Radiographic Techniques

Lec 6 Cervical vertebrae



BY AHMED JASEM ABASS
MSC of Medical

1

Vertebral levels

- The photographs below and Fig. 6.3 illustrate the surface markings of the vertebral levels, which are useful in radiographic positioning. The relativepositions may vary according to the patient's build and posture

- الصور أدناه والشكل 6.3 توضح علامات السطح للمستويات الفقري، والتي هي مفيدة في وضع التصوير الشعاعي. قد تختلف المناصب النسبية وفقا لبناء المريض والموقف.

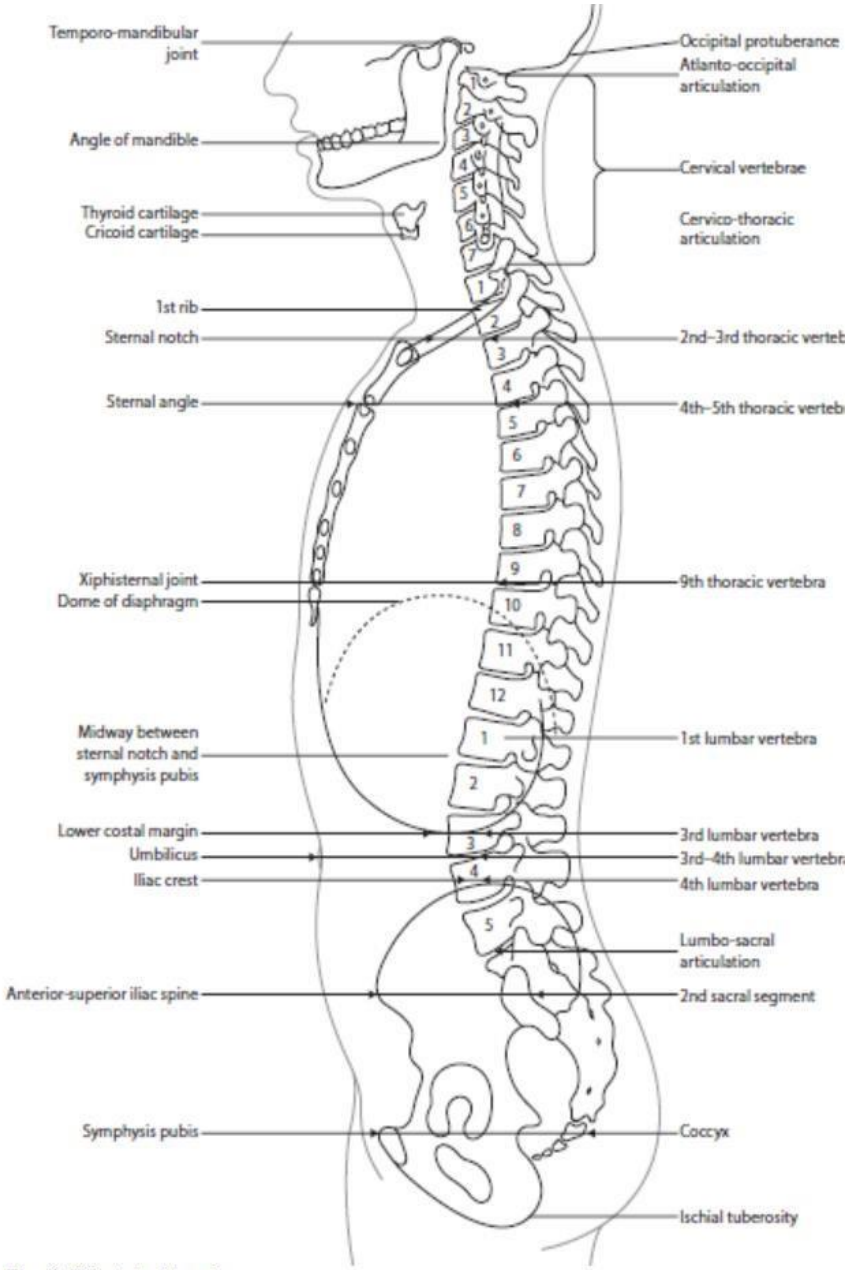

Fig. 6.3 Vertebral levels

- Useful landmarks (Fig. 6.2)
- The easily palpated tip of the mastoid process indicates the level of C1. يظهر الطرف المزدل بسهولة من عملية المواد الخضارية على مستوى
- The spinous process of C7 produces a visible protuberance on the posterior aspect of the inferior part of the neck. Below this, the spinous process of the thoracic spine can be palpated. العملية الضارة التي تنتج نتوءا مرئيا على الجانب الخلفي من الجزء السفلي من الرقبة. في أسفل هذا، يمكن أن يكون العملية السينية للعمود الفقري الصدري.
- The inferior angle of the scapula indicates the level of T7 when the arms are placed by the side. زاوية أدنى من يشير إلى مستوى متى يتم وضع الأسلحة بجانب الجانب.
- The sternal notch lies at the junction between T2 and T3. السحون القصير يكمن في تقاطع بين.
- T4 is indicated by the sternal angle with T9 corresponding to the xiphisternal joint, although the size of this structure is variable. المشار إليها بزاوية القص مع المقابلة للمفصل، على الرغم من أن حجم هذا الهيكل متغير.
- The lower costal margin indicates L3 and is located easily.

  This is a very useful aid to positioning in spinal radiography. يشير الهامش الأقل في الشطور

  ويقع بسهولة هذه هي المساعدات المفيدة للغاية لتحديد المواقع في الأشعة الشوكية
- A line joining the most superior parts of the iliac crests indicates the level of L4, whilst the tubercle of the iliac crest discloses the location of L5. خط الانضمام إلى الأجزاء الأكثر فائدة من القمم الإله يشير إلى مستوى، بينما تكشف درنة القمة الحرقية عن موقع
- The anterior and posterior iliac spines lie at the level of the العمود الفقري الأمامي والخلفي

  يكذب على مستوى

3

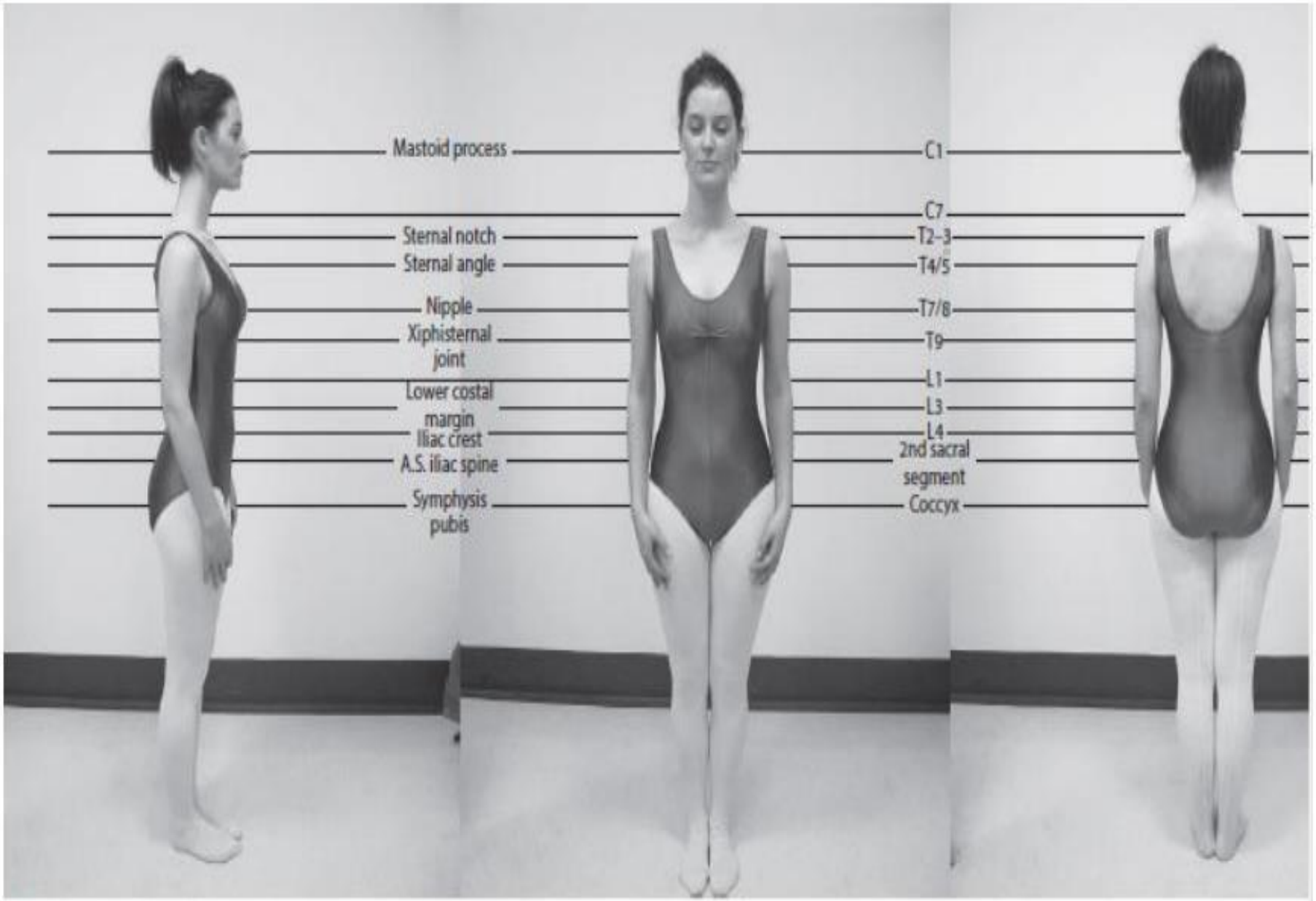

6.2 Useful surface landmarks.



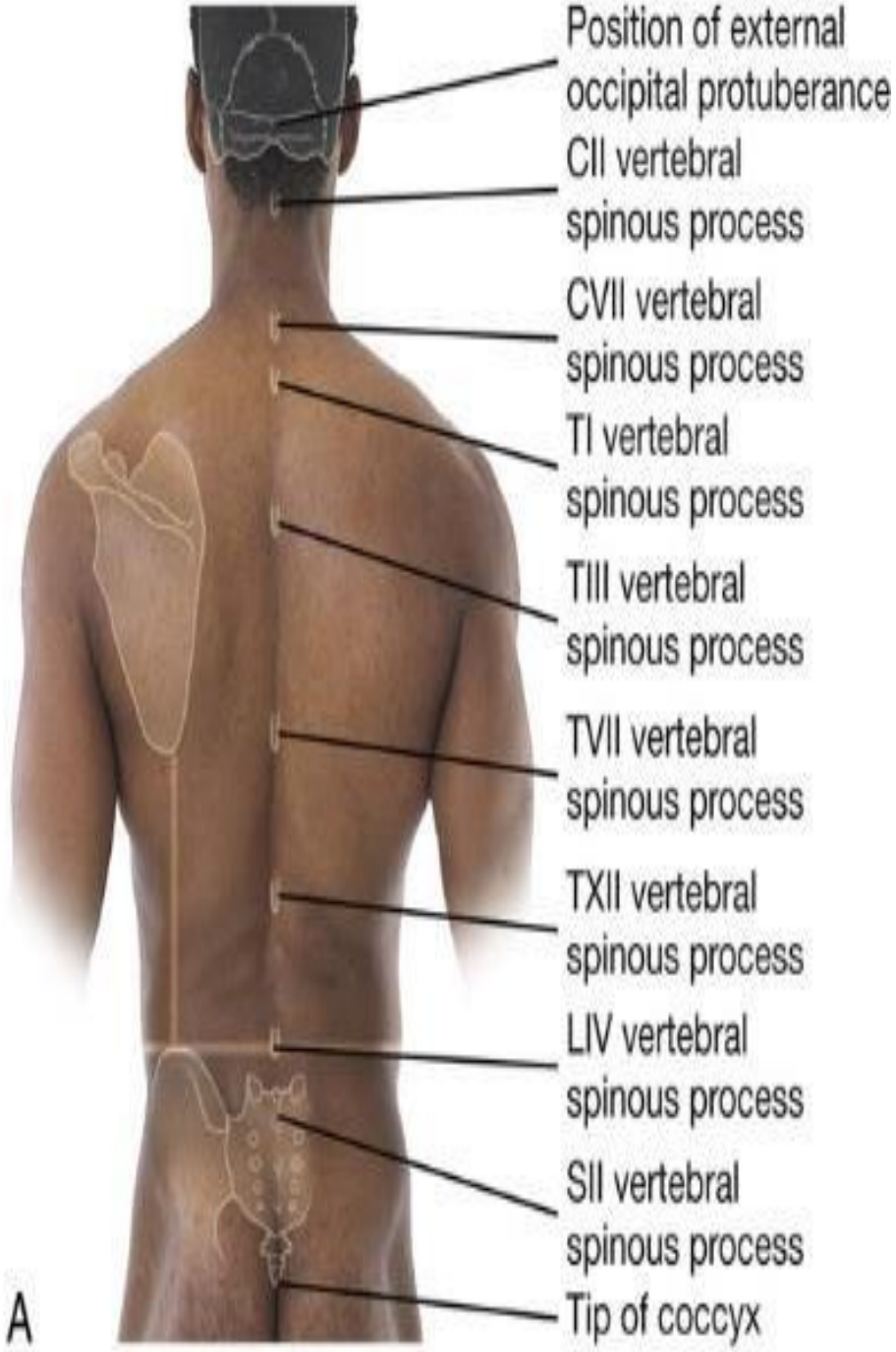
Position of external occipital protuberance
CII vertebral spinous process
CVII vertebral spinous process
TI vertebral spinous process
TIII vertebral spinous process
TVII vertebral spinous process
TXII vertebral spinous process
LIV vertebral spinous process
SII vertebral spinous process
Tip of coccyx
A

Cervical vertebrae

- Basic projections
- Many centres perform an antero-posterior (AP) and a lateral projection, with the addition of a further AP image to demonstrate the C1/2 region if the patient has a history of trauma. CR, 18 × 24 cm image receptor size cassettes are employed routinely, but 24 × 30 cm cassettes are often used in difficult cases. تقوم العديد من المراكز بإجراء إسقاط، مع إضافة صورة أخرى لإظهار المنطقة إذا كان المريض لديه تاريخ من الصدمة. ، 18 × 24 سم تستخدم كاسيت حجم مستقبلات الصورة بشكل روتيني، ولكن غالبا ما تستخدم كاسيت على مدار 24 × 30 سم في الحالات الصعبة.

Lateral erect (Basic) (Figs 6.4a–6.4c) Position of patient and image receptor

- The patient stands or sits with either shoulder against the CR cassette or vertical Bucky..يقف المريض أو يجلس مع كتف ضد الكاسيت أو بوكي العمودي
- The median sagittal plane should be adjusted such that it is parallel with the image receptor..يجب ضبط طائرة سهمي الوسيط بحيث توازي مع مستقبلات الصورة
- The head should be adjusted such that the angle of the mandible is not superimposed over the upper anterior cervical vertebra or the occipital bone does not obscure the posterior arch of the atlas. يجب ضبط الرأس بحيث لا يتم فرض زاوية الفك السفلي على فقرة عنق الرحم الأمامي العليا أو عظم القذالي لا يحجب القوس الخلفي للأطلس.
- To aid immobilisation, the patient should stand with the feet slightly apart and with the shoulder resting against the cassette stand. لمساعدة المساعدات، يجب أن يقف المريض مع القدمين قليلا وبصرف النظر مع الكتف الذي يستريح ضد حامل الكاسيت.
- In order to demonstrate the lower cervical vertebra, the shoulders should be depressed, as shown in the photograph. من أجل إظهار فقرات عنق الرحم السفلية، يجب الاكتئاب الكتفين، كما هو موضح في الصورة.
- This can be achieved by asking the patient to relax their shoulders downwards. The process can be aided by asking the patient to hold a weight in each hand (if they are capable). يمكن تحقيق ذلك من خلال مطالبة المريض بالاسترخاء في أكتافهم إلى أسفل. يمكن بمساعدة العملية عن طريق طلب المريض أن يحمل وزنها في كل يد (إذا كانت قادرة)

Direction and location of the X-ray beam

- The collimated horizontal beam is centred over a point vertically below the mastoid process at the level of the prominence of the thyroid cartilage. يتم توسيط الحزمة الأفقية المتوترة على نقطة عمودي أسفل عملية الخشاء على مستوى بروز غضروف الغدة الدرقية.
- Fig. 6.4a Positioning of erect patient for cervical lateral projection تحديد موقع مريض منتصب للإسقاط الجانبي عنق الرحم
- **Essential image characteristics**
- The whole of the cervical spine should be included, from the atlanto-occipital joints to the top of the first thoracic vertebra. يجب تضمين العمود الفقري كله، من المفاصل إلى أعلى الفقرة الصدرية الأولى.
- The mandible or occipital bone does not obscure any part of the upper vertebra.. العظم الفك السفلي أو القذالي لا يحجب أي جزء من الفقرة العلوية
- Soft tissues of the neck should be included.أن الأنسجة الرخوة من الرقبة يجب تضمينها.
- The contrast should produce densities sufficient to demonstrate soft tissue and bony detail..يجب أن ينتج عن إنتاج الكثافة كافية لإظهار الأنسجة الرخوة والتفاصيل العظمية

- Essential image characteristics
- • The whole of the cervical spine should be included, fromthe atlanto-occipitalيجب تضمين العمود الفقري كله، من
- joints to the top of the first thoracic vertebra..المفاصل إلى الجزء العلوي من الفقرة الأولى الصدرية
- • The mandible or occipital bone does not obscure any part of the upper vertebra..العظم الفك السفلي أو القذالي لا يحجب أي جزء من الفقرة العلوية
- Soft tissues of the neck should be included..أن الأنسجة الرخوة من الرقبة يجب تضمينها
- The contrast should produce densities sufficient to demonstrate soft tissue and bony detail يجب أن تنتج النقيض من الكثافة كافية لإظهار الأنسجة الرخوة والتفاصيل العظمية
- Common faults and solutionsالأخطاء والحلول المشتركة
- • Failure to demonstrate C7/T1: if the patient cannot depress the shoulders, even when holding weights, then a swimmers' projection should be considered فشل في التظاهر: إذا كان المريض لا يستطيع خفض الكتفين، حتى عند إجراء أوزان، فيجب النظر في إسقاط السباحين.



Fig. 6.5b Annotated cervical spine.



Fig. 6.5a Lateral image of cervical spine showing good technique.



Fig. 6.4a Positioning of erect patient for cervical lateral projection

Lateral supine (Figs 6.6a, 6.6b)

- For trauma cases, the patient's condition usually requires theexamination to be لحالات الصدمة، عادة ما تتطلب حالة المريض الفحص
- performed on a trolley. The lateral cervical spine projection istaken first, without moving the patient. The resulting radiographic image must be examined by a medical officer toestablish whether the patient's neck can be moved for other projections. يؤديها على عربة. يتم أخذ إسقاط العمود الفقري العنقي الجانبي أولا، دون تحريك المريض. يجب فحص الصورة الطبية الناتجة عنها من قبل مسؤول طبي لإثبات ما إذا كان يمكن نقل عنق المريض للتوقعات الأخرى.
- Position of patient and image receptor
- The patient will normally arrive in the supine position سوف يصل المرض عادة في موقف.
- It is vitally important for the patient to depress the shoulders من المهم للغاية للمريض أن يغرق الكتفين.
- A CR cassette can be either supported vertically or placed inthe erect cassette holder..يمكن دعم كاسيت إما عموديا أو وضعت في حامل كاسيت منتصب



Fig. 6.6c Lateral supine projection showing fracture dislocation of C5/C6.



Fig. 6.6a Patient positioning on trolley using a vertical detector system.

Antero-posterior – first and second cervical vertebrae (open mouth)(Fig. 6.7a) Position of patient and image receptor

- The patient lies supine on the Bucky table or, if erect positioning is preferred, sits or stands with the posterior aspect of the head and shoulders against the vertical Bucky detector system. يكمن المريض ضعيفا على الطاولة أو، إذا كان وضع منتصب يفضل أو يفضل أو يقف مع الجانب الخلفي من الرأس والكتفين ضد نظام الكاشف الرأسي.
- The medial sagittal plane is adjusted to coincide with the midline of the image receptor, such that it is at right-anglesto the image receptor. يتم ضبط طائرة سهمية وسطي لتزامن مع خط الوسط لمستقبلات الصورة، بحيث تكون في الزوايا اليمينية لمستقبلات الصورة.
- The neck is extended, if possible, such that a line joining the tip of the mastoid process and the inferior border of the upper incisors is at right-angles to the cassette. This will superimpose the upper incisors and the occipital bone, thus allowing clear visualisation of the area of interest. تم تمديد الرقبة، إن أمكن، بحيث تنضم خطا إلى طرف عملية الخشاء والحدود الأدنى للقواطع العليا في الزوايا اليمينية إلى الكاسيت. هذا سيقوم بتقليص القواطع العليا وعظم القذالي، وبالتالي السماح بتصور واضح لمنطقة الاهتمام
- The receptor is centred at the level of the mastoid process. • If the front teeth are superimposed over the area of interest, then the image should be repeated with the chin raised (Fig. 6.8a). • يتم توسيط مستقبلات على مستوى عملية الخشاء. إذا تعرضت الأسنان الأمامية عبر منطقة الاهتمام، فيجب تكرار الصورة مع الذقن التي أثيرت (الشكل 6.8 A).



Fig. 6.7a Patient positioning for AP cervical projection.



Fig. 6.7c Annotated AP cervical spine radiograph.



Fig. 6.8a Incorrect positioning – upper teeth superimposed.

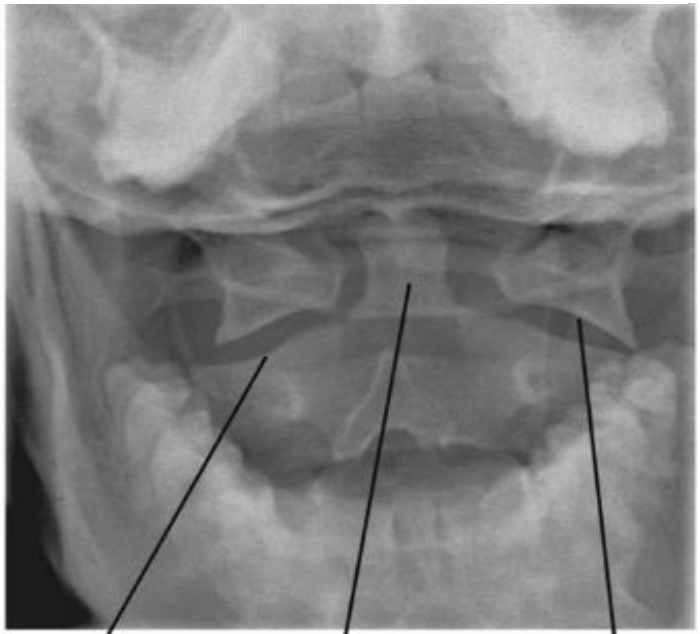

Antero-posterior – third to seventh cervical vertebrae (Basic)(Figs 6.9a–6.9c)

- Position of patient and image receptor
- The patient lies supine on the Bucky table or, if erect positioning is preferred, sits or stands with the posterior aspect of the head and shoulders against the vertical Bucky detector system يكمن المريض ضعيفا على الطاولة أو، إذا كان وضع تحديد المواقع المثبتين أو يجلس أو يقف مع الجانب الخلفي من الرأس والكتفين ضد نظام الكشف العظمي
- The median sagittal plane is adjusted to be at right-angles to the image receptor and to coincide with the midline of the table or Bucky. يتم ضبط الطائرة الوسيطة المتوسطة لتكون في زوايا اليمين إلى مستقبلات الصورة ويتزامن مع خط الوسط للجدول أو بوكي.
- The neck is extended (if the patient's condition will allow) so that the lower part of the jaw is cleared from the uppercervical vertebra. تم تمديد الرقبة (إذا كانت حالة المريض تسمح) بحيث يتم مسح الجزء السفلي من الفك من الفقرة العليا عنق الرحم.

Antero-posterior – third to seventh cervical vertebrae (Basic)(Figs 6.9a–6.9c)

- Direction and location of the X-ray beam
- The collimated beam is directed with a 5–15° cranial angulation, such that the inferior border of the symphysis menti is superimposed over the occipital bone. يتم توجيه شعاع المتوزيع بزيار قانوني من 5 إلى 15 °، بحيث يكون الحد الأدنى من مينتي سيمفليسي مينتي من العظام القذالي.
- The beam is centred in the midline towards a point just below the prominence of the thyroid cartilage through the fifthcervical vertebra.
- يتم توسيط الحزمة في خط الوسط نحو نقطة تحت بروز الغضروف الغدة الدرقية من خلال فقرة عنق الرحم الخامسة.



Fig. 6.9a Patient positioning for antero-posterior 3rd to 7th cervical vertebrae.



Fig. 6.9b Correctly positioned patient and x-ray tube.

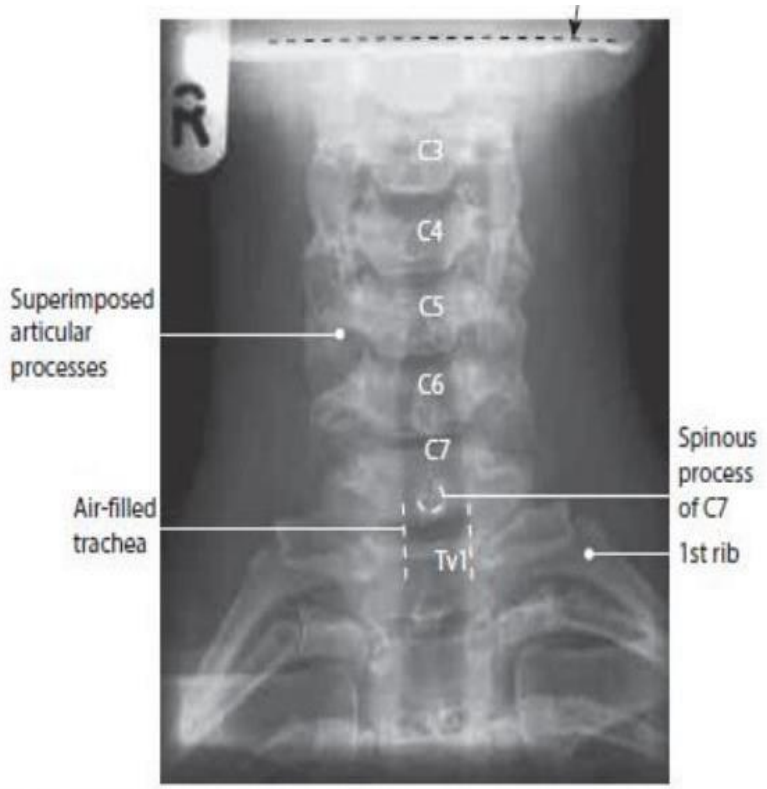

Fig. 6.9c Annotated AP cervical spine radiograph.

By:Muhammad Jabbar Hussain