# Radiographic Techniques

- Skull : BY AHMED JASEM ABASS
- MSC of Medical Imaging






# Skull

- All radiography of the skull is undertaken with reference to a series of palpable/visible landmarks and recognized lines or planes of the skull and face. It is vital that the radiographer possesses a good understanding of these before undertaking any radiographic positioning. يتم إجراء جميع الصور الشعاعية للجمجمة بالإشارة إلى سلسلة من المعالم الملموسة/المرئية والخطوط أو المستويات المعترف بها للجمجمة والوجه. من المهم أن يمتلك فني الأشعة فهمًا جيدًا لهذه الأمور قبل القيام بأي تحديد موضع شعاعي.



# Landmarks

- Outer canthus of the eye: the lateral point where the upperand lower eyelids meet. القناة الخارجية للعين: النقطة الجانبية التي يلتقي فيها الجفن العلوي والسفلي
- Infraorbital margin/point: the lowest point of the inferior rim of the orbit نقطة الهامش تحت الحجاج: أدنى نقطة في الحافة السفلية للمدار
- Nasion: the articulation between the nasal and frontal bones. الأنف: المفصل بين عظام الأنف والجبهة.
- Glabella: a bony prominence found on the frontal boneimmediately superior to the nasion.. المقطب: بروز عظمي موجود على العظم الجبهي متفوق مباشرة على الأنف
- Vertex: the highest point of the skull in the median sagittal plane. قمة الرأس: أعلى نقطة في الجمجمة في المستوى السهمي المتوسط
- External occipital protuberance (inion): a bony prominence found on the occipital bone, usually coincident with the median sagittal plane النتوء القذالي الخارجي (): بروز عظمي موجود على العظم القذالي، وعادة ما يتزامن مع المستوى السهمي المتوسط.
- External auditory meatus (EAM): the opening within the ear that leads into the external auditory canal.. الصماخ السمعي الخارجي: فتحة داخل الأذن تؤدي إلى القناة السمعية الخارجية

# Landmarks

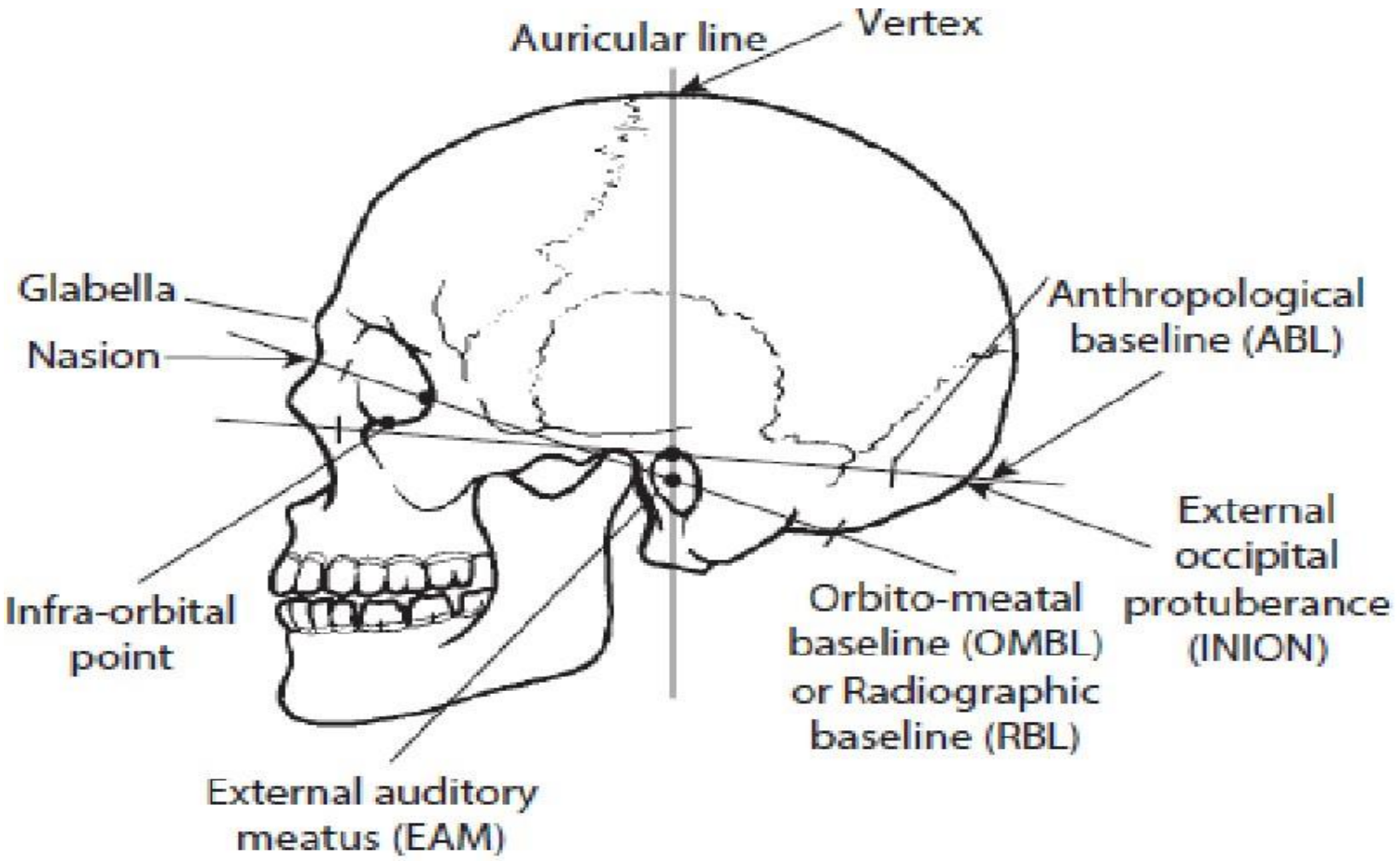


Fig. 8.1c Lateral diagram showing primary positioning lines and landmarks.

# Lines

- Interpupillary (interorbital) line: joins the centre of the two orbits or the centre of the two pupils when the eyes are looking straight forward. الخط بين الحدقتين (بين الحجاج): يصل بين مركزي المدارين أو مركز الحدقتين عندما تنظر العينان إلى الأمام بشكل مستقيم.
- Infraorbital line: joins the two inferior infraorbital points الخط تحت الحجاج: يصل بين النقطتين تحت الحجاج السفليتين.
- Anthropological baseline: passes from the infraorbital point to the upper border of the EAM. خط الأساس الأنثروبولوجي: يمتد من النقطة تحت الحجاجية إلى الحد العلوي
- Orbito-meatal baseline (radiographic baseline): extends from the outer canthus of the eye to the centre of the EAM. This is angled approximately 10° to the anthropological baseline. خط الأساس المداري اللحمي (خط الأساس الشعاعي): يمتد من القناة الخارجية للعين إلى مركز . هذه الزاوية حوالي 10 درجات إلى خط الأساس الأنثروبولوجي.



# Lines

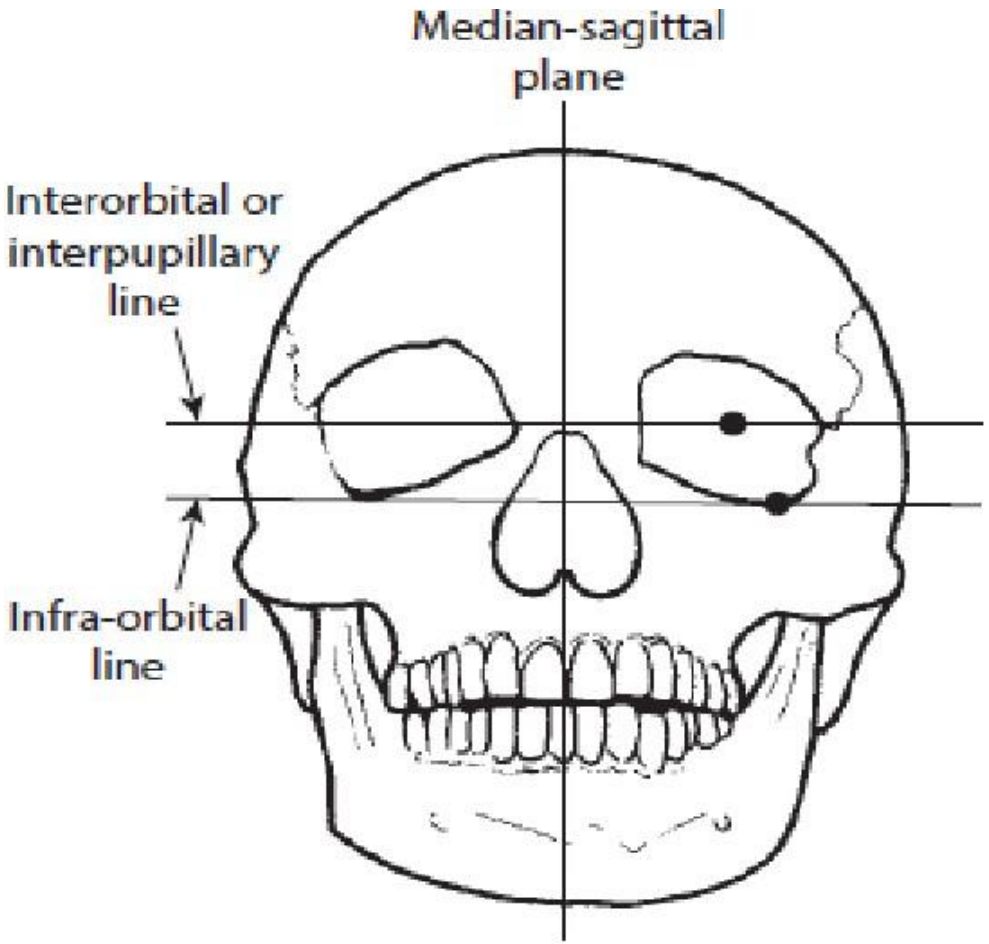


Fig. 8.1d Frontal line diagram of skull showing primary positioning lines.

# Lines

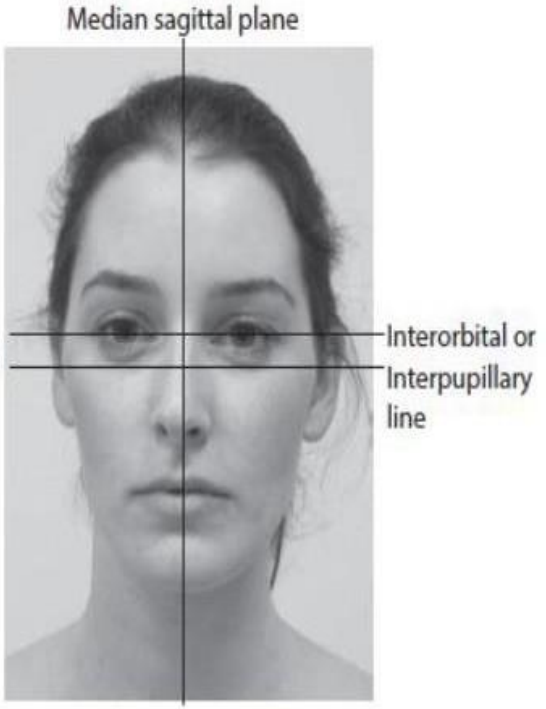


Fig. 8.1b Frontal photograph of the head showing primary positioning line




A = Orbito-meatal or Radiographic baseline (RBL)
B = Anthropological baseline

Fig. 8.1e Lateral photograph of the head showing primary positioning lines.

# Planes

- Median sagittal plane: divides the skull into right and left halves. Landmarkson this plane are the nasion anteriorly and the external occipitalprotuberance (inion) posteriorly المستوى السهمي الناصف: يقسم الجمجمة إلى نصفين أيمن وأيسر. المعالم على هذا المستوى هي النتوء القذالي الأمامي والنتوء القذالي الخارجي () في الخلف.
- Coronal planes: are at right-angles to the median sagittal plane and divide the head into anterior and posterior parts. المستويات الإكليلية: تقع في زوايا قائمة على المستوى السهمي المتوسط وتقسم الرأس إلى أجزاء أمامية وخلفية.
- Anthropological plane: a horizontal plane containing the two anthropological baselines and the infraorbital line. It is an example of an axial plane. المستوى الأنثروبولوجي: مستوى أفقي يحتوي على خطي الأساس الأنثروبولوجيين والخط تحت الحجاج. إنه مثال على المستوى المحوري.
- Auricular plane: perpendicular to the anthropological plane and passes through the centre of the two EAMs. It is an example of a coronal plane. The median sagittal, anthropological and coronal planes are at right-angles. المستوى الأذني: عمودي على المستوى الأنثروبولوجي ويمر بمركز الاثنين . إنه مثال على الطائرة الإكليلية. تقع المستويات السهمية والأنثروبولوجية والإكليلية المتوسطة في زوايا قائمة.
- In order to evaluate radiographs successfully it is important to be aware of a range of anatomical features demonstrated on the standard skull projections. This will enable a judgement to be made in relation to thequality of the radiograph with respect to positioning. من أجل تقييم الصور الشعاعية بنجاح، من المهم أن تكون على دراية بمجموعة من السمات التشريحية الموضحة في إسقاطات الجمجمة القياسية. وهذا سيمكن من إصدار حكم فيما يتعلق بجودة الصورة الشعاعية فيما يتعلق بتحديد المواقع.



# Planes

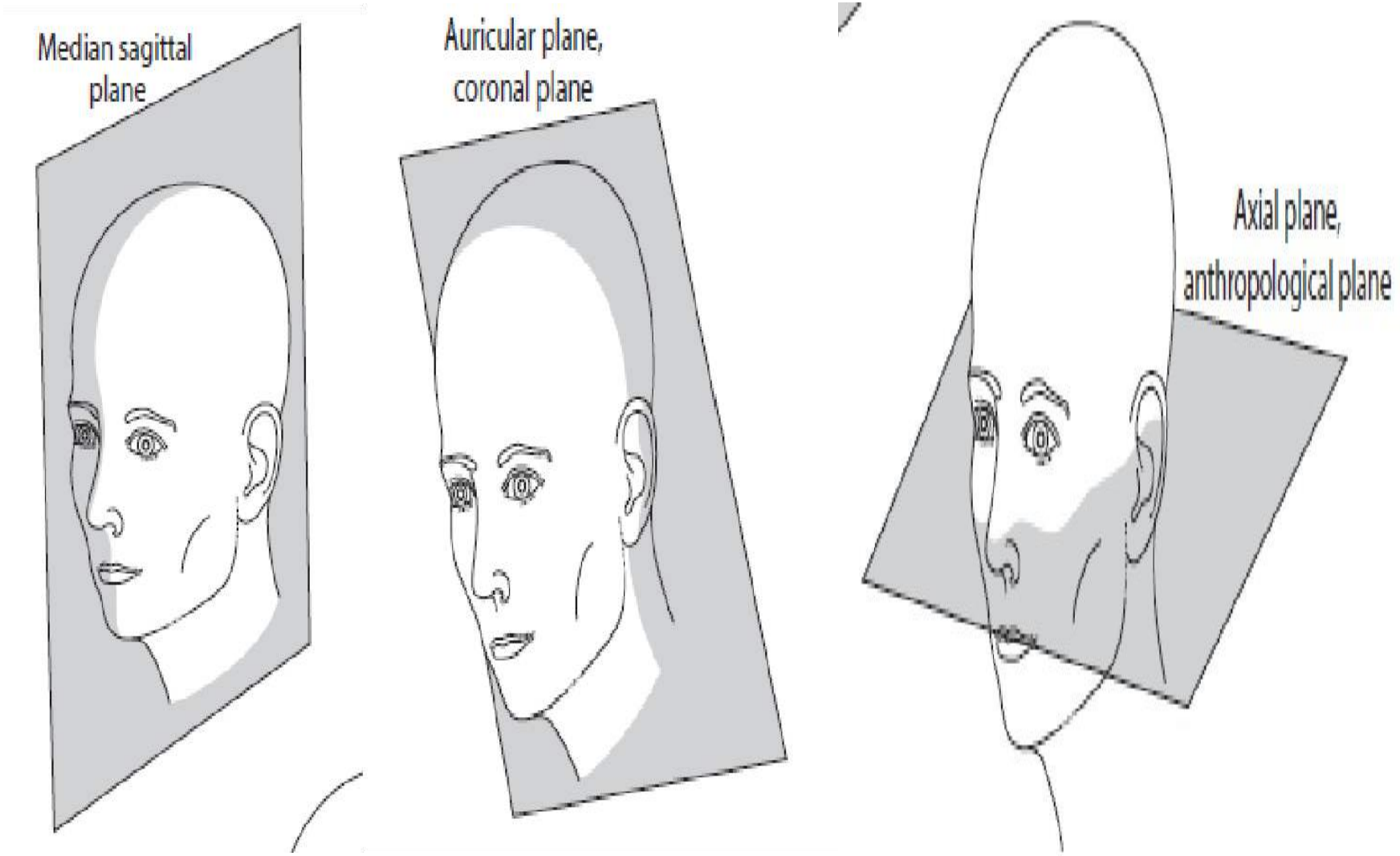
Median sagittal plane
Auricular plane, coronal plane
Axial plane, anthropological plane

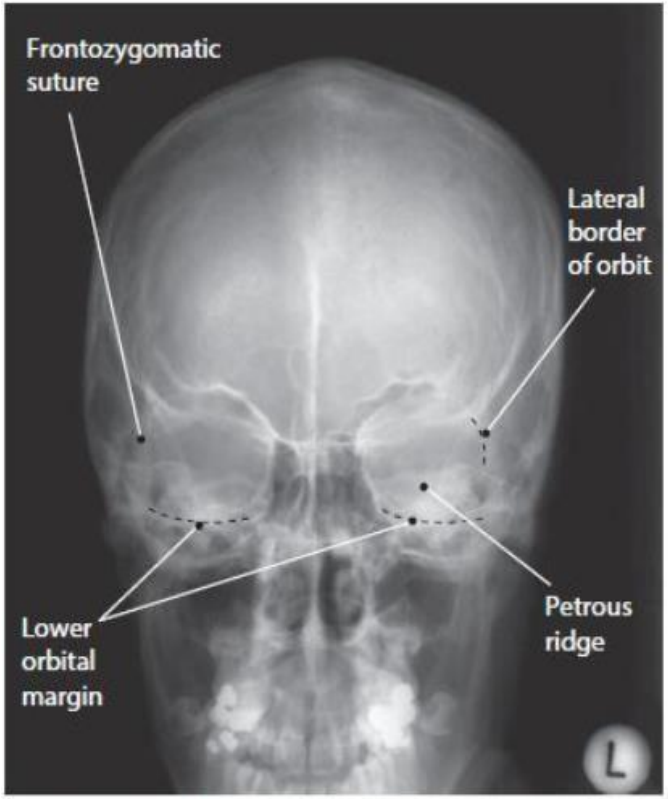


Fig. 8.2a OF radiograph showing anatomical features.

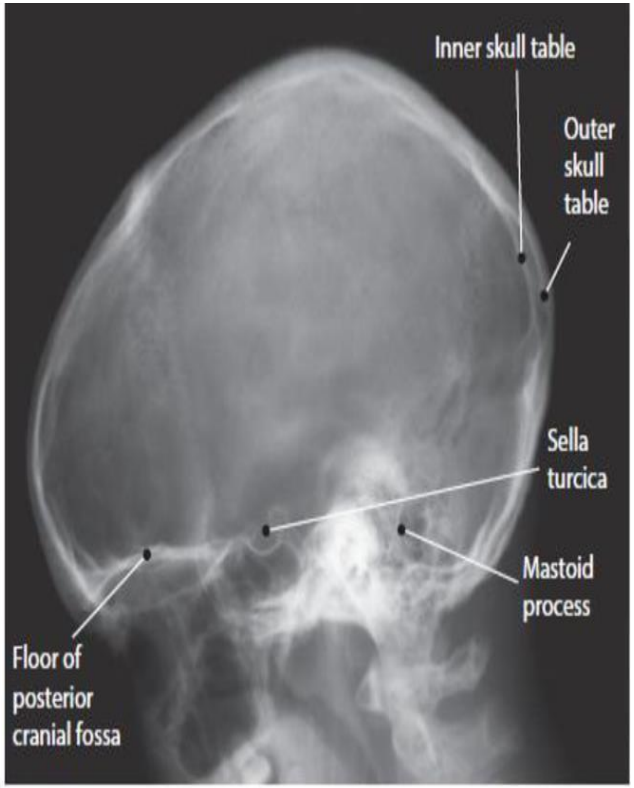


Fig. 8.2c Lateral radiograph showing anatomical features.

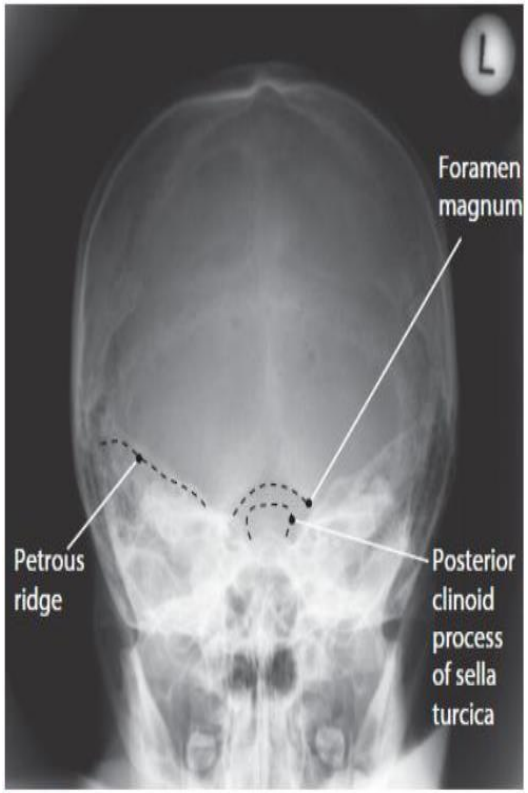


Fig. 8.2b FO 30° radiograph showing anatomical features.

# Positioning terminology

- To describe a skull projection it is necessary to state the relative positions of the skull planes to the imagereceptor, the central ray relative to skull planes/image receptor and give a centring point or area to be included within the collimated X- ray beam. لوصف إسقاط الجمجمة، من الضروري تحديد المواضع النسبية لمستويات الجمجمة بالنسبة لمستقبل الصورة، الشعاع المركزي بالنسبة لمستويات الجمجمة/مستقبل الصورة وإعطاء نقطة مركزية أو منطقة ليتم تضمينها ضمن شعاع الأشعة السينية الموازي .



# Occipto-frontal projection

- In the photograph above the central ray enters the skull through the occipital bone and exits through the frontal bone. This is therefore an occipto-frontal (OF) projection (Fig. 8.4a). في الصورة أعلاه، يدخل الشعاع المركزي إلى الجمجمة من خلال العظم القذالي ويخرج من خلال العظم الجبهي. وبالتالي فإن هذا هو إسقاط القذالي الجبهي () (الشكل 8.4 أ).

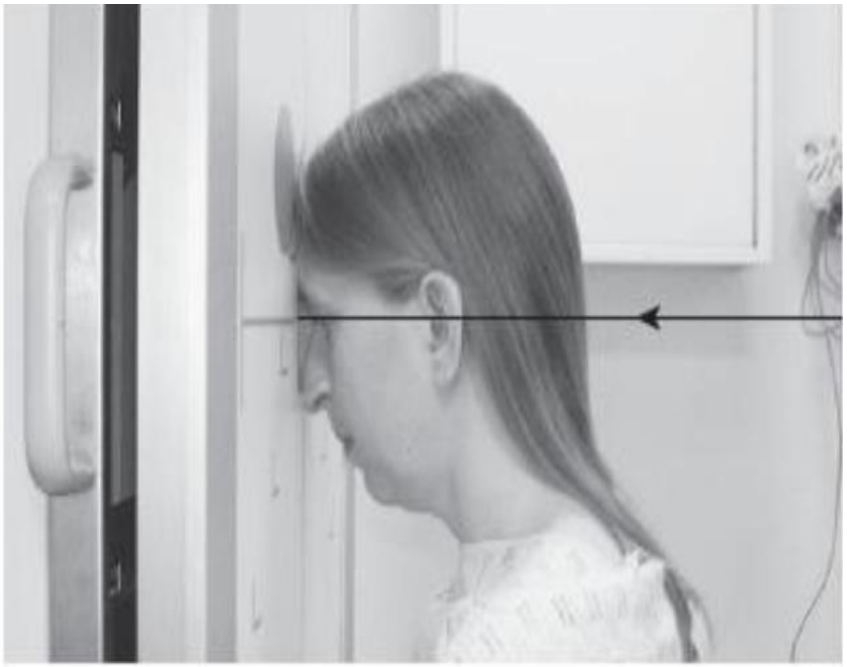

Fig. 8.4a Head position for OF projection.

# Frontal-Occipto projection

- The central ray enters the skull through the frontal bone and exits through the occipital bone. This is a fronto - occipital (FO)projection (Fig. 8.4b) يدخل الشعاع المركزي إلى الجمجمة من خلال العظم الجبهي ويخرج من خلال العظم القذالي. هذا إسقاط أمامي – قذالي ()الشكل 8.4 ب)

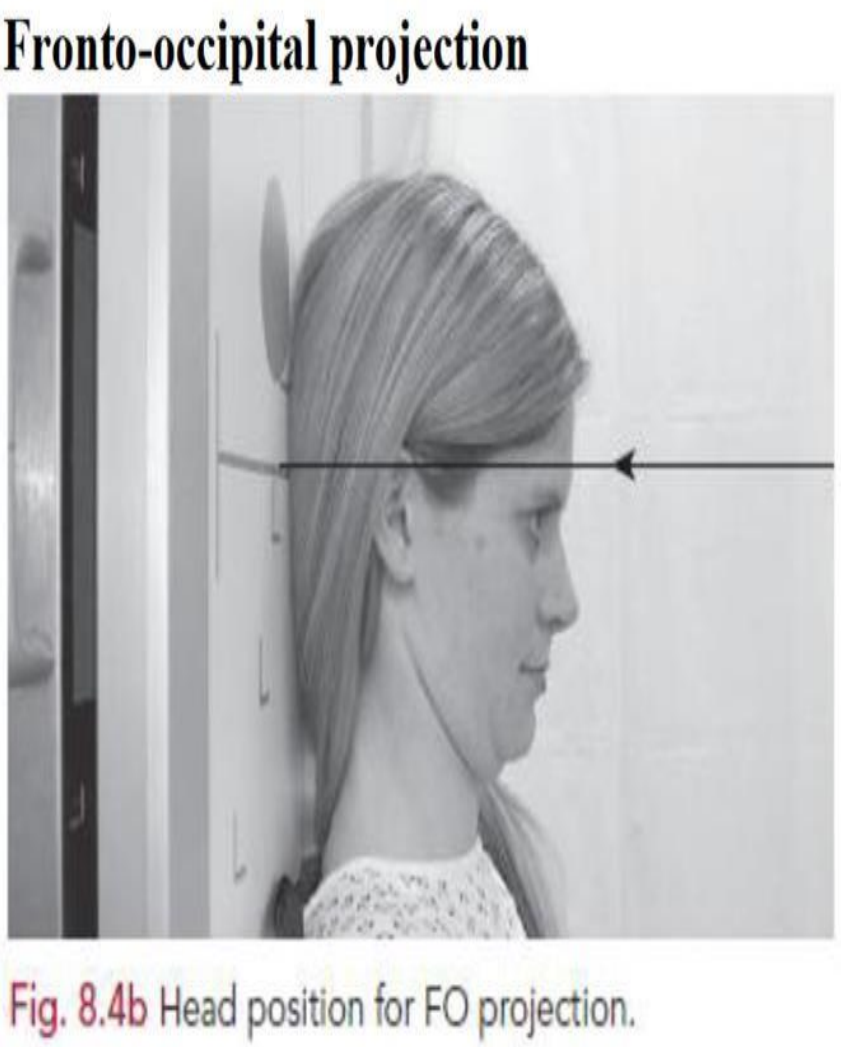


Fig. 8.4b Head position for FO projection.

# Beam angulation

- Many OF or FO projections will require the central ray to pass along the sagittal plane at some angle to the orbital-meatal plane. In these cases the degree of angulation is stated after the name of the projection. The direction of angulation is also given. Cranial angulation involves the beam directed up the body towards the head (written in short form as ↑). If the central ray is angled toward the feet, the beam is then said to be angled caudally (writtenin short form as ↓) ستتطلب العديد من الإسقاطات أن يمر الشعاع المركزي على طول المستوى السهمي بزاوية ما إلى المستوى المداري الصماشي. في هذه الحالات يتم ذكر درجة التزوي بعد اسم الإسقاط. ويرد أيضا اتجاه التزوي. يتضمن التزوي القحفي شعاعًا موجهًا لأعلى الجسم باتجاه الرأس (مكتوب بشكل قصير كـ ↑). إذا كان الشعاع المركزي مائلًا نحو القدمين، يُقال إن الشعاع مائل بزاوية ذيلية (مكتوب بشكل قصير كـ ↓).



# (FO30°↓) FO
# 30° caudal projection

- The photograph below shows a FO 30° caudal projection (FO30°↓) (Fig. 8.4c). تُظهر الصورة أدناه إسقاطًا ذيليًا بزاوية 30 درجة (30 درجة ↓) (الشكل 8.4 ج).



Fig. 8.4c Head position for FO30°↓ projection.

# Lateral

- For the lateral projection, the collimated central ray passes along a coronal plane at right- angles to the median sagittal plane. It is named according to the side of the head closest to the image receptor/cassette. In the example below the beam enters the skull on the left side, passes along a coronal plane and exits the head on the
- right side where the image receptor is located. This is therefore a right lateral (Fig. 8.4d).

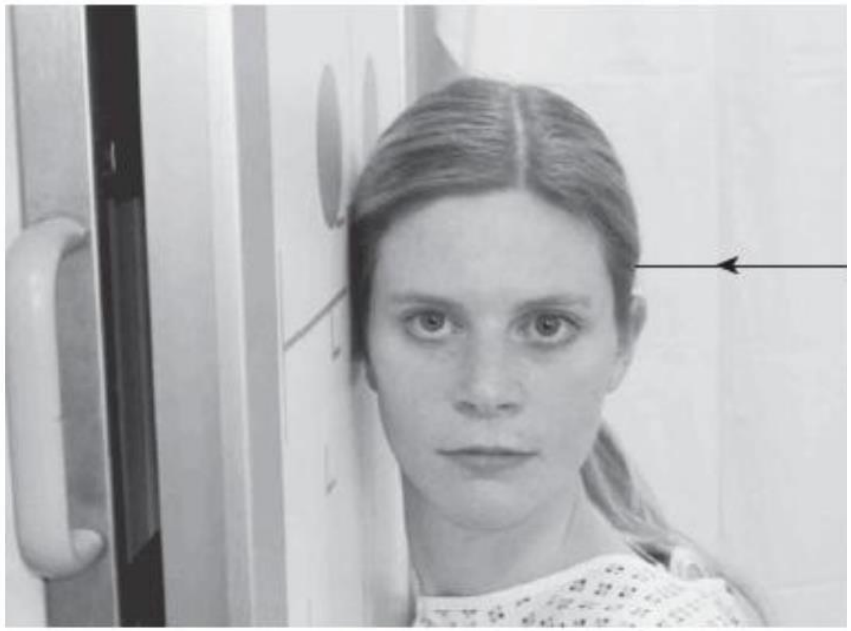

Fig. 8.4d Head position for lateral projection.

بالنسبة للإسقاط الجانبي، يمر الشعاع المركزي المتوازي على طول المستوى الإكليلي بزوايا قائمة على المستوى السهمي المتوسط. يتم تسميته وفقًا لجانب الرأس الأقرب إلى مستقبل الصورة/الشريط. في المثال أدناه، يدخل الشعاع إلى الجمجمة على الجانب الأيسر، ويمر على طول المستوى الإكليلي ويخرج من الرأس على الجانب الأيمن حيث يوجد مستقبل الصورة. وبالتالي فإن هذا هو الجانب الأيمن (الشكل 1).

# Oblique projections

- An oblique projection is obtained when the central ray is at some angle to the median sagittal plane and the coronal plane. The naming of the projection will depend on two factors: firstly, whether the anterior or posterior portion of the head is in contact with the receptor/cassette; and secondly, whether the left or right side of the head is in contact with the receptor/cassette.

يتم الحصول على إسقاط مائل عندما يكون الشعاع المركزي في زاوية معينة للمستوى السهمي المتوسط والمستوى الإكليلي. ستعتمد تسمية الإسقاط على عاملين: أولاً، ما إذا كان الجزء الأمامي أو الخلفي من الرأس على اتصال بالمستقبل/الشريط؛ وثانيًا، ما إذا كان الجانب الأيسر أو الأيمن من الرأس على اتصال بالمستقبل/الشريط



# Forty degree left anterior oblique (40°LAO)

- In this example the head isrotated to the left such that the median sagittalplane is 40° to the image receptor and the left side of the head is in contact with the image receptor (Fig. 8.5b)
- في هذا المثال، يتم تدوير الرأس إلى اليسار بحيث يكون المستوى السهمي المتوسط 40 درجة بالنسبة لمستقبل الصورة ويكون الجانب الأيسر من الرأس على اتصال بمستقبل الصورة (الشكل 8.5 ب).



Fig. 8.5b 40° LAO from a superior aspect.

# Complex oblique projections

- Oblique projections may become more complex when acaudal or cranial angulation is added in relation to a specified baseline. This additional angle is usually achieved by raising or lowering the chin such that the relevant baseline makes the required angle to the image receptor. Alternatively the X-ray tube can be angled or a combination of both approaches may be useful if the patient has limited mobility. قد تصبح الإسقاطات المائلة أكثر تعقيدًا عند إضافة زاوية ذيلية أو قحفية فيما يتعلق بخط أساس محدد. يتم تحقيق هذه الزاوية الإضافية عادة عن طريق رفع أو خفض الذقن بحيث يشكل خط الأساس ذي الصلة الزاوية المطلوبة لمستقبل الصورة. وبدلاً من ذلك، يمكن أن يكون أنبوب الأشعة السينية بزاوية أو قد يكون الجمع بين كلا النهجين مفيدًا إذا كان المريض يعاني من محدودية الحركة.



# Fifty five degree right anterior oblique with 35°caudal angulation (55°RAO35°↓)

- The head has been rotated such that the right side of the face is in contact with the receptor/cassette and the median sagittal plane makes an angle of 55° with the image receptor. In the example below the central ray has a 35° caudal angulation. (Figs 8.5c, 8.5d) تم تدوير الرأس بحيث يكون الجانب الأيمن من الوجه على اتصال بالمستقبل/الشريط ويصنع المستوى السهمي المتوسط زاوية قدرها 55 درجة مع مستقبل الصورة. في المثال أدناه، يحتوي الشعاع المركزي على زاوية ذيلية تبلغ 35 درجة. (الأشكال 8.5ج، 8.5د).



Fig. 8.5c 55° right anterior oblique with 35° caudal angulation (lateral aspect).



Fig. 8.5d 55° right anterior oblique with 35° caudal angulation (superior aspect).

# 55 Right Anterior Oblique With 35caudal angulation

- The photograph below shows how the same projection has been achieved with a combination of tube and orbital-meatal planeangulation. In this case the plane has been raised 20° and the tube has been given a 15° caudal angulation, in effect producing a total beam angulation of 35° to the orbital-meatal plane (Fig. 8.5e). تُظهر الصورة أدناه كيف تم تحقيق نفس الإسقاط باستخدام مزيج من زاوية الأنبوب والمستوى المداري المعدني. في هذه الحالة تم رفع المستوى بمقدار 20 درجة وتم إعطاء الأنبوب زاوية ذيلية بمقدار 15 درجة، مما أدى في الواقع إلى إنتاج زاوية شعاع إجمالية قدرها 35 درجة للمستوى المعدني المداري (الشكل 8.5 هـ)



Fig. 8.5e 55° right anterior oblique with 35° caudal angulation (lateral aspect). RBL raised 20° with 15° caudal angle on the tube.

بالله أعتصمت وبالله أثق وعلى الله أتوكل ..

By:Mohammed Jabbar Hussein

