Radiographic Techniques

Lec 10 Lumbar vertebrae



BY AHMED JASEM ABASS
MSC of Medical Imaging

Lateral – flexion and extension (Figs 6.25a, 6.25b)

- Lateral projections in flexion and extension may berequested to demonstrate mobility and stability of the lumbar vertebrae. قد يُطلب إجراء بروزات جانبية في الثني والبسط لإظهار حركة وثبات الفقرات القطنية.
- A vertical Bucky is employed or alternatively a 35 ×

  45 cm CR cassette is placed in the Bucky tray. يتم استخدام باكي عموديًا أو بدلاً من ذلك يتم وضع شريط مقاس 35 × 45 سم في صينية باكي.

- Position of patient and image receptor
- This projection may be performed supine, but it is mostcommonly performed erect with the patient seated on a stool with either side against the vertical Bucky قد يتم إجراء هذا الإسقاط مستلقًا، ولكن يتم إجراؤه بشكل شائع منتصبًا عندما يجلس المريض على كرسي مع وضع أي من الجانبين في مواجهة العمود الرأسي.
- For the first exposure the patient leans forward, flexing the lumbar region as far as possible, and grips the front of the seat to assist in maintaining the position. في التعريض الأول، يميل المريض إلى الأمام، ويثني منطقة أسفل الظهر إلى أقصى حد ممكن، ويمسك بمقدمة المقعد للمساعدة في الحفاظ على الوضع.
- For the second exposure the patient then leans backward, extending the lumbar region as far as possible, and grips the back of the seat or another support placed behind the patient. في التعريض الثاني، يميل المريض إلى الخلف، ويمد منطقة أسفل الظهر إلى أقصى حد ممكن، ويمسك الجزء الخلفي من المقعد أو أي دعامة أخرى موضوعة خلف المريض.
- The Bucky is centred at the level of the lower costal margin, and the exposure is made on arrested expiration. يتمركز الباكي عند مستوى الحافة الضلعية السفلية، ويتم التعريض عند الزوال الموقوف.
- Direction and location of the X-ray beam
- The collimated horizontal beam is directed at right-angles to the image receptor and centred anterior to the 3rd lumbar spinous process at the level of the lower costal margin. يتم توجيه الشعاع الأفقي المتوازي بزوايا قائمة لمستقبل الصورة ويتمركز أمام الناتئ الشوكي القطني الثالث على مستوى الهامش الضلعي السفلي.

Lateral – flexion and extension



Fig. 6.25a Flexion.



Fig. 6.25b Extension.

Essential image characteristics (Figs 6.25c, 6.25d)

- All of the area of interest must be included on both Projections.يجب تضمين جميع مجالات الاهتمام في توقعات الروبوتات .
- A short exposure time is desirable, as it is difficultfor the patient to remain stable..من المرغوب فيه أن يكون وقت التعرض قصيرًا، حيث يصعب على المريض أن يظل مستقرًا



Fig. 6.25c Flexion.



Fig. 6.25d Extension.

Right or left posterior oblique (Fig. 6.26a)

- These projections demonstrate the pars interarticularis and the apophyseal joints on the side nearest the image receptor. Both sides are taken for comparison. 35 × 43 cm CR cassette is placed in the Bucky tray. توضح هذه الإسقاطات الأجزاء بين المفصلية والمفاصل الناتئية على الجانب الأقرب لمستقبل الصورة. يتم أخذ كلا الجانبين للمقارنة. يتم وضع كاسيت 35 × 43 سم في صينية بوكي.
- Position of patient and image receptor
- The patient is positioned supine on the Bucky table and is then rotated 45° to the right and left sides in turn. يتم وضع المريض مستلقيًا على طاولة بوكي ثم يتم تدويره بزاوية 45 درجة إلى الجانبين الأيمن والأيسر بالتناوب.
- The hips and knees are flexed and the patient is supported with a 45° foam pad placed under the trunk on the raised side. يتم ثني الوركين والركبتين ويتم دعم المريض بوسادة إسفنجية بزاوية 45 درجة موضوعة أسفل الجذع على الجانب المرتفع.
- The image receptor is centred at the lower costal margin. Direction and location of the X-ray beam يتمركز مستقبل الصورة في الهامش الساحلي السفلي. اتجاه وموقع شعاع الأشعة السينية

  The collimated vertical beam is centred towards the mid-clavicular line on the raised side at the level of the lower costal margin. يتمركز الشعاع العمودي الموازي نحو خط منتصف الترقوة على الجانب المرتفع عند مستوى الحافة الضلعية السفلية.

Essential image characteristics

The degree of obliquity should be such that the posterior elements of the vertebra are aligned in such as way as to show the classic 'Scottie dog'appearance (Fig. 6.26d).



Fig. 6.26a Patient positioning.



Fig. 6.26b Normal





- The Scottie dog sign (often seen spelled Scotty but Scottie isthe correct spelling) refers to the normal appearance of the lumbar spine when seen on oblique radiographic projection. تشير علامة الكلب سكوتي (غالبًا ما تُرى مكتوبة سكوتي لكن سكوتي هي التهجئة الصحيحة) إلى المظهر الطبيعي للعمود الفقري القطني عند رؤيتها على إسقاط شعاعي مائل.

- Radiological considerations (Figs 6.26b–6.26d)

- The 'pars interarticularis' is part of the posterior elements of the vertebra supporting the facets that engage with the vertebra below to prevent forward slippage of one vertebra on another. A defect of pars can be unilateral or bilateral, and congenitalor secondary to trauma. يعد "الجزء بين المفصلي" جزءًا من العناصر الخلفية للفقرة التي تدعم الجوانب التي تتفاعل مع الفقرة الموجودة بالأسفل لمنع الانزلاق الأمامي لفقرة على أخرى. يمكن أن يكون عيب بارس أحاديًا أو ثنائيًا، وقد يكون خلقيًا ثانويًا بسبب الصدمة.

- Abnormal mechanical stress in either case can be a cause of

- low back pain. If the defect is bilateral, the risk of anterior displacement of the cranial vertebra (spondylolisthesis) is increased. Spondylolisthesis can be a cause of pain, يمكن أن يكون الإجهاد الميكانيكي غير الطبيعي في كلتا الحالتين سببًا لآلام أسفل الظهر. إذا كان العيب ثنائي الجانب، يزداد خطر النزوح الأمامي للفقرات القحفية (الانزلاق الفقاري). يمكن أن يكون انزلاق الفقار سببًا للألم،

- and may cause spinal stenosis resulting in symptoms due to

  compression of the nerve roots..قد يسبب تضيق العمود الفقري مما يؤدي إلى ظهور أعراض بسبب الضغط على جذور الأعصاب

- Common faults and solutions

- A common error is to centre too medially, thus excluding the posterior elements of the vertebrae from the image..الخطأ الشائع هو توسيط الفقرات بشكل مفرط، وبالتالي استبعاد العناصر الخلفية للفقرات من الصورة

Pars Defect

Pars defect is a condition that affects the lumbar spine, causing low back pain.

It particularly affects the area of a bone called pars interarticularis in the spinal vertebrae.

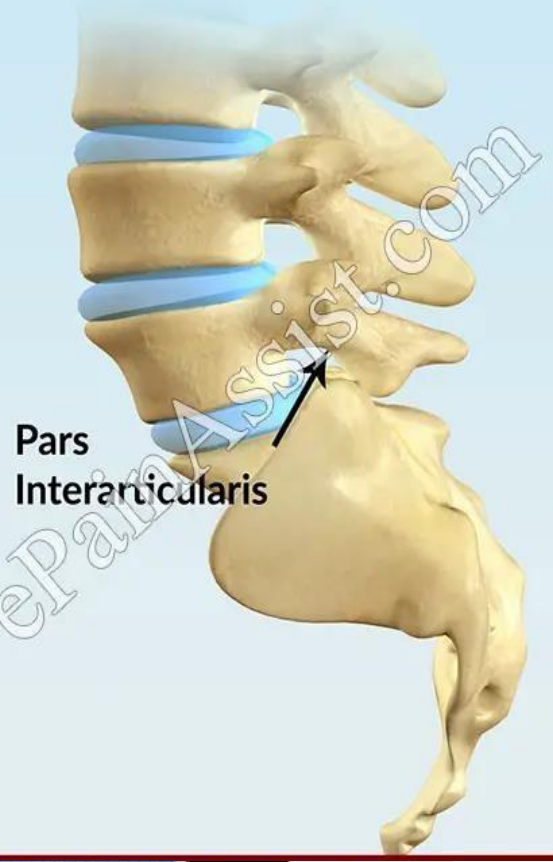



ePainAssist.com

For More Information,
Visit: www.epainassist.com

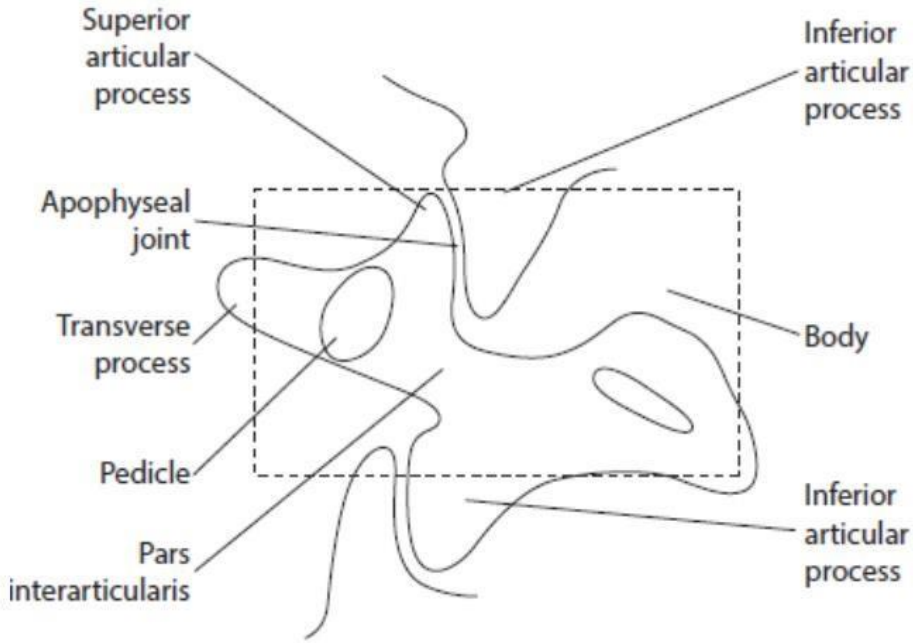

Fig. 6.26d Schematic drawing of anatomy.

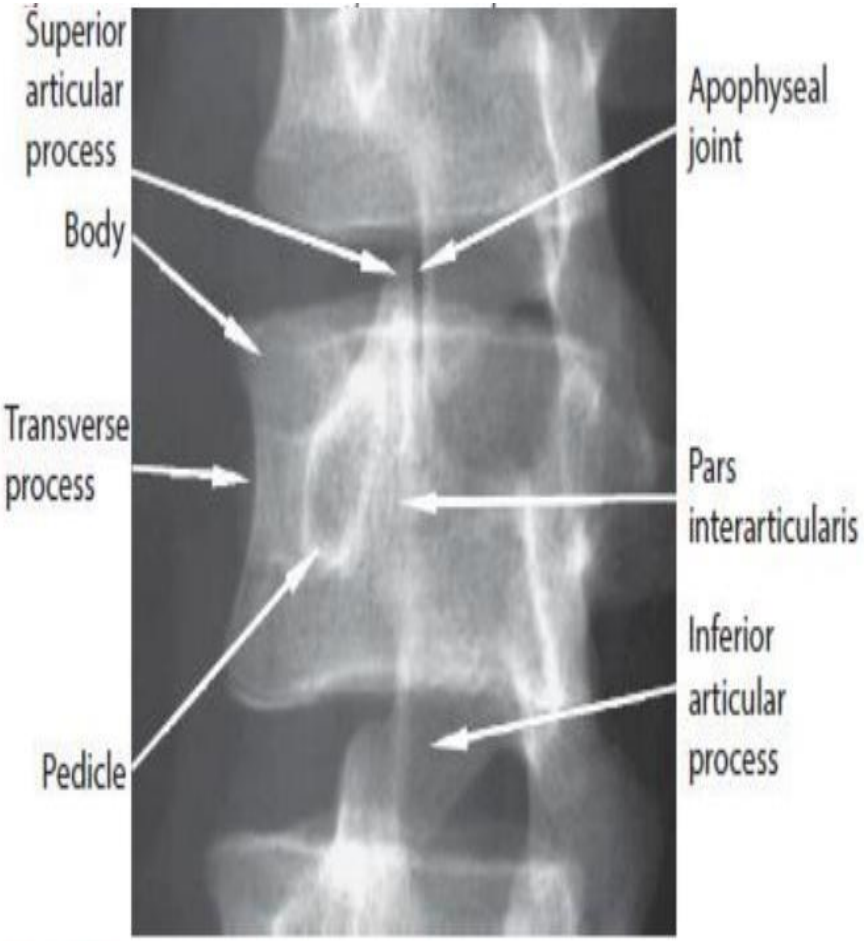

Fig. 6.26e Annotated radiograph.

imaginary scottich dog view

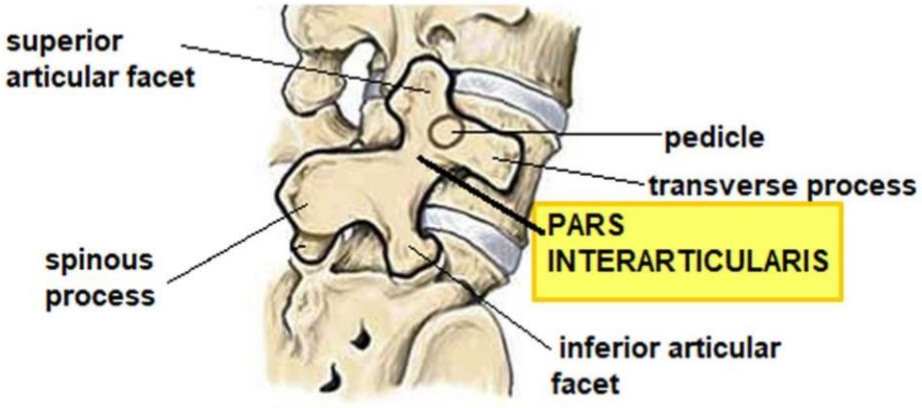

Anterior Oblique View of lumbar spine

Lumbo-sacral junction Lateral (Fig. 6.28a)

- Position of patient and image receptor
- The patient lies on either side on the Bucky table, with the arms raised and the hands resting on the pillow. The knees and hips are flexed slightly for stability. يستلقي المريض على أحد الجانبين على طاولة بوكي، مع رفع ذراعيه ووضع يديه على الوسادة. يتم ثني الركبتين والوركين قليلاً لتحقيق الاستقرار
- The coronal plane running through the centre of the spine should coincide with, and be perpendicular to, the midline of the Bucky. يجب أن يتطابق المستوى الإكليلي الذي يمر عبر مركز العمود الفقري مع خط الوسط للباكي ويكون متعامدًا عليه.
- The image receptor is centred at the level of the 5th lumbar spinous process. يتمركز مستقبل الصورة عند مستوى الناتئ الشوكي القطني الخامس.
- Non-opaque pads may be placed under the waist and knees, as necessary, to bring the vertebral column parallel to the image receptor يمكن وضع وسادات غير شفافة تحت الخصر والركبتين، حسب الضرورة، لجعل العمود الفقري موازيًا لمستقبل الصورة.

Direction and location of the X-ray beam

- The collimated vertical beam is centred at right- angles to the lumbo-sacral region to the 5th lumbar spinous process. This is found at the levelof the tubercle of the iliac crest. يتمركز الشعاع العمودي المتوازي في زوايا قائمة من المنطقة القطنية العجزية إلى الناتئ الشوكي القطني الخامس. تم العثور على هذا على مستوى حديبة العرف الحرققي.
- If the patient has particularly large hips and the spine is not parallel with the tabletop, then a 5° caudal angulation may be required to clear the joint space. إذا كان لدى المريض ورك كبير بشكل خاص وكان العمود الفقري غير موازٍ لسطح الطاولة، فقد تكون هناك حاجة إلى زاوية ذيلية بمقدار 5 درجات لإخلاء مساحة المفصل.



Fig. 6.28b Lateral radiograph.



Fig. 6.28a Patient positioning.

Essential image characteristics (Fig. 6.28b)

- The area of interest should include the 5th lumbar vertebra and the first sacral segment..يجب أن تشمل منطقة الاهتمام الفقرة القطنية الخامسة والجزء العجزي الأول
- A clear joint space should be demonstrated..يجب توضيح المساحة المشتركة بوضوح
- **Radiation protection/dose**
- This projection requires a relatively large exposure so should not be undertaken as a routine projection. يتطلب هذا العرض تعريضًا ضوئيًا كبيرًا نسبيًا، لذا لا ينبغي إجراؤه كعرض روتيني.
- The lateral lumbar spine should be evaluated and a further projection for the L5/S1 junction considered if this region is not demonstrated to a
- diagnostic standard. 1/5 يجب تقييم العمود الفقري القطني الجانبي والنظر في بروز إضافي للوصلة

إذا لم يتم إثبات هذه المنطقة وفقًا لمعايير التشخيص.

Antero-posterior (Fig. 6.29a)

- The lumbo-sacral articulation is not always demonstratedwell on the antero posterior lumbar spine, due to the oblique direction of the articulation resulting from the lumbar lordosis. This projection may be requested to specifically demonstrate this articulation. لا يظهر المفصل القطني العجزي دائمًا بشكل جيد على العمود الفقري القطني الأمامي الخلفي، وذلك بسبب الاتجاه المائل للمفصل الناتج عن القعس القطني. قد يُطلب هذا الإسقاط لتوضيح هذا التعبير على وجه التحديد.
- Position of patient and image receptor
- The patient lies supine on the Bucky table, with the median sagittal plane coincident with, and perpendicular to, the midline of the Bucky. يستلقي المريض مستلقيًا على طاولة بوكي، بحيث يتوافق المستوى السهمي المتوسط مع خط الوسط لباكي ويتعامد عليه.
- The anterior superior iliac spines should be equidistant from the tabletop..يجب أن تكون الأشواك الحرقفية العلوية الأمامية على مسافة متساوية من سطح الطاولة
- The knees can be flexed over a foam pad for comfort and to reduce the lumbar lordosis..يمكن ثني الركبتين فوق وسادة إسفنجية لتوفير الراحة ولتقليل القعس القطني
- The image receptor is displaced cranially so that its centre coincides with the central ray. يتم إزاحة مستقبل الصورة من الجمجمة بحيث يتطابق مركزها مع الشعاع المركزي.

- Direction and location of the X-ray beam
- The collimated central beam is directed 10–20° cranially from the vertical and towards the midline at the level of the anterior superior iliac spines. يتم توجيه الشعاع المركزي المتوازي بمقدار 10-20 درجة قحفيًا من الوضع الرأسي ونحو خط الوسط على مستوى الأشواك الحرقفية العلوية الأمامية.
- Essential image characteristics (Fig. 6.29b)
- The image should be collimated to include the 5th lumbar and first sacral segment. يجب أن تكون الصورة موازية لتشمل الجزء القطني الخامس والجزء العجزي الأول.



Fig. 6.29b AP radiograph.



Fig. 6.29a Patient AP positioning.

Right or left posterior oblique (Fig. 6.29c)

- These projections demonstrate the pars interarticularis and the apophyseal joints .. توضح هذه الإسقاطات الأجزاء المفصلية والمفاصل الناتئية
- Position of patient and image receptor
- The patient is positioned supine on the Bucky table and is then rotated to the right and left sides in turn so that the median sagittal plane is at an angle of approximately 45° to the tabletop. يتم وضع المريض مستلقًا على طاولة بوكي ثم يتم تدويره إلى الجانبين الأيمن والأيسر بالتناوب بحيث يكون المستوى السهمي المتوسط بزاوية 45 درجة تقريبًا بالنسبة لسطح الطاولة.
- The hips and knees are flexed and the patient is supported with 45° foam pads placed under the trunk on the raised side. يتم ثني الوركين والركبتين ويتم دعم المريض بوسادات إسفنجية بزاوية 45 درجة موضوعة أسفل الجذع على الجانب المرتفع.
- The image receptor is displaced cranially at a level to coincide with the central ray..يتم إزاحة مستقبل الصورة في الجمجمة عند مستوى يتزامن مع الشعاع المركزي

- Essential image characteristics (Fig. 6.29d)
- The posterior elements of L5 should appear in the 'Scottie dog' configuration.
- Direction and location of the X-ray beam
- The collimated beam centred towards the mid-clavicular line at the level of the anterior superior iliac spines.



Fig. 6.29c Patient oblique positioning.



Fig. 6.29d Oblique radiograph.

Sacrum

- Antero-posterior/postero-anterior (Figs 6.30a-6.30c)
- The sacrum may be either imaged antero-posteriorly (AP) or postero-anteriorly (PA). If imaged PA, there will be various advantages, including a lower dose to the gonads and better demonstration of the sacro-iliac joints, as the joint spaceswill be more parallel with the divergent central ray. قد يتم تصوير العجز إما أماميًا خلفيًا () أو خلفيًا أماميًا (). إذا تم تصويرها، ستكون هناك مزايا مختلفة، بما في ذلك جرعة أقل للغدد التناسلية وإظهار أفضل للمفاصل العجزية الحرقفية، حيث أن مساحات المفاصل ستكون أكثر توازيًا مع الشعاع المركزي المتباعد.
- The AP position may be a more realistic option when the patient is infirm or injured and therefore would find it difficultto maintain the prone position. A 24 × 30 cm CR cassette is placed in the Bucky tray. قد تكون الوضعية خيارًا أكثر واقعية عندما يكون المريض ضعيفًا أو مصابًا، وبالتالي قد يجد صعوبة في الحفاظ على وضعية الانبطاح. يتم وضع شريط مقاس 24 × 30 سم في صينية بوكي.

Position of patient and image receptor

- The patient lies supine or prone on the Bucky table, with the median sagittal plane coincident with, and at right-angles to, the midline of the Bucky. يستلقي المريض مستلقيًا أو مستلقًا على طاولة بوكي، مع تطابق المستوى السهمي المتوسط مع خط الوسط لباكي وفي زاوية قائمة عليه.
- The anterior superior iliac spines should be equidistant from the tabletop. يجب أن تكون الأشواك الحرقفية العلوية الأمامية على مسافة متساوية من سطح الطاولة.
- If the patient is examined supine (AP), the knees can be flexed over a foam pad for comfort. This will also reduce the pelvic tilt. إذا تم فحص المريض مستلقيًا على ظهره ()، فيمكن ثني الركبتين فوق وسادة رغوية لتوفير الراحة. سيؤدي ذلك أيضًا إلى تقليل ميل الحوض.

Direction and location of the X-ray beam

- Antero-posterior: the collimated central beam is directed 10- 25° cranially from the vertical and towards a point midway between the level of the anterior superior iliac spines and the superior border of the symphysis pubis. الأمامي الخلفي: يتم توجيه الشعاع المركزي المتوازي بزاوية 10-25 درجة قحفيًا من الوضع الرأسي وباتجاه نقطة في منتصف الطريق بين مستوى الأشواك الحرقفية العلوية الأمامية والحد العلوي من الارتفاق العاني.
- Postero-anterior: Centre to the middle of the sacrum in the midline. الخلفي الأمامي: من المنتصف إلى منتصف العجز في خط الوسط.
- Apply a caudal angulation, such that the central ray isperpendicular to the long axis of the sacrum تطبيق زاوية ذيلية، بحيث يكون الشعاع المركزي متعامدًا مع المحور الطويل للعجز

Radiological considerations

Problems with exposure can easily lead to important pathologies such as fractures and metastases being missed.





Fig. 6.30a AP patient positioning.



Fig. 6.30b PA patient positioning.

Lateral (Figs 6.31a, 6.31b)

- 24 × 30 cm CR cassette is placed in the Bucky tray.
- Position of patient and image receptor
- The patient lies on either side on the Bucky table with the arms raised and the hands resting on the pillow. The knees and hips are flexed slightly for stability. يستلقي المريض على أحد الجانبين على طاولة بوكي مع رفع ذراعيه ووضع يديه على الوسادة. يتم ثني الركبتين والوركين قليلاً لتحقيق الاستقرار.
- The dorsal aspect of the trunk should be at right-angles to the image receptor. This can be assessed by palpating the iliac crests. The coronal plane running through the يجب أن يكون الجانب الظهري من الجذع بزاوية قائمة على مستقبل الصورة. ويمكن تقييم ذلك عن طريق ملامسة القمم الحرقفية. الطائرة الإكليلية التي تمر عبر
- centre of the spine should coincide with, and be perpendicular to, the midline of the Bucky. مركز العمود الفقري يجب أن يتطابق مع خط الوسط للبوكي.
- The image receptor is centred to coincide with the central ray at the level of the midpoint of the sacrum. يتمركز مستقبل الصورة ليتوافق مع الشعاع المركزي عند منتصف مستوى العجز.

Direction and location of the X-ray beam

- The collimated vertical beam is directed at right-angles to thelong axis of the sacrum and towards a point in the midline of the table at a level midway between the superior iliac spines and the sacro-coccygeal junction.

Radiological considerations يتم توجيه الشعاع العمودي الموازي بزاوية قائمة إلى المحور الطويل للعجز ونحو نقطة في خط الوسط للطاولة عند مستوى منتصف الطريق بين الأشواك الحرقفية العلوية والوصل العجزي العصعصي. الاعتبارات الإشعاعية

- Fractures are easily missed if the exposure is poor or a degree of rotation is un correct..يتم تفويت الكسور بسهولة إذا كان التعريض ضعيفًا أو كانت درجة الدوران غير صحيحة

- **Common faults solutions**
- If using an automatic exposure control, centring too far posteriorly will result in an underexposed image في حالة استخدام التحكم التلقائي في التعريض الضوئي، فإن التوسيط بعيدًا جدًا للخلف سيؤدي إلى ظهور صورة منخفضة التعري



Fig. 6.31a Patient positioning.



Fig. 6.31b Lateral radiograph.

By: Muhammad Jabbar Hussein