Radiographic Techniques

Lec 11 Coccyx .Sacroiliac Joints

BY AHMED JASEM ABASS
MSC of Medical Imaging



Coccyx
Antero-posterior (Figs 6.32a, 6.32b)

Position of patient and image receptor

- The patient lies supine on the Bucky table, with the median sagittal plane coincident with, and at right- angles to, the midline of the Bucky. يستلقي المريض مستلقيًا على طاولة بوكي، بحيث يكون المستوى السهمي المتوسط متطابقًا مع خط الوسط لبوكي وفي زاوية قائمة عليه.
- The anterior superior iliac spines should be equidistant from the tabletop. يجب أن تكون الأشواك الحرقفية الأمامية العلوية على مسافة متساوية من سطح الطاولة.
- The knees can be flexed over a foam pad for comfort and to reduce the pelvic tilt. يمكن ثني الركبتين فوق وسادة رغوية لتوفير الراحة ولتقليل ميل الحوض.

Direction and location of the X-ray beam

- The collimated beam is directed 15° caudally towards a point in the midline 2.5 cm superior to the symphysis pubis. يتم توجيه الشعاع المتوازي بزاوية **15** درجة نحو نقطة في خط الوسط أعلى بمقدار **2.5** سم من ارتفاق العانة.

An 18 × 24 cm CR cassette is placed in the Bucky tray



Fig. 6.32a AP patient positioning.

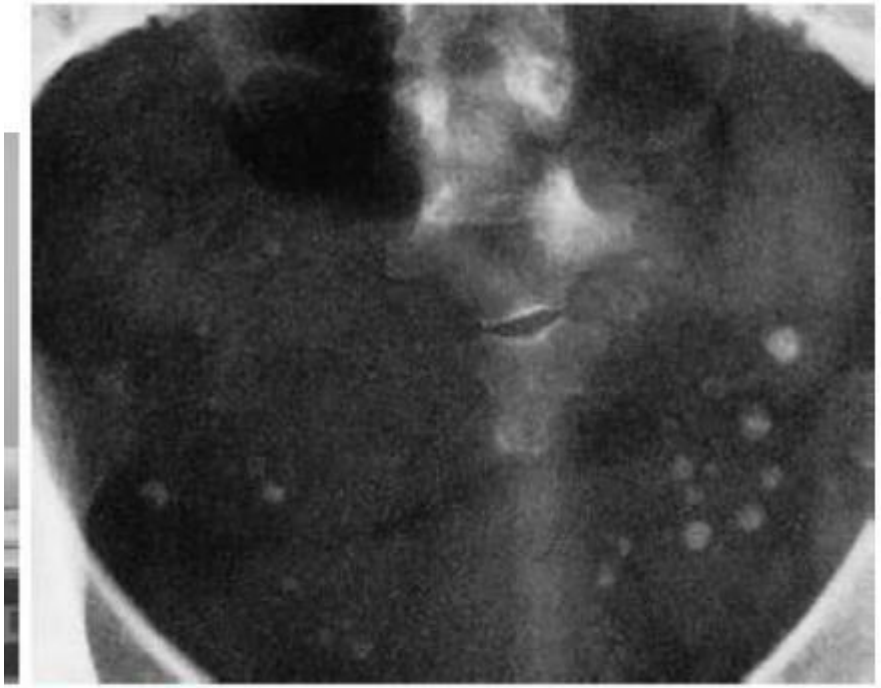

Fig. 6.32b AP radiograph.

Lateral (Figs 6.32c, 6.32d)

- Position of patient and image receptor
- The patient lies on either side on the Bucky table, with the coccyx in the midline of the Bucky. The arms are raised, with the hands resting on the pillow. The knees and hips are flexed slightly for stability. يستلقي المريض على كلا الجانبين على طاولة بوكي، مع وجود العصعص في خط الوسط من بوكي. يتم رفع الذراعين، مع وضع اليدين على الوسادة. يتم ثني الركبتين والوركين قليلاً لتحقيق الاستقرار.
- The dorsal aspect of the trunk should be at right- angles to the image receptor..يجب أن يكون الجانب الظهري للجذع في زوايا قائمة لمستقبل الصورة
- This can be assessed by palpating the iliac crests. The median sagittal plane should be parallel with the Bucky. ويمكن تقييم ذلك عن طريق ملامسة القمم الحرقفية. يجب أن يكون المستوى السهمي المتوسط متوازيًا مع بوكي.
- • The image receptor is centred to coincide with the central ray at the level of the coccyx. يتمركز مستقبل الصورة ليتوافق مع الشعاع المركزي عند مستوى العصعص.

- Direction and location of the X-ray beam
- The collimated vertical beam is directed at right-angles to the long axis of the sacrum and towards the coccyx. يتم توجيه الشعاع العمودي المتوازي بزوايا قائمة إلى المحور الطويل للعجز ونحو العصعص.



Fig. 6.32c Lateral patient positioning.



Fig. 6.32d Lateral radiograph.

Sacroiliac Joints (Figs 6.33)

- AP Axial
- Position of patient and image receptor
- The patient lies supine on the Bucky table, with the median sagittal plane coincident with, and at right- angles to, the midline of the Bucky. يستلقي المريض مستلقيًا على طاولة بوكي، بحيث يكون المستوى السهمي المتوسط متطابقًا مع خط الوسط لبوكي وفي زاوية قائمة عليه.
- No rotation of pelvis (ASIS the same distance from tabletop) عدم دوران الحوض (نفس المسافة من سطح الطاولة)
- Direction and location of the X-ray beam
- The collimated vertical beam is directed cephalad (5cm) below level of ASIS يتم توجيه الشعاع الرأسي المتوازي بشكل رأسي (5 سم) أسفل مستوى

Sacroiliac Joints



Fig. 6.33 AP axial SI joints

Sacroiliac Joints

- Posterior Oblique Projections
- The patient is positioned supine on the Bucky table and is then rotated to the right and left sides in turn so that the median sagittal plane is at an angle
  of approximately 25°-30° posterior oblique with side of interest elevated (use support to maintain this position) يتم وضع المريض مستلقًا على طاولة بوكي ثم يتم تدويره إلى الجانبين الأيمن والأيسر بالتناوب بحيث يكون المستوى السهمي المتوسط بزاوية مائلة خلفية تبلغ حوالي **25** درجة إلى **30** درجة مع رفع الجانب المعني (استخدم الدعم للحفاظ على هذه الوضعية)
- Direction and location of the X-ray beam
- The collimated beam is directed (2.5 cm) medial to elevated ASIS. يتم توجيه الشعاع الموازي (**2.5** سم) من الوسط إلى الارتفاع



Fig. 6-35 Oblique radiograph



Fig. 6.34: Patient oblique position.

بِسْمِ اللَّهِ الرَّحْمَنِ الرَّحِيمِ

﴿ إِنَّ اللَّهَ وَمَلائِكَتَهُ يُصَلُّونَ عَلَى النَّبِيِّ يَا أَيُّهَا الَّذِينَ آمَنُوا صَلُّوا عَلَيْهِ وَسَلِّمُوا تَسْلِيمًا

By:Mohammed Jabbar Hussein