Radiographic Techniques

- Larynx& pharynx: BY AHMED JASEM ABASS
- MSC of Medical Imaging





Larynx& pharynx

- Plain radiography is requested to investigate the presence of soft-tissue swellings and their effects on the air passages, as well as to locate the presence of foreign bodies or assess laryngeal trauma. Tomography, computed tomography (CT) magnetic resonance imaging (MRI) may be needed for full evaluation of other disease processes. It is common practice to take two projections, an anteroposterior (AP) and a lateral.

يُطلب إجراء تصوير شعاعي عادي للتحقق من وجود تورمات الأنسجة الرخوة وتأثيرها على الممرات الهوائية، وكذلك لتحديد مكان وجود أجسام غريبة أو تقييم صدمة الحنجرة. قد تكون هناك حاجة إلى التصوير المقطعي والتصوير المقطعي المحوسب والتصوير بالرنين المغناطيسي لإجراء تقييم كامل لعمليات المرض الأخرى. من الشائع أخذ إسقاطين، أمامي خلفي وجانبي.



Antero-posterior (Fig. 7.1a)

- Positioning patient and image receptor
- The patient lies supine with the median sagittal plane adjustedto coincide with the central long axis of the couch. يستلقي المريض مستلقيًا على ظهره مع ضبط المستوى السهمي المتوسط ليتوافق مع المحور المركزي الطويل للأريكة.
- The chin is raised to show the soft tissues below the mandible. يتم رفع الذقن لإظهار الأنسجة الرخوة الموجودة أسفل الفك السفلي.
- The image receptor is centred at the level of the 4th cervicalvertebra. يتمركز مستقبل الصورة عند مستوى الفقرة العنقية الرابعة.
- Direction and location of the X-ray beam
- The collimated vertical beam is directed 10° cranially andcentred in the midline at the level of the 4th cervical vertebra يتم توجيه الشعاع العمودي المتوازي بزاوية 10 درجات عبر الجمجمة ويتمركز في خط الوسط عند مستوى الفقرة العنقية الرابعة.
- Essential image characteristics (Figs 7.1b, 7.1c)
- The beam should be collimated to include an area from the occipital bone to the 7th cervical vertebra. يجب أن تكون الحزمة موازية لتشمل منطقة من العظم القذالي إلى الفقرة العنقية السابعة.



Antero-posterior (Fig. 7.1a)



Fig. 7.1a Patient positioning.



Fig. 7.1b Antero-posterior (AP) radiograph showing normal larynx.

Lateral (Fig. 7.2a)

- Position of patient and image receptor
- The patient stands or sits with either shoulder against the CR cassette orvertical Bucky..يقف المريض أو يجلس مع إما كتفيه مقابل الكاسيت أو بوكي عموديًا
- The median sagittal plane of the trunk and head are parallel to the image receptor..المستوى السهمي المتوسط للجذع والرأس موازيان لمستقبل الصورة
- The jaw is slightly raised so that the angles of the mandible are separatedfrom the bodies of the upper cervical vertebrae. يتم رفع الفك قليلًا بحيث تنفصل زوايا الفك السفلي عن أجسام الفقرات العنقية العلوية.
- A point 2 cm posterior to the angle of the mandible should be coincident with the vertical central line of the image receptor. النقطة 2 سم خلف زاوية الفك السفلي يجب أن تكون متطابقة مع الخط المركزي العمودي لمستقبل الصورة.
- The image receptor is centred at the level of the prominence of the thyroid cartilage..يتمركز مستقبل الصورة عند مستوى بروز الغضروف الدرقي
- Immediately before exposure the patient is asked to depress the shoulders forcibly so that their structures are projected below the level of the 7thcervical vertebra مباشرة قبل التعرض، يُطلب من المريض أن يضغط على الكتفين بقوة بحيث تبرز بنيتهما تحت مستوى الفقرة العنقية السابعة.
- The head and trunk must be maintained in position.يجب الحفاظ على الرأس والجذع في موضعهما.
- Exposure is made on forced expiration.

يتم التعريض عند انتهاء الصلاحية القسري.



Lateral (Fig. 7.2a)

- Direction and location of the X-ray beam
- The collimated horizontal central ray is centred to a point vertically below the mastoid process at the level of the prominence of the thyroid cartilage through the 4th cervical vertebra. يتمركز الشعاع المركزي الأفقي المتوازي في نقطة عموديًا أسفل الناتئ الخشائي عند مستوى بروز الغضروف الدرقي مرورًا بالفقرة العنقية الرابعة.
- Essential image characteristics
- The soft tissues should be demonstrated from the skull base to (C7). يجب إظهار الأنسجة الرخوة من قاعدة الجمجمة إلى
- Exposure should allow clear visualization of laryngeal cartilages and any possible foreign body يجب أن يسمح التعرض برؤية واضحة لغضاريف الحنجرة وأي جسم غريب محتمل.



Lateral (Fig. 7.2a)



Fig. 7.2a Patient positioning.



Fig. 7.2b Lateral radiograph showing normal air-filled larynx.

Lateral (Fig. 7.2a)

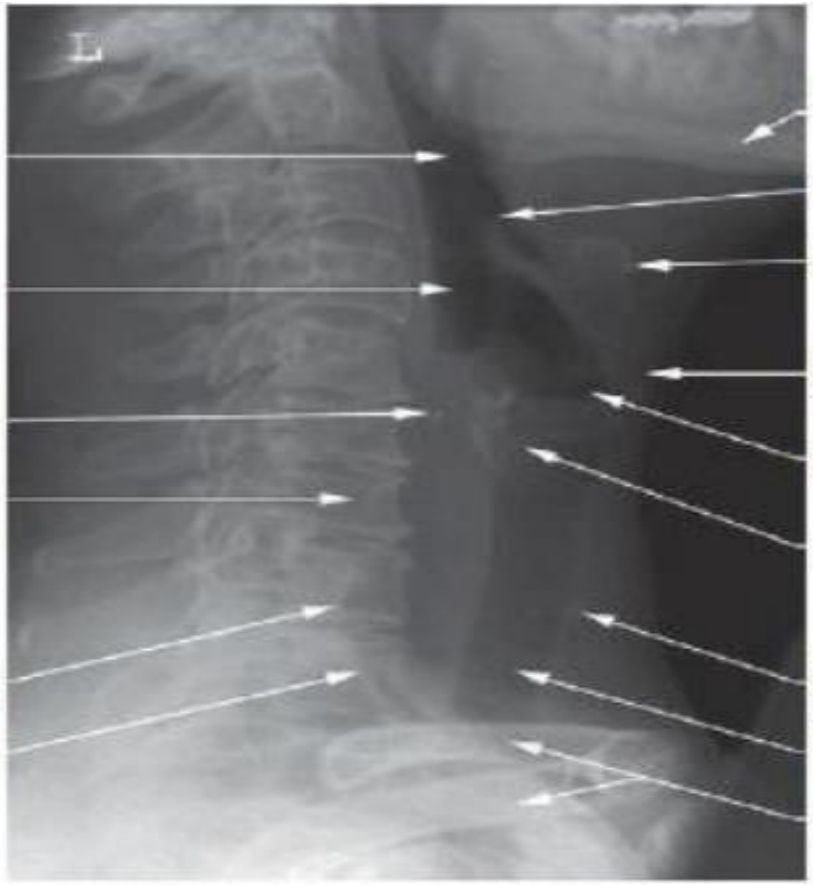

Fig. 7.2c Labelled radiograph of pharynx and larynx.

Lungs

- Radiographic examination of the lungs is performed for a wide variety of medical conditions, including primary lung disease and pulmonary effects of diseases in other organ systems. Such effects produce significant changes in the appearance of the lung parenchyma and may vary over time, depending on the nature and extent of the disease يتم إجراء الفحص الإشعاعي للرئتين لمجموعة واسعة من الحالات الطبية، بما في ذلك مرض الرئة الأولي والتأثيرات الرئوية للأمراض في أجهزة الأعضاء الأخرى. تنتج مثل هذه التأثيرات تغيرات كبيرة في مظهر حمة الرئة وقد تختلف بمرور الوقت، اعتمادًا على طبيعة المرض ومداه.

Positioning

- The choice of erect or decubitus technique is governedprimarily by the condition of the patient, with the majority of patients positioned erect. Very ill patients and patients who are immobile are X-rayed in the supine or semi-erect position. With the patient erect, positioning is simplified, control of respiration is more satisfactory, the gravity effect on the abdominal organs allows for reveal maximum area of lung tissue, and fluid levels are definedmore easily with the use of a horizontal central ray.

يعتمد اختيار تقنية الانتصاب أو الاستلقاء بشكل أساسي على حالة المريض، حيث يكون غالبية المرضى في وضع منتصب. يتم تصوير المرضى المصابين بأمراض شديدة والمرضى غير القادرين على الحركة بالأشعة السينية في وضع الاستلقاء أو شبه منتصب. مع انتصاب المريض، يتم تبسيط الوضعية، ويكون التحكم في التنفس أكثر إرضاءً، ويسمح تأثير الجاذبية على أعضاء البطن بالكشف عن أكبر مساحة من أنسجة الرئة، ويتم تحديد مستويات السوائل بسهولة أكبر باستخدام شعاع مركزي أفقي.



Positioning

- The postero-anterior projection (PA) is generally adopted in preference to the antero-posterior (AP) because

1. the arms can be arranged more easily to enable the scapulae to be projected clear of the lung fields. يمكن ترتيب الأذرع بسهولة أكبر لتمكين تسليط الكتفين بعيدًا عن حقول الرئة.
2. Heart magnification is also reduced significantly compared with the AP projection.. يتم أيضًا تقليل تكبير القلب بشكل ملحوظ مقارنةً بالإسقاط .
3. This projection also facilitates compression of breast tissue with an associated reduction in dose to the breast tissue. يسهل هذا الإسقاط أيضًا ضغط أنسجة الثدي مع تقليل الجرعة المرتبطة بأنسجة الثدي.
4. The mediastinal and heart shadows, however, obscure part of the lung fields, and a lateral radiograph may be necessary in certain situations. ومع ذلك، فإن الظلال المنصفية والقلبية تحجب جزءًا من حقول الرئة، وقد يكون التصوير الشعاعي الجانبي ضروريًا في حالات معينة.



Positioning

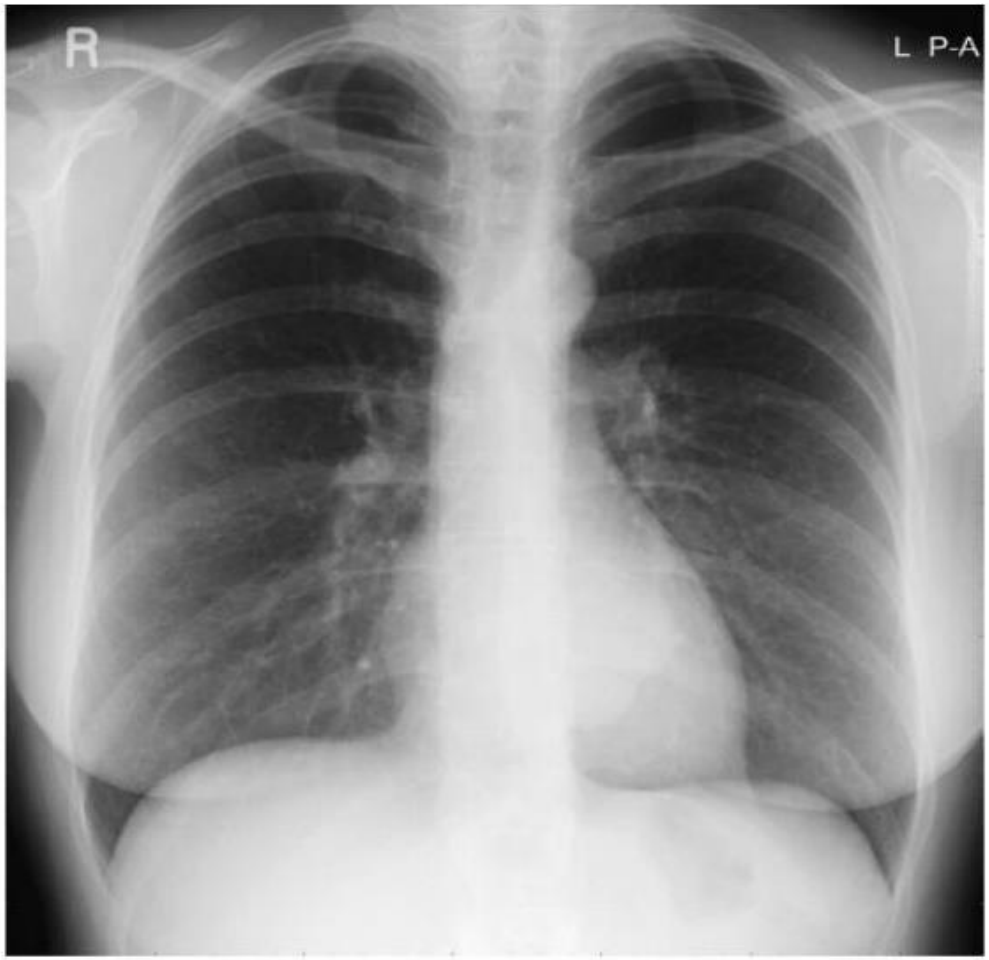

Fig. 7.5a Normal postero-anterior (PA) radiograph of chest.

Respiration

- Images are normally acquired on arrested deep inspiration, which ensures maximum visualization of the air-filled lungs عادةً ما يتم الحصول على الصور عن طريق الإلهام العميق، مما يضمن أقصى قدر من التصور للرئتين المملوءتين بالهواء.
- **Antero-posterior projection**
- Magnification makes heart size and apical region difficult to assess as well as the mediastinum, which appears artificially widened causing difficulty in interpretation particularly when a traumatic is suspected التكبير يجعل من الصعب تقييم حجم القلب والمنطقة القمية وكذلك المنصف، الذي يبدو متسعًا بشكل مصطنع مما يسبب صعوبة في التفسير خاصة عند الاشتباه في وجود صدمة



Exposure

- Overexposed images reduce visibility of lung parenchymal detail maskingvascular and الصور المعرضة للضوء بشكل مفرط تقلل من رؤية تفاصيل متن الرئة التي تخفي الأوعية الدموية و
- interstitial changes, and reducing the conspicuity of consolidation and masses..التغيرات الخلالية، وتقليل وضوح التماسك والكتل
- Underexposure can artificially enhance the visibility of normal lung markings, leading to them being wrongly interpreted as disease (e.g. pulmonary fibrosis or oedema). يمكن أن يؤدي التعرض الناقص إلى تعزيز رؤية علامات الرئة الطبيعية بشكل مصطنع، مما يؤدي إلى تفسيرها بشكل خاطئ على أنها مرض (مثل التليف الرئوي أو الوذمة).
- Underexposure also obscures the central areas causing failure to diagnose abnormalities of mediastinum. يؤدي التعرض الناقص أيضًا إلى حجب المناطق المركزية مما يتسبب في الفشل في تشخيص تشوهات المنصف.
- **Soft-tissue artifacts**
- Soft-tissue artifacts are a common cause of confusion. One of the commonest of these is the normal nipple. Other rounded artifacts may be produced by benign skin lesions such as simple seborrhoeic warts. Dense normal breast tissue or breast masses may also cause confusion with lunglesions. Linear artefacts may be due to clothing or gowns, or in thin (often elderly) patients due to skin folds and creases. تعتبر قطع الأنسجة الرخوة سببًا شائعًا للارتباك. واحدة من أكثر هذه المشاكل شيوعًا هي الحلمة الطبيعية. قد يتم إنتاج قطع أثرية مدورة أخرى عن طريق آفات جلدية حميدة مثل الثآليل الدهنية البسيطة. أنسجة الثدي الطبيعية الكثيفة أو كتل الثدي قد تسبب أيضًا ارتباكًا مع آفات الرئة. قد تكون المصنوعات الخطية بسبب الملابس أو العباءات، أو في المرضى النحيفين (غالبًا ما يكونون كبار السن) بسبب طيات الجلد وتجاعيده.

Respiration

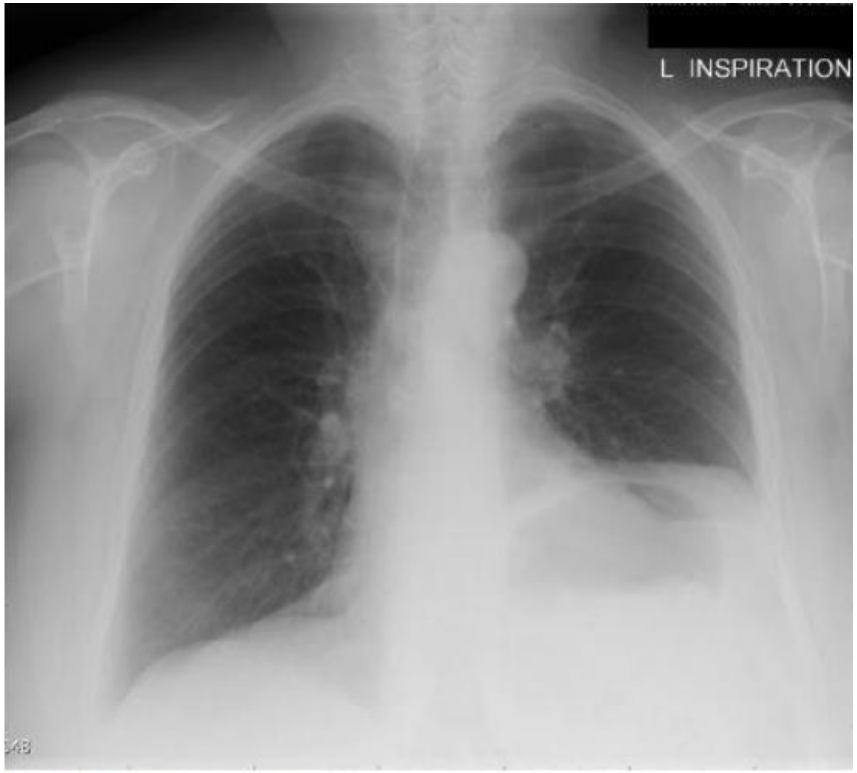

Fig. 7.6a PA radiograph on full inspiration.



Fig. 7.6b PA radiograph on expiration.

- The lungs lie within the thoracic cavity on either side of the mediastinum, separated from the abdomen by the diaphragm. The right lung is larger than the left due to the inclination of the heart to the left side. In the normal radiographs of the thorax, some lung tissue is obscured by the ribs, clavicles and to a certain extent the heart, and also by the diaphragm in thePA projection. تقع الرئتان داخل التجويف الصدري على جانبي المنصف، ويفصلهما الحجاب الحاجز عن البطن. الرئة اليمنى أكبر من اليسرى بسبب ميل القلب إلى الجانب الأيسر. في الصور الشعاعية الطبيعية للصدر، يتم حجب بعض أنسجة الرئة بواسطة الأضلاع والترقوة وإلى حد ما القلب، وكذلك بواسطة الحجاب الحاجز في إسقاط

- The right lung is divided into upper, middle and lower lobes, and the left into upper and lower lobes. The fissures, which separate the lobes, can be demonstrated in various projections of the thorax, when the plane of eachfissure is parallel to the beam. تنقسم الرئة اليمنى إلى فصوص علوية ووسطى وسفلية، واليسرى إلى فصوص علوية وسفلية. يمكن إظهار الشقوق التي تفصل بين الفصوص في نتوءات مختلفة للصدر، عندما يكون مستوى كل شق موازيًا للحزمة.

- The trachea is seen centrally as a radiolucent air-filled structure in the upper thorax, which divides at the level of the 4th thoracic vertebra into the right and left main bronchi. The right main bronchus is wider, shorter and more vertical than the left, and as a result inhaled foreign bodies are more likely to pass into the right bronchial tree. The bronchi enter the hila, beyond which they divide into bronchi, bronchioles and finally alveolar air spaces, each getting progressively smaller. As these passages are filled with air.

- يُنظر إلى القصبة الهوائية مركزيًا على أنها بنية مملوءة بالهواء شفافة للأشعة في الجزء العلوي من الصدر، والتي تنقسم عند مستوى الفقرة الصدرية الرابعة إلى القصبات الهوائية الرئيسية اليمنى واليسرى. القصبات الهوائية الرئيسية اليمنى أوسع وأقصر وأكثر عمودية من اليسرى، ونتيجة لذلك، من المرجح أن تمر الأجسام الغريبة المستنشقة إلى القصبات الهوائية اليمنى. تدخل القصبات الهوائية إلى الحلة، وبعدها تنقسم إلى قصبات هوائية وقصيبات وأخيرًا مساحات هوائية سنخية، ويصبح كل منها أصغر تدريجيًا. كما تمتلئ هذه الممرات هواء.

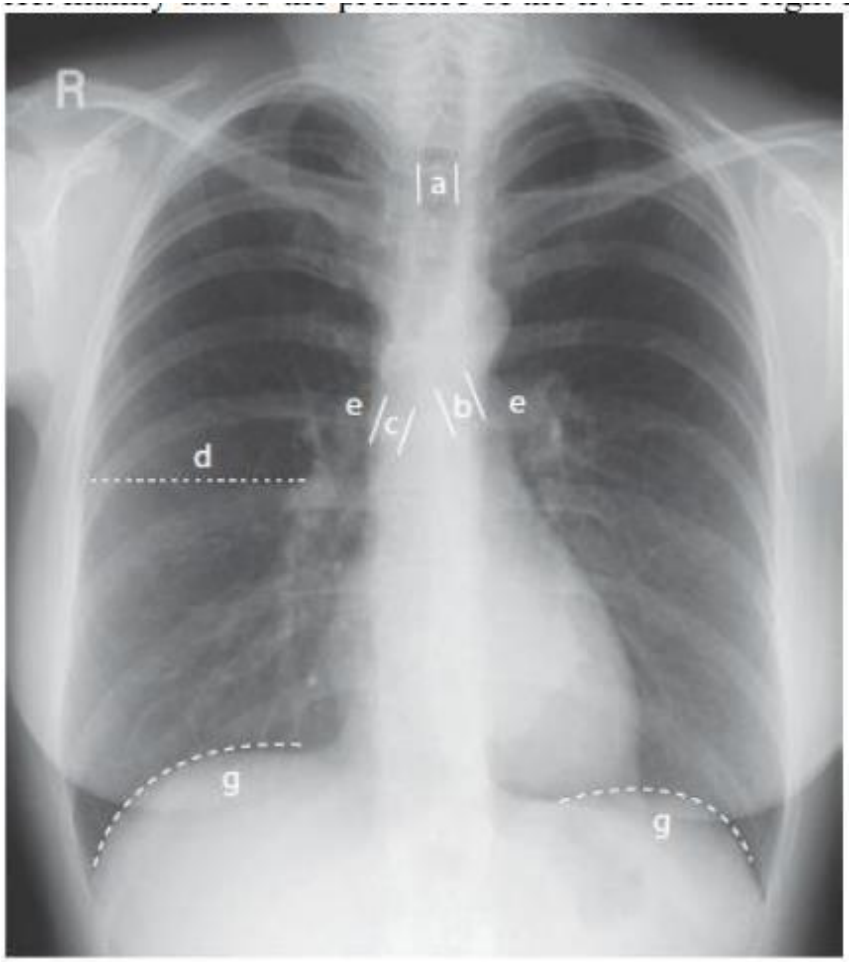

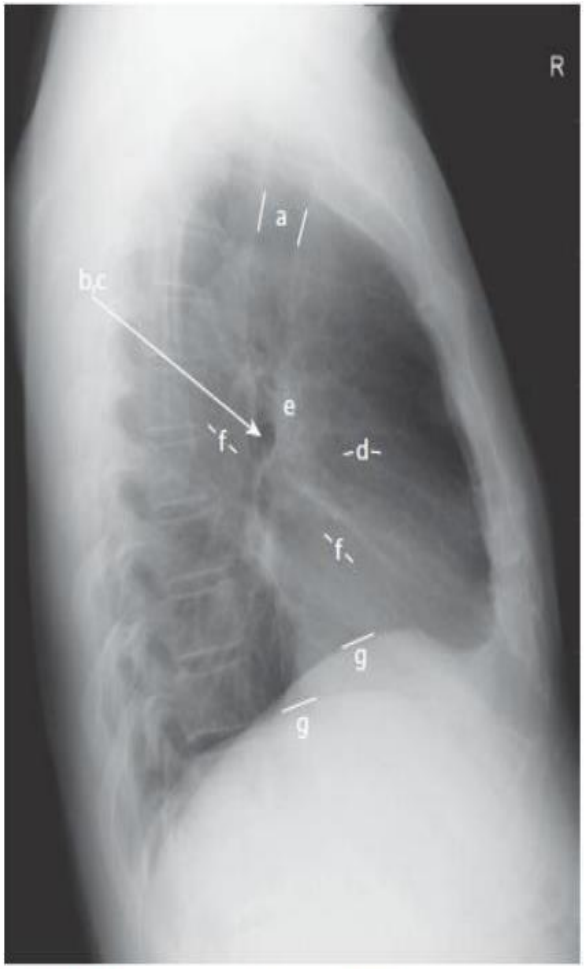

Fig. 7.11a PA radiograph of lungs. 7.11b Lateral radiograph of lungs.
(a) Trachea; (b) left main bronchus; (c) right main bronchus; (d) horizontal fissure;
(e) pulmonary arteries; (f) oblique fissure; (g) diaphragm.

- a 35 × 43 cm CR cassette is selected, depending on the size of the patient. Orientation of a larger cassette will depend of the width of the thorax. يتم اختيار كاسيت مقاس 35 × 43 سم حسب حجم المريض. يعتمد اتجاه الكاسيت الأكبر على عرض الصدر.
- Position of patient and image receptor
- The patient is positioned facing the receptor with the chin extended and centred to the middle of the top of the receptor. يتم وضع المريض في مواجهة المستقبل مع تمديد الذقن وتمركزها في منتصف الجزء العلوي من المستقبل.
- The feet are placed slightly apart so that the patient is able to remain steady. يتم وضع القدمين متباعدتين قليلاً حتى يتمكن المريض من البقاء ثابتًا
- The median sagittal plane is adjusted at right-angles to the middle of the receptor; the shoulders are rotated forward and pressed downward in contact with the receptor or vertical stand. يتم ضبط المستوى السهمي المتوسط بزوايا قائمة على منتصف المستقبل؛ يتم تدوير الأكتاف للأمام والضغط عليها للأسفل عند ملامستها للمستقبل أو الحامل الرأسي.
- This is achieved by placing the dorsal aspect of the hands behind and below the hips with the elbows brought forward, or by allowing the arms to encircle the vertical Bucky device. يتم تحقيق ذلك عن طريق وضع الجانب الظهري من اليدين خلف الوركين وأسفلهما مع تقديم المرفقين للأمام، أو عن طريق السماح للذراعين بتطويق جهاز بوكي العمودي.

Direction and location of the X-ray beam

- The collimated horizontal beam is directed at right-angles to the receptor and centred at the level of the 8th thoracic vertebrae (i.e. spinous process of T7) which iscoincident with the lung midpoint. يتم توجيه الشعاع الأفقي المتوازي بزوايا قائمة للمستقبل ويتمركز عند مستوى الفقرات الصدرية الثامنة (أي النتوء الشائك 7) والذي يتزامن مع نقطة منتصف الرئة.
- The surface marking of T7 spinous process can assessed by using the inferior angle of the scapula before the shoulders are pushed forward. يمكن تقييم العلامات السطحية للعملية الشائكة السبعة باستخدام الزاوية السفلية لكتف الكتف قبل دفع الكتفين للأمام
- Exposure is made in full normal arrested inspiration. يتم التعريض بالإلهام الموقوف الطبيعي الكامل.
- In a number of automatic chest film-changer devices the central beam is automatically centred to the middle of thereceptor.

في عدد من أجهزة تغيير أفلام الصدر الأوتوماتيكية، يتم تركيز الشعاع المركزي تلقائيًا في منتصف المستقبل.



Essential image characteristics (Fig. 7.12b)

1. The ideal PA chest radiograph should demonstrate the following: يجب أن يوضح التصوير الشعاعي المثالي للصدر ما يلي:
2. Full lung fields with the scapulae projected laterally away from the lungfields. حقول الرئة الكاملة مع الكتفيات المسقطة بشكل جانبي بعيدًا عن حقول الرئة.
3. No rotation, the medial ends of the clavicles should overlap thetransverse processes of the
4. spine.
5. Inferior to the costophrenic angles and diaphragm clearly outlined. أدنى من الزوايا الضلعية الحجابية والحجاب الحاجز الموضح بوضوح.
6. The mediastinum and heart central and sharply defined..المنصف والقلب مركزيان ومحددان بشكل حاد

1. لا يوجد دوران، يجب أن تتداخل الأطراف الوسطى من الترقوة مع العمليات العرضية للترقوة

Common faults and solutions

- The scapulae sometimes obscure the outer edges of the lung fields. If the patient is unable to أحيانًا تحجب عظام الكتف الحواف الخارجية لحقول الرئة. إذا كان المريض غير قادر على ذلك
- adopt the basic arm position the arms should be allowed to encircle the vertical Bucky. اتخذ وضعية الذراع الأساسية التي يجب السماح للذراعين بتطويق الباكي العمودي.
- Rotation of the patient will result in the heart not being central withassessment of heart size made impossible. Attention to how patients are made to stand is essential to ensure they are comfortable and can maintain the position. The legs should be well separated and the pelvis symmetrical in respect to the vertical Bucky. سيؤدي تدوير المريض إلى عدم كون القلب مركزيًا، مما يجعل تقييم حجم القلب مستحيلًا. يعد الاهتمام بكيفية جعل المرضى يقفون أمرًا ضروريًا للتأكد من أنهم مرتاحون ويمكنهم الحفاظ على وضعهم. يجب أن تكون الأرجل مفصولة جيدًا وأن يكون الحوض متماثلًا بالنسبة للوضع العمودي.



Fig. 7.12a Patient positioning.



Fig. 7.12b PA radiograph of chest taken using high kV technique.

Radiographic anatomy



Fig. 7.13b PA radiograph of thorax showing large right pneumothorax.

- Notes
- • Careful patient preparation is essential, with all radiopaque objects removed before the examination. • يعد التحضير الدقيق للمريض أمرًا ضروريًا، مع إزالة جميع الأشياء المعتمة للأشعة قبل الفحص.
- • Patients with underwater-seal bottles require particular care to ensure that chest tubes are not dislodged, and the bottle is not raised above the level of the chest يحتاج المرضى الذين لديهم زجاجات محكمة الغلق تحت الماء إلى رعاية خاصة لضمان عدم إزاحة أنابيب الصدر، وعدم رفع الزجاجة فوق مستوى الصدر.
- • A PA side marker is normally used, and the image is identified with the identification marker set to the PA position. Care should be made not to misdiagnose a case of dextracardia. عادة ما يتم استخدام العلامة الجانبية، ويتم تحديد الصورة من خلال تعيين علامة التعريف على الموضع. ينبغي الحرص على عدم التشخيص الخاطئ لحالة دكتراكارديا.
- • Long plaited hair may cause artefacts and should be clipped out of theimage field الشعر الطويل المضفر قد يتسبب في حدوث خلل ويجب قصه خارج حقل الصورة

لاحول ولا قوه الا بالله العظيم

By:Mohammed Jabbar Hussein

