Radiographic Techniques

- Chast : BY AHMED JASEM ABASS
- MSC of Medical Imaging





Antero-posterior – erect

- This projection is used as an alternative to the PA erect projection when the medical condition makes it difficult or unsafe for the patient to stand or sit for the basic projection. For the latter, the patient is usually supported sitting erect on a trolley against a vertical Bucky. يتم استخدام هذا الإسقاط كبديل لإسقاط السلطة الفلسطينية عندما تجعل الحالة الطبية من الصعب أو غير الآمن على المريض الوقوف أو الجلوس للإسقاط الأساسي. بالنسبة للأخيرة، عادةً ما يتم دعم المريض وهو جالس منتصبًا على عربة مقابل عربة باكي عمودية.



Antero-posterior – erect

Position of patient and image receptor

- The patient may be standing or sitting with their back against the image receptor, which is supported vertically with the upper edge of the receptor above the lung apices. قد يكون المريض واقفًا أو جالسًا وظهره مستندًا إلى مستقبل الصورة، والذي يكون مدعومًا رأسيًا بالحافة العلوية للمستقبل فوق قمم الرئة.
- The median sagittal plane is adjusted at right-angles to the middle of the receptor..يتم ضبط المستوى السهمي المتوسط بزوايا قائمة على منتصف المستقبل
- The shoulders are brought downward and forward, with the backs of the hands below the hips and the elbows well forward, which has the effect of projecting thescapulae clear of the lung fields. يتم إحضار الكتفين إلى الأسفل وإلى الأمام، مع ظهور اليدين أسفل الوركين والمرفقين إلى الأمام بشكل جيد، مما يكون له تأثير في إبراز الكتفيات بعيدًا عن حقول الرئة.



Antero-posterior - erect

Direction and location of the X-ray beam

- The collimated horizontal beam at right-angles to the sternum and centred midway between the sternal notch and the xiphisternum الشعاع الأفقي الموازي في الزوايا اليمنى لعظم القص ويتمركز في منتصف المسافة بين الشق القصي و.
- The exposure is taken on normal full inspiration يتم التقاط التعريض على الإلهام الكامل العادي

Radiological considerations

- This projection moves the heart away from the image receptor plane, increasing magnification and reducing the accuracy of assessment of heart size. يؤدي هذا الإسقاط إلى تحريك القلب بعيدًا عن مستوى مستقبل الصورة، مما يزيد من التكبير ويقلل من دقة تقييم حجم القلب.



Antero-posterior - erect



Fig. 7,14b Normal antero-posterior radiograph of the thorax – female



Fig. 7.14a Patient positioning.

Antero-posterior – supine

- **Position of patient and image receptor**

- • The patient lies in supine position, the cassette is carefully positioned under the patient's chest with the upper edge of the cassette above the lung apices (C7 prominence) to ensure that the lung fields are included on the image. يستلقي المريض في وضعية الاستلقاء، ويتم وضع الكاسيت بعناية تحت صدر المريض مع وضع الحافة العلوية للكاسيت فوق قمم الرئة (7 بروز) لضمان تضمين حقول الرئة في الصورة.

- • The median sagittal plane is adjusted at right-angles to the middle of the receptor, and the patient's pelvis is checked to ensure that it is not rotated. يتم ضبط المستوى السهمي المتوسط بزوايا قائمة على منتصف المستقبل، ويتم فحص حوض المريض للتأكد من عدم دورانه

- • The arms should be beside the trunk the head is supported on a pillow, with the chin slightly raised. يجب أن تكون الذراعان بجانب الجذع، ويسند الرأس على وسادة، مع رفع الذقن قليلاً.



Antero-posterior - supine

- **Direction and location of the X-ray beam**
- • The collimated vertical beam at right-angles to the sternum and centred midway between the sternal notch and the xiphisternum الشعاع العمودي المتوازي في الزوايا اليمنى لعظم القص ويتمركز في منتصف المسافة بين الشق القصي والعظم القصي.

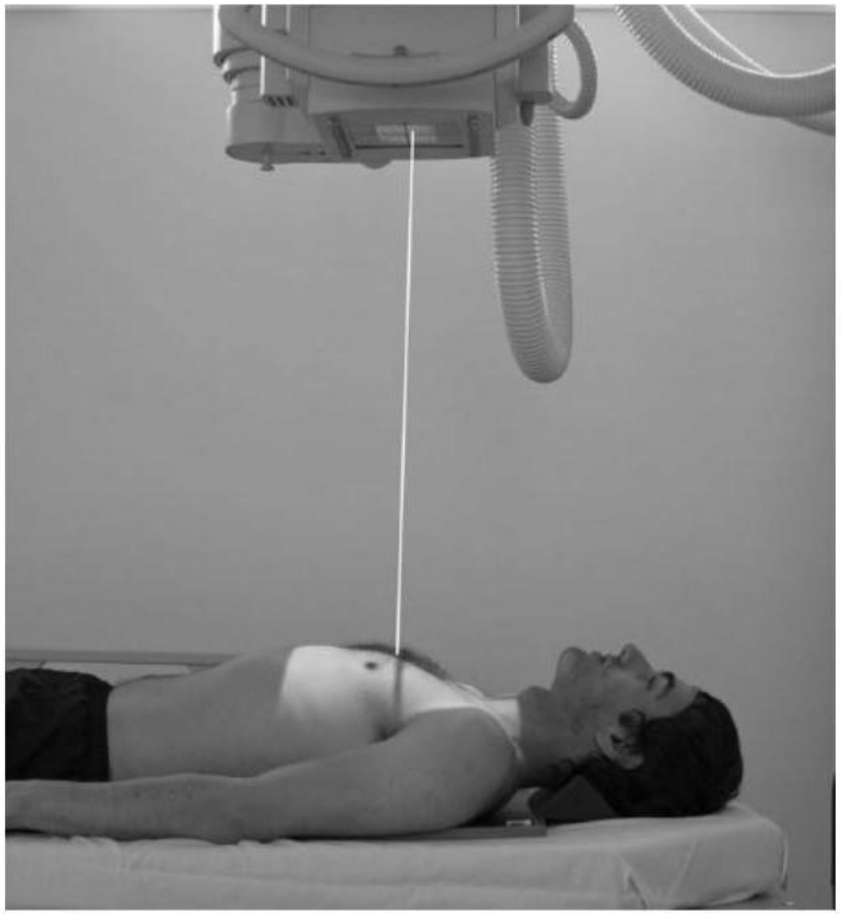

Fig. 7.15a Patient positioning.

Antero-posterior – semi-erect

- This semi-recumbent position is adopted as an alternative to AP erect projection when the patient is too ill to stand or sit erect without support . 35 × 43 cm CR cassette is selected. يتم اعتماد هذا الوضع شبه المستلقي كبديل للإسقاط المنتصب عندما يكون المريض مريضًا جدًا ولا يستطيع الوقوف أو الجلوس منتصبًا بدون دعم. يتم اختيار كاسيت مقاس 35 × 43 سم.
- **Position of patient and image receptor**
- • The patient is supported in a semi-recumbent position facing the X-ray tube. The degree to which they can sit erect will be dependent on their medical condition. يتم دعم المريض في وضع شبه راقد في مواجهة أنبوب الأشعة السينية. تعتمد درجة قدرتهم على الجلوس منتصبًا على حالتهم الطبية.
- • The image receptor is supported against the back, with its upper edge above the lung fields..يتم دعم مستقبل الصورة على الظهر، وحافته العلوية فوق حقول الرئة
- • The median sagittal plane is adjusted at right-angles to and in the midline of the image receptor.يتم ضبط المستوى السهمي المتوسط بزوايا قائمة على الخط الأوسط لمستقبل الصورة
- • Rotation of the patient is prevented by the use of foam pads. يتم منع دوران المريض عن طريق استخدام منصات الرغوة.
- • The arms are rotated medially with the shoulders brought forward to bring the scapulae clear of the lung fields..يتم تدوير الذراعين وسطيًا مع رفع الكتفين للأمام لإخراج الكتفين من حقول الرئة



Antero-posterior – semi-erect

Direction and location of the X-ray beam

- The collimated horizontal beam is first directed at right angles to the image receptor and then angled caudally centred midway between the sternal notch and the xiphisternum. يتم توجيه الشعاع الأفقي الموازي أولاً بزوايا قائمة إلى مستقبل الصورة ثم يتم تمركزه بزاوية ذيلية في منتصف المسافة بين الشق القصي والتخنجر.
- The degree of caudal angulation are (5–10°). This will ensure maximum visualization of the lung fields and that the clavicles do not obscure the lung apices-5) درجة التزوي الذيلي هي (10°). وهذا سيضمن أقصى قدر من التصور لحقول الرئة وأن الترقوة لا تحجب قمم الرئة



Antero-posterior - semi-erect



Fig. 7.16a Patient positioning.

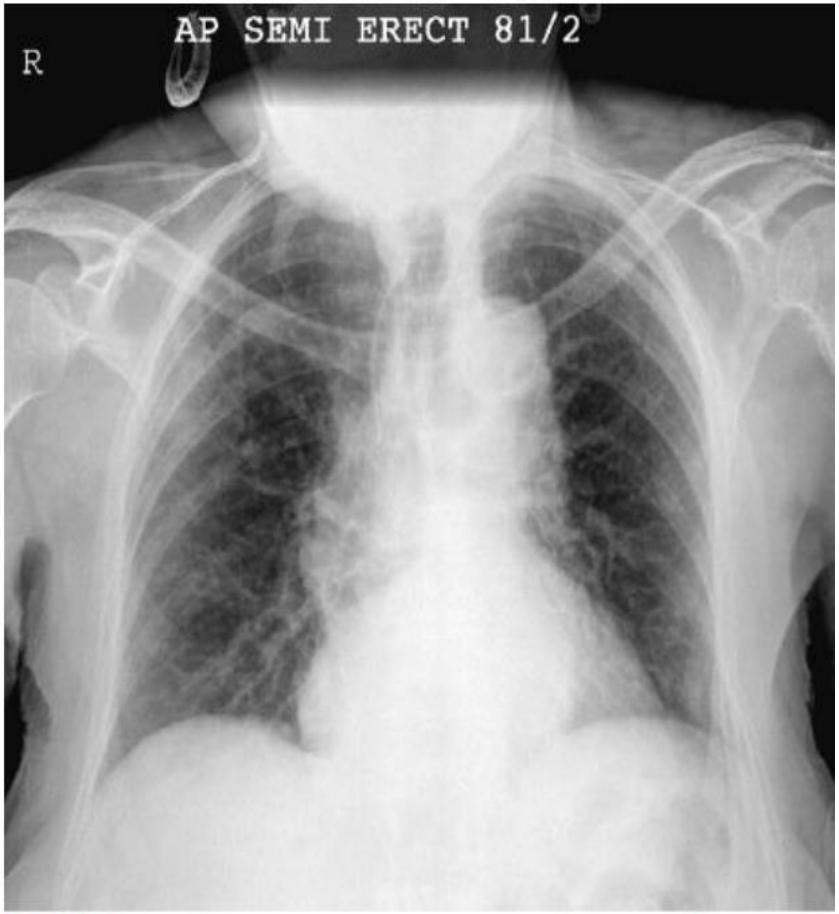

Fig. 7.16b Normal semi-erect radiograph of thorax. The chin is just superimposed on the upper thorax.

Lateral (Figs 7.17a-7.17d)

- A supplementary lateral projection may be useful in certain clinical circumstances for localizing the position of a lesion and demonstrating anterior mediastinal masses not shown on the PA projection. However, it is now normal practice to undertake a CT examination if a lesion has been identified. Lateral radiographs are not taken as part of a routine examination of the lung fields, because of the additional radiation patient dose. 35 × 43 cm CR cassette used. قد يكون الإسقاط الجانبي التكميلي مفيدًا في بعض الظروف السريرية لتحديد موضع الآفة وإظهار الكتل المنصفية الأمامية غير الموضحة في الإسقاط. ومع ذلك، أصبح من المعتاد الآن إجراء فحص بالأشعة المقطعية إذا تم تحديد الآفة. لا يتم أخذ الصور الشعاعية الجانبية كجزء من الفحص الروتيني لحقول الرئة، وذلك بسبب جرعة الإشعاع الإضافية التي يتلقاها المريض. كاسيت 35 × 43 سم مستعمل.

Lateral

Position of patient and image receptor

- The erect patient is turned to bring the side under investigation in contact with the image receptor. يتم تدوير المريض المنتصب لجعل الجانب قيد الفحص ملامسًا لمستقبل الصورة
- The median sagittal plane is adjusted parallel to the image receptor. يتم ضبط المستوى السهمي المتوسط بالتوازي مع مستقبل الصورة.
- The arms are folded over the head or raised above the head to rest on a horizontal bar support. يتم طي الذراعين فوق الرأس أو رفعهما فوق الرأس لتستقر على دعامة شريط أفقي.
- The mid-axillary line is coincident with the middle of the Bucky, and the receptor is adjusted to include the apices and the lower lobes to the level of the 1st lumbar vertebra يتطابق الخط الأوسط الإبطي مع منتصف الباكي، ويتم ضبط المستقبل ليشمل القمم والفصوص السفلية إلى مستوى الفقرة القطنية الأولى.

Direction and location of the X-ray beam

- The collimated horizontal beam is directed at right-angles to the middle of the image receptor coincident with the midaxillary line. يتم توجيه الشعاع الأفقي الموازي بزوايا قائمة إلى منتصف مستقبل الصورة المتزامن مع خط منتصف الإبط.



Lateral



Fig. 7.17a Patient positioning.



Fig. 7.17b Patient positioning.

Lateral

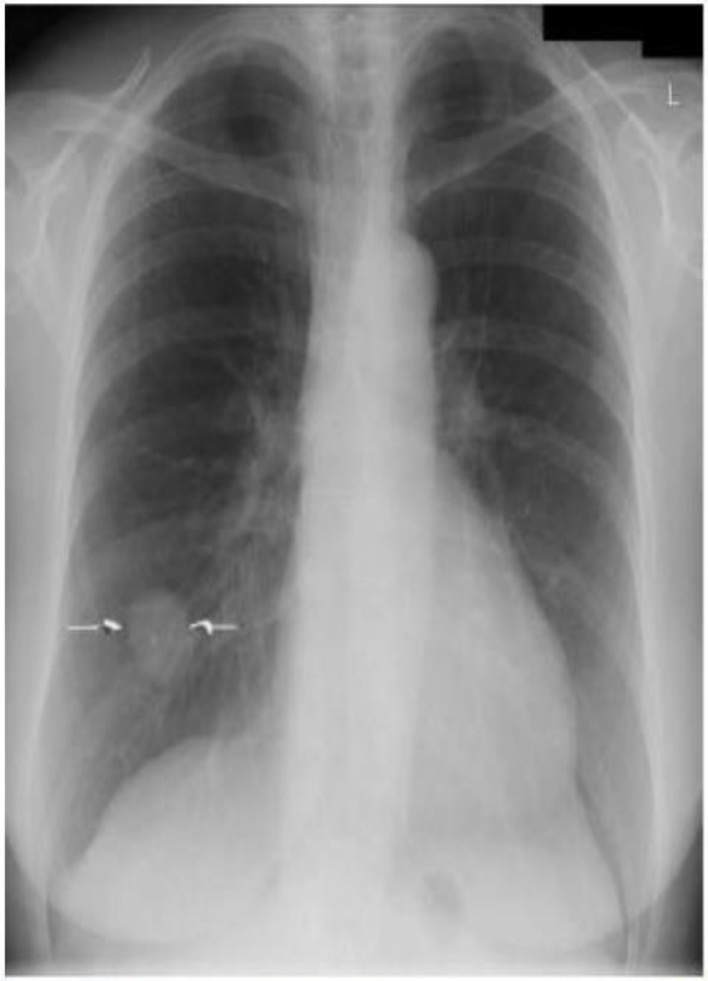

Fig. 7.17c PA radiograph showing a tumour in the right lower lobe.

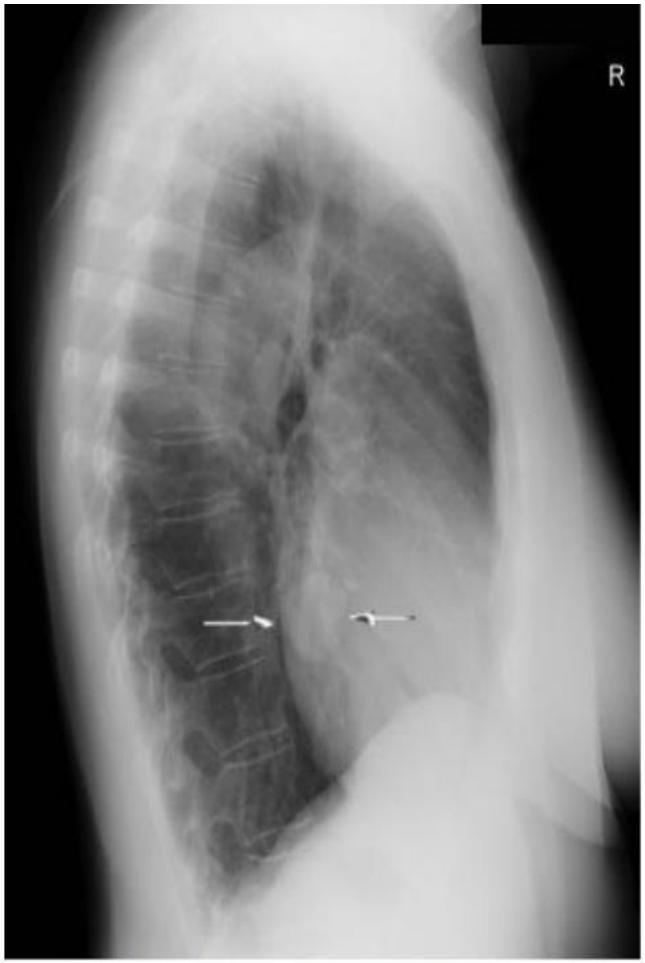

Fig. 7.17d Lateral radiograph of same patient showing a tumour in the right lower lobe.

Apices

- Opacities obscured in the apical region by overlying ribs or clavicular shadows may be demonstrated by modification of the PA and AP projections يمكن إظهار العتامات المحجوبة في المنطقة القمية من خلال الأضلاع المغطاة أو ظلال الترقوة عن طريق تعديل الإسقاطات.

- **Direction and location of the X-ray beam**

- • With the patient in the position for the PA projection, the collimated beam is angled 30° caudally and centred over the 7th cervical spinous process coincident with the sternal angle. مع وجود المريض في موضع الإسقاط، تكون زاوية الشعاع المتوازي 30 درجة ذيليًا ويتمركز على العملية الشوكية العنقية السابعة المتزامنة مع الزاوية القصية.

- • With the patient in the position for the AP projection, the central ray is angled 30° cranial towards the sternal angle. عندما يكون المريض في وضع الإسقاط، يكون الشعاع المركزي بزاوية 30 درجة في الجمجمة باتجاه الزاوية القصية.



Apices



Fig. 7.18e AP 30° cranial.



Fig. 7.18d PA 30° caudal.

Apices



Fig. 7.18a Postero-anterior 30° caudal.



Fig. 7.18b AP 30° cranial, showing small tumour at the left apex.

الحمد لله حمداً كثيراً طيباً مباركاً فيه:

By:Mohammed Jabbar Hussein