Radiographic Techniques

- Mammography , main position, finding, image interpretation: BY AHMED JASEM ABASS
- MSC of Medical Imaging





Mammography Techniques

- Mammography is the radiographic examination of the breast tissue (soft tissue radiography). To visualize normal structures and pathology within the breast. A low kVp value, typically 28 kVp, is used. Radiation dose must be minimized due to the radio-sensitivity of breast tissue. Mammography is carried out on both symptomatic women with a known history or suspected abnormality of the breast and as a screening procedure in well, asymptomatic woman. Consistency of radiographic technique and image quality is essential, particularly in screening mammography. Whilst other techniques such as magnetic resonance imaging (MRI) and ultrasound have a role in breast imaging. التصوير الشعاعي للثدي هو الفحص الشعاعي لأنسجة الثدي (التصوير الشعاعي للأنسجة الرخوة). لتصور الهياكل الطبيعية وعلم الأمراض داخل الثدي. يتم استخدام قيمة منخفضة، عادةً 28 كيلو فولت في الثانية. يجب التقليل من جرعة الإشعاع بسبب حساسية أنسجة الثدي للإشعاع. يتم إجراء التصوير الشعاعي للثدي على كل من النساء اللاتي يعانين من الأعراض ولديهن تاريخ معروف أو يشتبه في وجود خلل في الثدي وكإجراء فحص في امرأة سليمة بدون أعراض. يعد الاتساق بين تقنية التصوير الشعاعي وجودة الصورة أمرًا ضروريًا، خاصة في فحص التصوير الشعاعي للثدي. في حين أن التقنيات الأخرى مثل التصوير بالرنين المغناطيسي والموجات فوق الصوتية لها دور في تصوير الثدي.

Mammography Techniques

- Recommended projections
- Basic Projections
- • 45-degree medio-lateral oblique (Lundgren)
- • Craniocaudal
- A mammography system comprises:
- • A high-voltage generator
- • X-ray tube
- • tube filtration
- • compression device
- • image-recording system
- • automatic exposure control (AEC) system.

التوقعات الموصى بها للثدي من: • مولد عالي الجهد • أنبوب الأشعة السينية • جهاز الضغط • نظام تسجيل الصور • قحفي ذيلي • مائل متوسط جانبي بزاوية 45 درجة (لوندجرين) التوقعات الأساسية يتكون نظام التصوير الشعاعي • التحكم التلقائي في التعرض () نظام.



Radiological considerations
Lesion characteristics

- Four main types of lesion are visible mammographically, namely masses, calcifications, architectural distortion and density, each of which is assessed according to a variety of features: تظهر أربعة أنواع رئيسية من الآفات عن طريق التصوير الشعاعي للثدي، وهي الكتل والتكلسات والتشوه المعماري والكثافة، ويتم تقييم كل منها وفقًا لمجموعة متنوعة من الميزات:
- Masses
- Masses are assessed by shape, margin and density. Theshape may be round, oval, irregular or lobulated. Benign lesions tend to be round or oval and well-defined, whereas malignancies tend to be irregular in shape and are often hyperdense. A low-density lesion suggests fat and is usually benign يتم تقييم الكتل حسب الشكل والهامش والكثافة. قد يكون الشكل مستديرًا أو بيضاويًا أو غير منتظم أو مفصصًا. تميل الآفات الحميدة إلى أن تكون مستديرة أو بيضاوية ومحددة جيدًا، في حين تميل الأورام الخبيثة إلى أن تكون غير منتظمة الشكل وغالبًا ما تكون شديدة الكثافة. تشير الآفة منخفضة الكثافة إلى وجود دهون وعادة ما تكون حميدة.



Calcifications

- Calcifications vary in size, shape, number, grouping and orientation. There are many typically benign forms of calcification, such as dermal, vascular and popcorn calcifications. Milk of calcium has a characteristic teacup shape on the oblique projection. Many types of rod- and ring-like calcifications are also benign. Malignant calcifications are often grouped, linear and irregular in size, shape and separation. تختلف التكلسات من حيث الحجم والشكل والعدد والتجمع والاتجاه. هناك العديد من أشكال التكلس الحميدة عادة، مثل التكلسات الجلدية والأوعية الدموية والفشار. حليب الكالسيوم له شكل فنجان شاي مميز على الإسقاط المائل. العديد من أنواع التكلسات العصوية والحلقية حميدة أيضًا. غالبًا ما تكون التكلسات الخبيثة مجمعة وخطية وغير منتظمة في الحجم والشكل والانفصال.

Calcifications

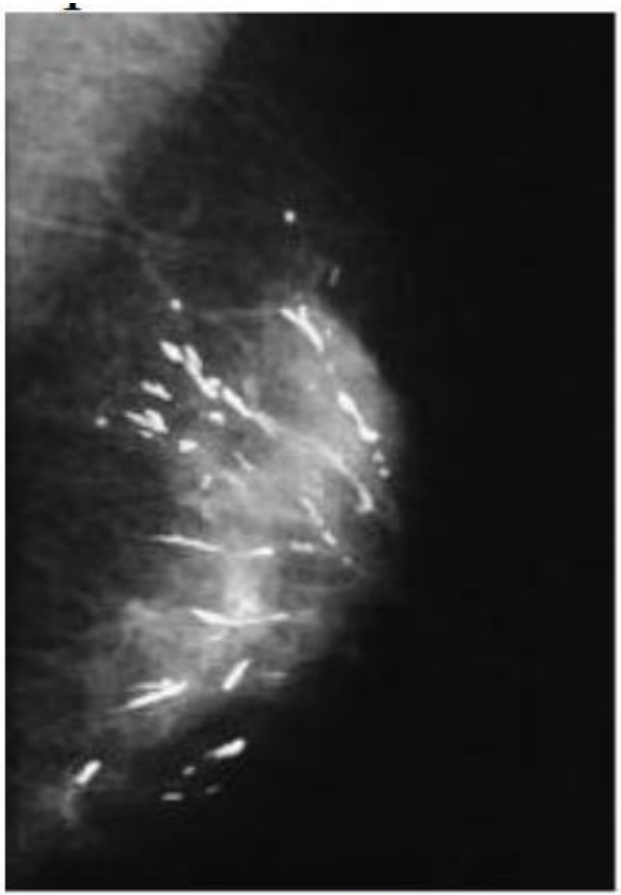

Benign calcification ductal calcifications

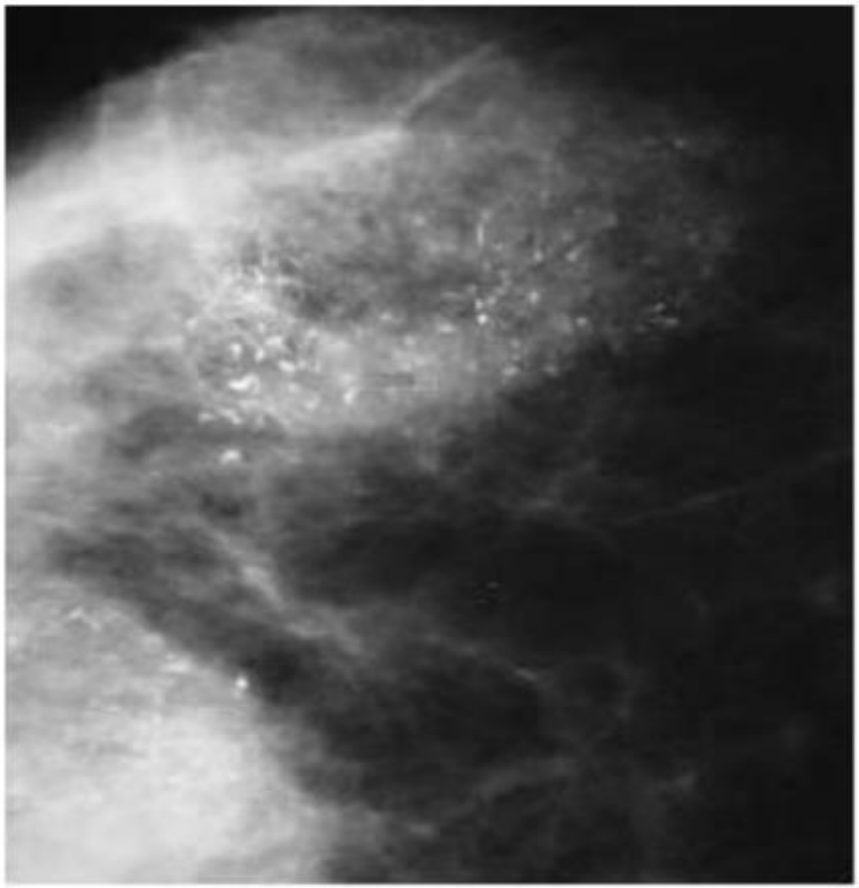

Malignant irregular unilateral micro-calcification typical of malignancy

Architectural distortion

- Architectural distortion is a feature of many carcinomas. It also occurs with benign conditions, such as sclerosing adenosis. In most of these cases, it can be proven benign only by histology يعد التشوه المعماري سمة من سمات العديد من أنواع السرطان. ويحدث أيضًا في الحالات الحميدة، مثل الغدي المصلب. في معظم هذه الحالات، لا يمكن إثبات أنها حميدة إلا عن طريق الأنسجة
- Focal increased density زيادة الكثافة البؤرية
- Focal increased density may be a sign of malignancy, but it has low specificity unless combined with other features. Benign disease may also cause asymmetric increased density, but focal density is regarded with suspicion. قد تكون الكثافة البؤرية المتزايدة علامة على وجود ورم خبيث، ولكنها ذات خصوصية منخفضة ما لم يتم دمجها مع ميزات أخرى. قد يسبب المرض الحميد أيضًا زيادة غير متماثلة في الكثافة، لكن الكثافة البؤرية تعتبر موضع شك.
- Other features ميزات أخرى
- Other features may be present, such as skin thickening, and nipple retraction..قد تكون هناك ميزات أخرى، مثل سماكة الجلد وتراجع الحلمة
- These are assessed with the main features outlined above. ويتم تقييمها باستخدام الميزات الرئيسية الموضحة أعلاه.



Other techniques
Ultrasound

- Ultrasound is the most widely used and readily available alternative imaging technique. It is the best test for determining whether a lesion is a cyst. Other fluid-containing diseases may also be detected, such as abscesses. Ultrasound gives different tissue information from that obtained by X-ray (e.g. homogeneity of tissue, acoustic shadowing), making this a useful supplementary tool. It also allows assessment of surrounding tissue and vascularity. It may be used, therefore, to assess mammographically indeterminate masses or to guide core biopsy. In younger patients, where the density of breast makes mammography less sensitive and where suspicion is lower, ultrasound has an important role in diagnosis and avoidance of radiation exposure. Being a real-time technique, ultrasound is simpler and faster and will be the guidance method of choice for most techniques الموجات فوق الصوتية هي تقنية التصوير البديلة الأكثر استخدامًا والمتاحة بسهولة. إنه أفضل اختبار لتحديد ما إذا كانت الآفة عبارة عن كيس. ويمكن أيضًا اكتشاف أمراض أخرى تحتوي على سوائل، مثل الخراجات. تعطي الموجات فوق الصوتية معلومات مختلفة عن الأنسجة عن تلك التي يتم الحصول عليها بواسطة الأشعة السينية (على سبيل المثال، تجانس الأنسجة، والتظليل الصوتي)، مما يجعلها أداة تكميلية مفيدة. كما يسمح بتقييم الأنسجة المحيطة والأوعية الدموية. ولذلك، يمكن استخدامه لتقييم الكتل غير المحددة تصويريًا للثدي أو لتوجيه الخزعة الأساسية. في المرضى الأصغر سنا، حيث كثافة الثدي تجعل التصوير الشعاعي للثدي أقل حساسية وحيث يكون الشك أقل، يكون للموجات فوق الصوتية دور مهم في التشخيص وتجنب التعرض للإشعاع. نظرًا لكونها تقنية في الوقت الفعلي، فإن الموجات فوق الصوتية أبسط وأسرع وستكون طريقة التوجيه المفضلة لمعظم التقنيات



Magnetic resonance imaging

- MRI is expensive, relatively time-consuming and not available widely. Some patients cannot tolerate it due to claustrophobia. In addition to showing the morphological features demonstrated by other modalities يعد التصوير بالرنين المغناطيسي مكلفًا ويستغرق وقتًا طويلاً نسبيًا وغير متوفر على نطاق واسع. بعض المرضى لا يستطيعون تحمله بسبب رهاب الأماكن المغلقة. بالإضافة إلى إظهار السمات المورفولوجية التي أظهرتها الطرائق الأخرى.



45-degree medio-lateral oblique (MLO) basic – Lundgren's oblique

- Position of patient and cassette
- • The mammographic equipment is routinely angled at 45 degrees from the vertical. However, the precise angulation required will depend on the woman, e.g. for a very thin woman, the breast-support table will be almost vertical.

  • أجهزة تصوير الثدي بالأشعة بشكل روتيني بزاوية 45 درجة من الوضع الرأسي. ومع ذلك، فإن التزوي الدقيق المطلوب يعتمد على المرأة، على سبيل المثال. بالنسبة للمرأة النحيلة جدًا، ستكون طاولة دعم الثدي عمودية تقريبًا.
- • The marker is oriented vertically to prevent confusion of the image with those produced by other mammographic projections. يتم توجيه العلامة عموديًا لمنع الخلط بين الصورة وتلك التي تنتجها إسقاطات تصوير الثدي بالأشعة الأخرى.
- • The woman faces the equipment, with the breast about to be examined closer to the breast-support table. • The woman's arm is placed on the top of the table, with the elbow flexed and dropped behind it. The table height is adjusted so that the lower border of the breast is 2–3 cm above the edge of the film. تواجه المرأة الجهاز، ويكون الثدي على وشك فحصه بالقرب من طاولة دعم الثدي. • يتم وضع ذراع المرأة على أعلى الطاولة، مع ثني المرفق وإسقاطه خلفها. يتم ضبط ارتفاع الطاولة بحيث يكون الحد السفلي للثدي أعلى بمقدار 2-3 سم من حافة الفيلم.



45-degree medio-lateral oblique (MLO) basic – Lundgren's oblique

- • The radiographer places his or her hand against the rib cage and brings the breast forwards, with his or her thumb on the medial aspect of the breast. The breast is gently extended upwards and outwards to ensure it contacts the breast- support table.This is aided by leaning the woman forward يضع أخصائي الأشعة يده على القفص الصدري ويحرك الثدي للأمام، مع وضع إبهامه على الجانب الأوسط من الثدي. يتم تمديد الثدي بلطف إلى الأعلى وإلى الخارج للتأكد من ملامسته لطاولة دعم الثدي. ويتم مساعدة ذلك من خلال إمالة المرأة إلى الأمام.
- • The shoulder on the side under examination extended to ensure inclusion of the axilla, the axillary tail and as much as possible of the breast tissue يتم تمديد الكتف على الجانب الذي يتم فحصه لضمان تضمين الإبط والذيل الإبطي وأكبر قدر ممكن من أنسجة الثدي.
- • The compression plate is applied to fit into the angle between the humeral head and the chest wallيتم تطبيق لوحة الضغط لتناسب الزاوية بين رأس العضد وجدار الصدر.
- • When the compression is almost complete, the breast is checked for skin folds..عندما يكتمل الضغط تقريبًا، يتم فحص الثدي بحثًا عن طيات الجلد
- • The nipple must be in profile. To ensure that the entire breast back to the chest wall margin is included. يجب أن تكون الحلمة في الملف الشخصي. للتأكد من أن الثدي بأكمله يعود إلى هامش جدار الصدر.

45-degree medio-lateral oblique (MLO) basic – Lundgren's oblique





Radiograph of 45-degree medio-lateral oblique

45-degree medio-lateral oblique (MLO) basic – Lundgren's oblique

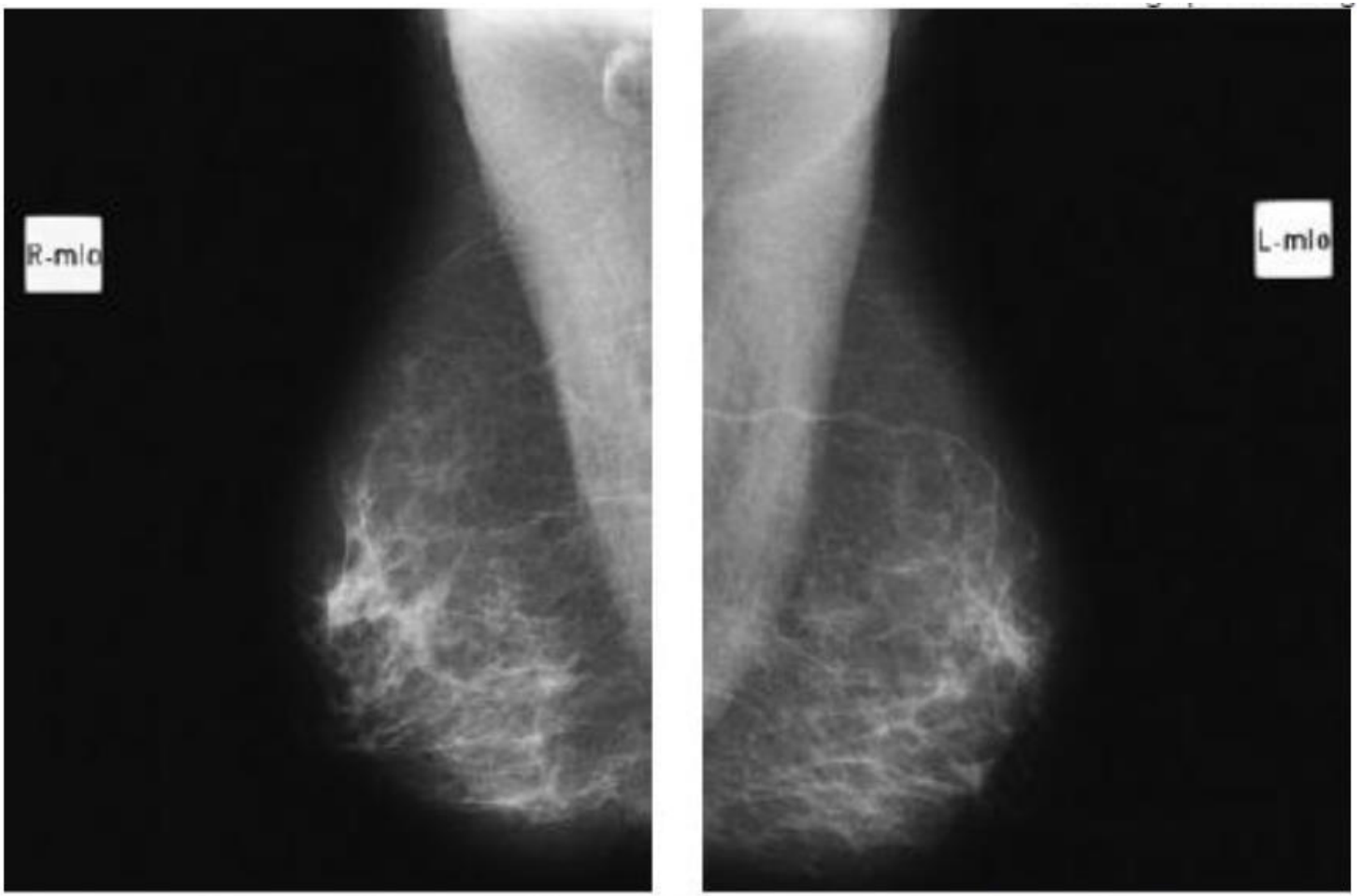

Two medio-lateral radiographs (right and left) presented for viewing

45-degree medio-lateral oblique (MLO) basic – Lundgren's oblique

- Essential image characteristics
- • The axilla, glandular tissue, pectoral muscle should be demonstrated. يجب إظهار الإبط والأنسجة الغدية والعضلة الصدرية
- • When both medio-lateral oblique projections are viewed together 'mirror image', they should be symmetrical, matching at the level of the pectoral muscle as a deep 'V' and at the inferior border of the breasts.
- عندما يُنظر إلى كلا الإسقاطات المائلة المتوسطة الجانبية معًا "صورة معكوسة"، يجب أن يكونا متماثلين، ومتطابقين على مستوى العضلة الصدرية بعمق "" وعلى الحدود السفلية للثديين.



Cranio-caudal – basic

- Position of patient and cassette
- • The mammography equipment is positioned with the X-ray beam axis pointing vertically downwards. يتم وضع جهاز التصوير الشعاعي للثدي بحيث يشير محور شعاع الأشعة السينية عموديًا إلى الأسفل.
- • The woman faces the machine, with her arms on her sides. She is standing and is rotated 15–20 degrees to bring the side under examination close to the horizontal breast-support table.The table is at the level of the infra-mammary crease. تواجه المرأة الآلة، وذراعاها على جانبيها. وهي واقفة ويتم تدويرها بمقدار 15-20 درجة لتقريب الجانب الذي يتم فحصه من طاولة دعم الثدي الأفقية. وتكون الطاولة على مستوى التجعد تحت الثدي
- • The radiographer stands on the side of the woman that is notbeing examined and lifts the breast up in the palm of the hand to form a right-angle with the body. It is rested on the breast support table. The nipple should be in the midline of the breast and in profile. يقف أخصائي الأشعة على جانب المرأة التي لا يتم فحصها ويرفع الثدي للأعلى في راحة اليد ليشكل زاوية قائمة مع الجسم. يتم وضعها على طاولة دعم الثدي. يجب أن تكون الحلمة في منتصف الثدي وفي الجانب الجانبي.



Cranio-caudal – basic

- Film makers are placed on the axillary side of the film close to the woman's axilla and well away from the breast tissue يتم وضع صانعي الأفلام على الجانب الإبطي من الفيلم بالقرب من إبط المرأة وبعيدًا عن أنسجة الثدي.
- • The woman's head is turned away from the side under examination, and the shoulder on the side under examination is dropped to coverage the lateral posterior portion of the breast, to bring the outer quadrant of the breast in contact with the breast-support table, and to relax the pectoral muscle يتم إدارة رأس المرأة بعيدًا عن الجانب الذي يتم فحصه، ويتم إسقاط الكتف على الجانب الذي يتم فحصه لتغطية الجزء الخلفي الجانبي من الثدي، لجعل الربع الخارجي للثدي ملامسًا لطاولة دعم الثدي، ولإرخاء العضلة الصدرية.
- • Remove any skin folds of the breast and is also stretched carefully across the film support..قم بإزالة أي طيات جلدية من الثدي ويتم شدها أيضًا بعناية عبر دعامة الفيلم
- • The breast is compressed firmly to a level that the woman can tolerate. This should result in an equal thickness of tissue anteriorly and posteriorly. يتم ضغط الثدي بقوة إلى مستوى يمكن للمرأة أن تتحمله. وهذا ينبغي أن يؤدي إلى سمك متساو من الأنسجة الأمامية والخلفية.
- • Care must be taken when the compression is applied to ensure that exposure is immediate. Compression must be released as soon as the exposure ends يجب توخي الحذر عند تطبيق الضغط لضمان أن يكون التعرض فوريًا. يجب تحرير الضغط بمجرد انتهاء التعرض



Cranio-caudal – basic



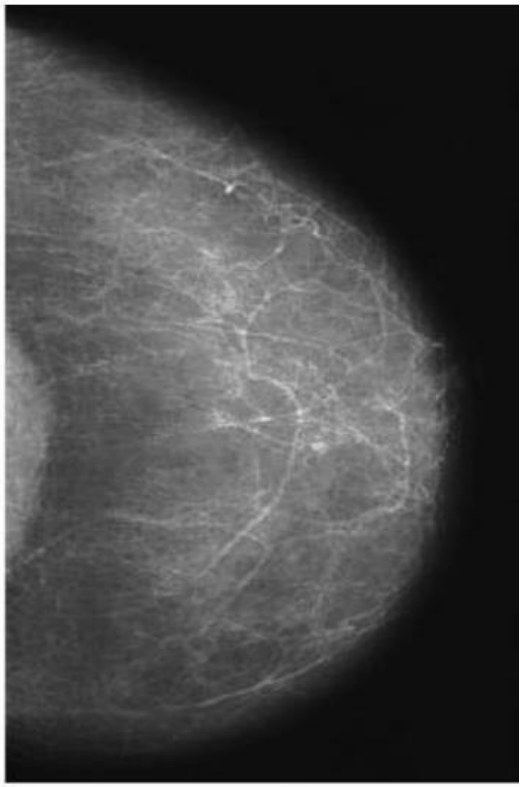

Normal cranio-caudal projection

Cranio-caudal – basic

- Essential image characteristics
- • No overlying structures should be seen.
- • The nipple should be in profile and shown in themidline of the film.
- • There should be no folds in the breast tissue
- لا ينبغي رؤية أي هياكل فوقية.
- • يجب أن تكون الحلمة في الملف الشخصي وتظهر في منتصف الفيلم.
- • يجب ألا تكون هناك طيات في أنسجة الثدي.

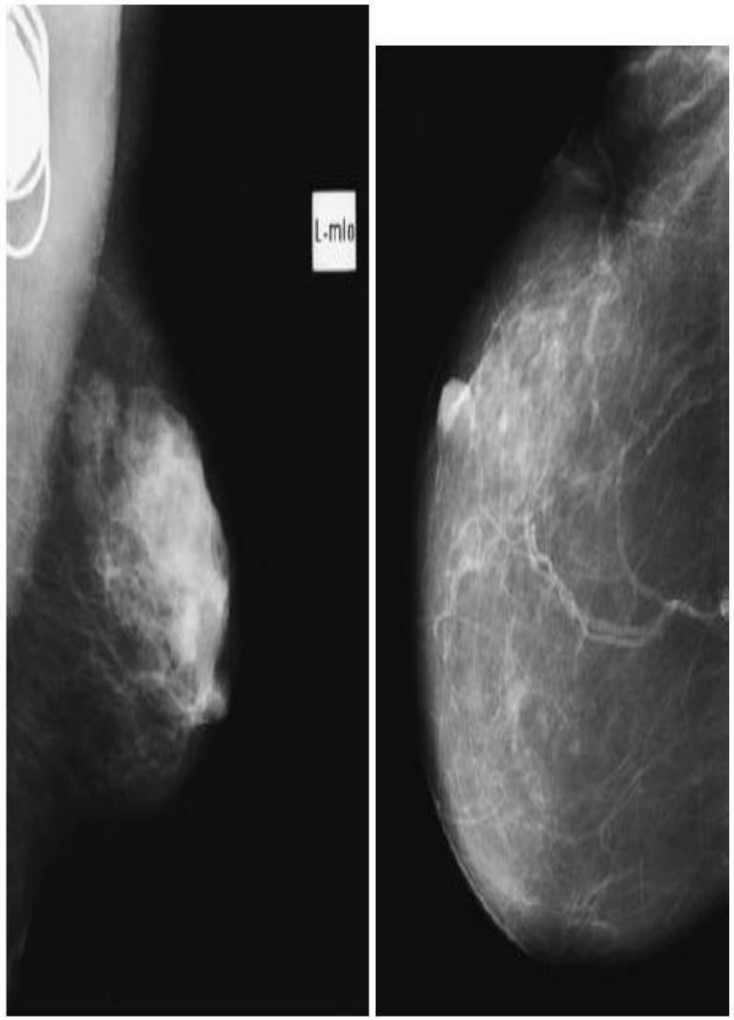

اَللَّهُمَّ صَلِّ عَلى مُحَمَّدٍ وَ الِ مُحَمَّدٍ عَدَدَ كَلِماتِكَ وَ عَدَدَ مَعْلُوماتِكَ، صَلاةً لا نِهايَةَ لَها وَ لا غايَةَ لِاَمَدِها

By:Mohammed Jabbar Hussein.

