Radiographic Techniques

Skull AP , Lateral ,townes and basal view Lec 2



BY AHMED JASEM ABASS
MSC of Medical Imaging

Skull AP , Lateral ,townes and basal view

Radiographic technique of skull Basic skulltechnique should be undertaken for specific conditions and referrals and only when the patients' condition allows. تقنية التصوير الشعاعي للجمجمة

يجب إجراء تقنية الجمجمة الأساسية لحالات وإحالات محددة وفقط عندما تسمح حالة المرضى بذلك.

Lateral – supine with horizontal beam (Figs 8.8a, 8.8b)

- Position of patient and image receptor
- The patient lies supine with the head raised and immobilized on a non-opaque skull pad. This will ensure the occipital region is included on the image. يستلقي المريض مستلقيًا على ظهره مع رفع رأسه وتثبيته على وسادة جمجمة غير شفافة. وهذا يضمن تضمين المنطقة القذالية في الصورة.
- The head is adjusted such that the median sagittal plane is perpendicular to the table/trolley and the interpupillary line is perpendicular to the image receptor. يتم ضبط الرأس بحيث يكون المستوى السهمي المتوسط متعامدًا مع الطاولة/العربة ويكون الخط بين الحدقتين متعامدًا مع مستقبل الصورة.
- The image receptor is supported vertically against the lateral aspect of the head parallel to the median sagittal plane with its edge 5 cm above the vertex of the skull يتم دعم مستقبل الصورة عموديًا على الجانب الجانبي للرأس الموازي للمستوى السهمي المتوسط بحافته 5 سم فوق قمة الجمجمة.

- Direction and location of the X-ray beam اتجاه وموقع شعاع الأشعة السينية
- The collimated horizontal beam is directed parallel to the interpupillary line such that it is at right-angles to the median sagittal plane. يتم توجيه الشعاع الأفقي الموازي بالتوازي مع الخط بين الحدقتين بحيث يكون في زوايا قائمة على المستوى السهمي المتوسط.
- The centring point is midway between the glabella and the external occipital protuberance to a point approximately 5 cm superior and posterior to the EAM. تقع نقطة التمركز في منتصف المسافة بين المقطب والنتوء القذالي الخارجي إلى نقطة أعلى وخلفية بحوالي 5 سم.
- The long axis of the image receptor should be coincident withthe long axis of the skull..يجب أن يكون المحور الطويل لمستقبل الصورة متطابقًا مع المحور الطويل للجمجمة
- Essential image characteristics خصائص الصورة الأساسية
- The image should contain all of the cranial bones and the 1st cervical vertebrae..يجب أن تحتوي الصورة على جميع عظام الجمجمة والفقرة العنقية الأولى
- A true lateral will result in superimposition of the lateralportions of the floors of the anterior and the posterior cranial fossa. الجانب الحقيقي سيؤدي إلى تراكب الأجزاء الجانبية من طوابق الحفرة القحفية الأمامية والخلفية.
- The clinoid processes of the sella turcica should also be superimposed.يجب أيضًا فرض العمليات السريرية للسرج التركي.

Common faults and solutions

- Failure to include the occipital region as a result of not using a pad or similar to ensure the head is elevated adequately from the trolley surface عدم تضمين المنطقة القذالية نتيجة عدم استخدام وسادة أو ما شابه لضمان رفع الرأس بشكل مناسب عن سطح العربة.
- Poor superimposition of the lateral floors of the cranial fossa.
- Always ensure the interobital line is perpendicular to the cassette/receptor and the median sagittal plane is perpendicular to the trolley surface. سوء تركيب الأرضيات الجانبية للحفرة القحفية. تأكد دائمًا من أن الخط بين المداري متعامد مع الكاسيت/المستقبل وأن المستوى السهمي المتوسط متعامد مع سطح العربة.



Fig. 8.8a Position from the anterior aspect with the line showing the interorbital line relation to image receptor; the patient is supported in the correct position.

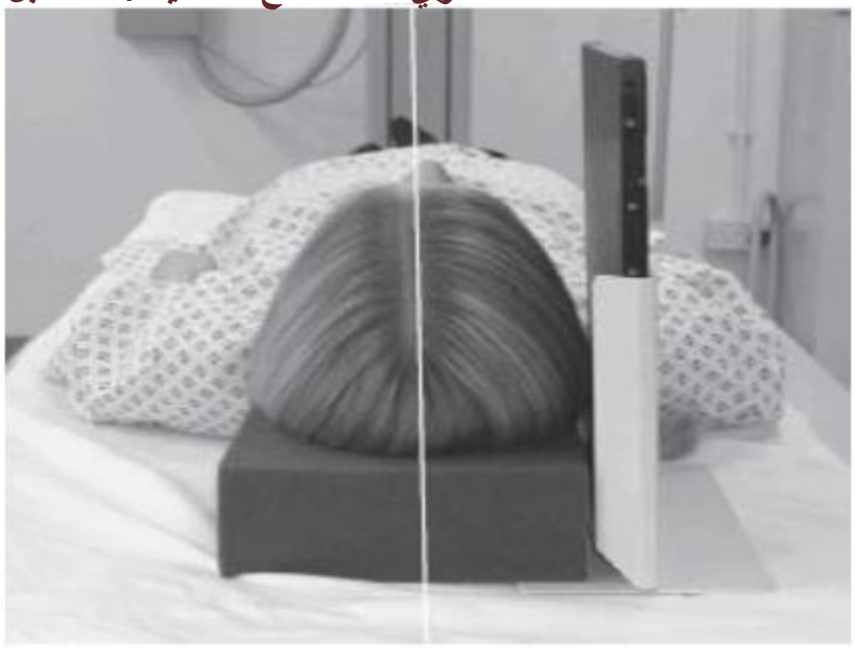

Fig. 8.8b Patient positioning from the superior aspect showing MSP,

Lateral erect (Figs 8.9a–8.9c)

- Position of patient and image receptor
- The patient sits facing the erect Bucky/receptor and the head is then rotated such that the median sagittal plane is parallel to the Bucky/receptor and the interpupillary line is perpendicular to the Bucky/ receptor يجلس المريض في مواجهة مستقبل بوكي/المستقبل ثم يتم تدوير الرأس بحيث يكون المستوى السهمي المتوسط موازيًا لمستقبل بوكي/المستقبل ويكون الخط بين الحدقتين عموديًا على مستقبل بوكي/.
- The shoulders may be rotated slightly to allow the correct position to be attained and the patient may grip the Bucky inferiorly for stability. قد يتم تدوير الكتفين قليلاً للسماح بالوصول إلى الوضع الصحيح وقد يمسك المريض باكي بشكل أقل لتحقيق الاستقرار
- Position the image receptor transversely such that its upper border is 5 cm above the vertex of the skull ضع مستقبل الصورة بشكل عرضي بحيث يكون حدها العلوي على ارتفاع 5 سم فوق قمة الجمجمة.
- A radiolucent pad may be placed under the chin, for support. يمكن وضع وسادة شفافة تحت الذقن للحصول على الدعم

Direction and location of the X-ray beam

- The X-ray tube should be centred to the Bucky/image receptor..يجب أن يكون أنبوب الأشعة السينية متمركزًا في مستقبل بوكي/الصورة
- Adjust the height of the Bucky/tube so that the patient is comfortableاضبط ارتفاع الباكي/الأنبوب بحيث يشعر المريض بالراحة
- Centre with a collimated horizontal beam midway between the glabella and the external occipital protuberance to a point approximately 5 cm superior and posterior to the EAM. مركز مع شعاع أفقي موازي في منتصف الطريق بين المقطب والنتوء القذالي الخارجي إلى نقطة حوالي 5 سم أعلى وخلفي

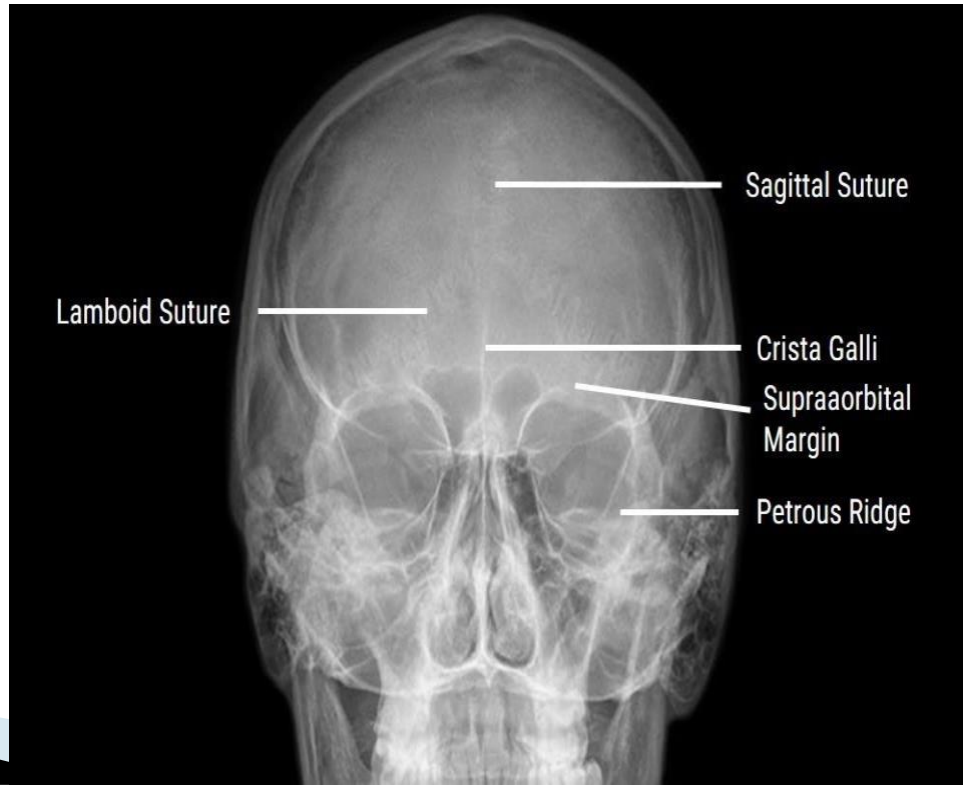



Fig. 8.9a Correct positioning for erect lateral skull.



Fig. 8.9b Incorrect positioning for erect lateral skull.



Fig8.9c lateral skull radiograph

Occipito-frontal (Figs 8.10a-8.10e)

- Occipito-frontal (OF) projections can be employed with different degrees of beam angulation. The choice of projection will depend upon departmental protocol and the anatomy that needs to be demonstrated. يمكن استخدام الإسقاطات القذالية الأمامية بدرجات مختلفة من زاوية الشعاع. يعتمد اختيار الإسقاط على بروتوكول القسم والتشريح الذي يجب إثباته.
- Position of patient and image receptor
- The patient is seated facing the erect Bucky/receptor so that the median sagittal plane is coincident with the midline of theimage receptor and is also perpendicular to it. يجلس المريض في مواجهة مستقبل الباكي/المستقبل المنتصب بحيث يتطابق المستوى السهمي المتوسط مع الخط الأوسط لمستقبل الصورة ويكون أيضًا متعامدًا عليه.
- The neck is flexed so that orbito-meatal baseline is perpendicular to the image receptor. This can usually be achieved by ensuring the nose and forehead are in contact with the Bucky/receptor. يتم ثني الرقبة بحيث يكون خط الأساس المداري النخاعي متعامدًا مع مستقبل الصورة. يمكن تحقيق ذلك عادة من خلال التأكد من أن الأنف والجبهة على اتصال مع مستقبل بوكي.
- Ensure the mid part of the frontal bone is positioned in the centre of the Bucky/receptor.تأكد من وضع الجزء الأوسط من العظم الجبهي في وسط بوكي/ريسيبتو

- Direction and location of the X-ray beamOF:
- The collimated horizontal beam is directed perpendicular to the Bucky/receptor along the median sagittal plane يتم توجيه الشعاع الأفقي المتوازي بشكل عمودي على مستقبل بوكي/المستقبل على طول المستوى السهمي المتوسط.
- The beam collimation should include the vertex of the skull superiorly, the region immediately below the base of the occipital bone inferiorly and the lateral skin margins. It is important to ensure the tube is centred to the centre of the Bucky receptor. يجب أن يشمل تصادم الحزم قمة الجمجمة للأعلى، والمنطقة الواقعة أسفل قاعدة العظم القذالي مباشرة للأسفل وهوامش الجلد الجانبية. من المهم التأكد من أن الأنبوب متمركز في مركز مستقبل بوكي.
- OF10°↓, OF15°↓, OF20°↓:
- The technique used for these three projections is similar to that employed for the OF except a caudal angulation is applied. The degree of angulation will depend upon the technique, i.e. for an OF20↓ projection a 20° caudal angulation will be employed. التقنية المستخدمة في هذه الإسقاطات الثلاثة مشابهة لتلك المستخدمة باستثناء استخدام الزاوية الذيلية. ستعتمد درجة التزوي على التقنية، أي بالنسبة للإسقاط، سيتم استخدام التزوي الذيلي بمقدار 20 درجة.
- • Ensure the collimated horizontal beam is always centred to the centre of the Bucky/image receptor after the tube angulation has been applied and not before.

تأكد من أن الشعاع الأفقي المتوازي يتمركز دائمًا في مركز مستقبل / الصورة بعد تطبيق زاوية الأنبوب وليس قبل ذلك.



Fig. 8.10a Positioning for OF skull projection.



Fig. 8.10b Positioning for OF10°↓ skull projection.



Fig. 8.10c Positioning for OF20°↓ skull projection.

Essential image characteristics

- All the cranial bones should be included within the imageincluding the skin margins..يجب تضمين عظام الجمجمة داخل الصورة بما في ذلك هوامش الجلد
- It is important to ensure the skull is not rotated..مهم لضمان عدم تدوير الجمجمة
- The degree of beam angulation can be evaluated from an assessment of the position of the petrous ridges within the orbits: يمكن تقييم درجة زاوية الشعاع من خلال تقييم موضع التلال الصخرية داخل المدارات:
- OF: the petrous ridges should be completely superimposed within the orbit with their upper borders coincident with the upper 1/3 of the orbit. يجب أن تكون التلال الصخرية متراكبة بالكامل داخل المدار بحيث تتوافق حدودها العليا مع الثلث العلوي من المدار.
- OF10°↓: the petrous ridges appear in the middle 1/3 of the orbit..تظهر التلال الصخرية في الثلث الأوسط من المدار
- OF15°↓: the petrous ridges appear in the lower 1/3 of the orbit..تظهر التلال الصخرية في الثلث السفلي من المدار
- OF20°↓: the petrous ridges appear just below the inferior orbital margin.

مباشرة السفلية المدارية الحافة أسفل الصخرية التلال تظهر :



Fig. 8.11c OF 20°.

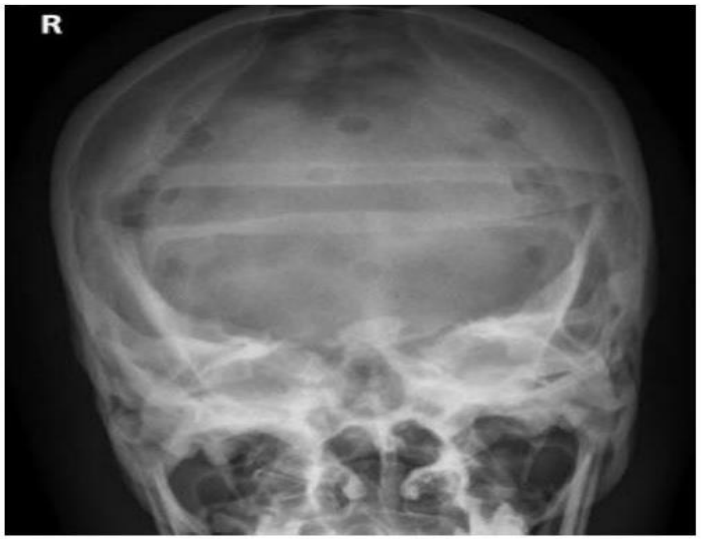

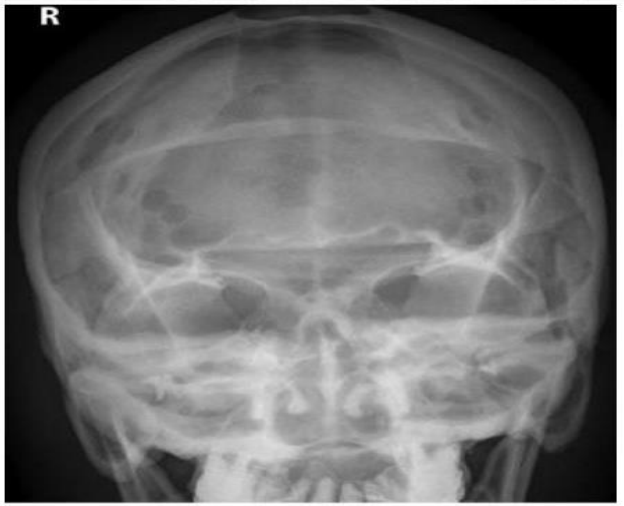

Fig. 8.11b OF 15°.
Fig8. 11a OF

Fronto-occipital (Figs 8.12a–8.12c)

- Fronto-occipital (FO) projections of the skull will demonstrate the same anatomy as OF projections. The orbits and frontal bone however, will be magnified as they are positioned further from the image receptor. Such projections should only be undertaken when thepatient cannot be moved and must be imaged supine. These projections result in an increased radiation dose to the orbits and some loss of resolution of the anterior skull structures due to increased object-to-receptor distance. ستظهر نتوءات الجمجمة الأمامية القذالية () نفس التشريح مثل الإسقاطات. ومع ذلك، سيتم تكبير المدارات والعظم الجبهي عند وضعها بعيدًا عن مستقبل الصورة. يجب إجراء مثل هذه الإسقاطات فقط عندما لا يمكن تحريك المريض ويجب تصويره مستلقيًا. تؤدي هذه الإسقاطات إلى زيادة جرعة الإشعاع في المدارات وبعض فقدان دقة هياكل الجمجمة الأمامية بسبب زيادة المسافة بين الجسم والمستقبل.
- Position of patient and image receptor
- The patient lies supine on the trolley (or X-ray table) with the posterior aspect of the skull resting on the image receptor/ gridded CR cassette. يستلقي المريض مستلقيًا على العربة (أو طاولة الأشعة السينية) مع وضع الجانب الخلفي من الجمجمة على مستقبل الصورة/الشريط الشبكي.
- The head is adjusted to bring the median sagittal plane at right- angles to the image receptor and coincident with its midline. In this position the EAMs are equidistant from the image receptor to ensure no rotation يتم ضبط الرأس ليجعل المستوى السهمي المتوسط في زوايا قائمة لمستقبل الصورة ويتوافق مع خط الوسط. في هذا الموضع، تكون وحدات EAM على مسافة متساوية من مستقبل الصورة لضمان عدم الدوران.
- The orbito-meatal baseline should be perpendicular to the image

يجب أن يكون خط الأساس المداري المعدني متعامدًا مع الصورة

Direction and location of the X-ray beam

- All angulations for FO projections are made cranially. يتم عمل زوايا للإسقاطات في الجمجمة.
- The collimated vertical X-ray beam is directed perpendicular to the image receptor along the median sagittal plane. يتم توجيه شعاع الأشعة السينية العمودي المتوازي بشكل عمودي على مستقبل الصورة على طول المستوى السهمي المتوسط.
- The collimated field should be set to include the vertex of theskull superiorly, the base of the occipital bone inferiorly and the lateral skin margins. يجب ضبط الحقل الموازي ليشمل قمة الجمجمة من الأعلى، وقاعدة العظم القذالي من الأسفل، وهوامش الجلد الجانبية.
- FO10°↑, FO15°↑, FO20°↑:
- The technique used for these three projections is similar to that employed for the OF except cranial angulations are applied. The degree of angulation will depend upon the projection required. التقنية المستخدمة في هذه الإسقاطات الثلاثة مشابهة لتلك المستخدمة باستثناء زوايا الجمجمة التي يتم تطبيقها. تعتمد درجة التزوي على الإسقاط المطلوب.
- Remember that the image receptor must be displaced superiorly to allow for the tube angulation. تذكر أنه يجب إزاحة مستقبل الصورة للأعلى للسماح بتزوير الأنبوب.



Fig. 8.12a FO projection.



Fig. 8.12b FO 20° projection.



Fig. 8.12c FO 20° projection achieved with 10° tube angle and RBL raised 10°.

Half axial, fronto-occipital 30°Caudal (Towne's projection) (Figs 8.13a, 8.13c)

- Position of patient and image receptor
- The patient lies supine on a trolley (or X-ray table) with the posterior aspect of the skull resting on an image receptor/ gridded CR cassette يستلقي المريض مستلقيًا على عربة (أو طاولة أشعة سينية) مع وضع الجانب الخلفي من الجمجمة على مستقبل الصور/ شريط شبكي.
- The head is adjusted to bring the median sagittal plane at right-angles to the image receptor and so that it is coincident with its midline. يتم ضبط الرأس ليجعل المستوى السهمي المتوسط بزوايا قائمة لمستقبل الصورة بحيث يتطابق مع خط الوسط الخاص به.
- The orbito-meatal baseline should be perpendicular to the image receptor

يجب أن يكون خط الأساس المداري المعدني متعامدًا مع مستقبل الصورة

- Direction and location of the X-ray beam
- The collimated vertical beam is angled caudally so it makes an angle of 30° to the orbito-meatal base line. الشعاع الرأسي المتوازي مائل بزاوية ذيلية بحيث يشكل زاوية قدرها 30 درجة مع الخط الأساسي المداري المعدني.
- The top of the receptor should be positioned adjacent to the vertex of the skull to ensure the beam angulation does not project the area of interest off the bottom of the image. يجب وضع الجزء العلوي من المستقبل بجوار قمة الجمجمة لضمان عدم قيام زاوية الشعاع بإسقاط المنطقة محل الاهتمام من أسفل الصورة.
- Essential image characteristics (Fig. 8.13b) خصائص الصورة الأساسية
- The sella turcica of the sphenoid bone is projected to appear within the foramen magnum. من المتوقع أن يظهر السرج التركي للعظم الوتدي داخل الثقبة العظمى.
- The image must include all of the occipital bone and the posterior parts of the parietal bone and the lambdoidal suture should be clearly visualized. يجب أن تشمل الصورة كل العظم القذالي والأجزاء الخلفية من العظم الجداري ويجب أن يكون الدرز اللامي واضحًا.
- The skull should not be rotated. This can also be assessed by ensuring the sella turcica appears centrally in the foramen magnum لا ينبغي تدوير الجمجمة. ويمكن أيضًا تقييم ذلك من خلال التأكد من ظهور السرج التركي مركزيًا في الثقبة العظمى.

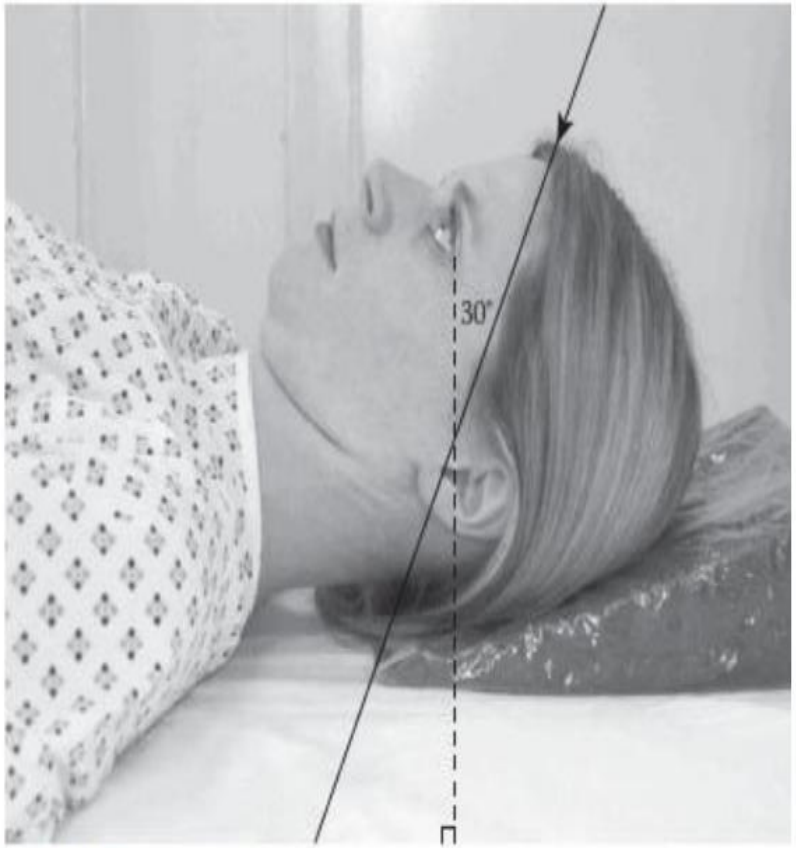

Fig. 8.13a FO 30' Towne's projection.



Fig. 8.13b Correctly positioned townes with sella turcica seen within the foramen magnum.

Submento-vertical (Figs 8.16a, 8.16c)

- Position of patient and image receptor
- The patient may be imaged erect or supine. If the patient is unsteady then a supine technique is advisable as this is a difficult position to maintain. قد يتم تصوير المريض منتصبًا أو مستلقيًا. إذا كان المريض غير مستقر، فمن المستحسن استخدام تقنية الاستلقاء لأن هذا الوضع يصعب الحفاظ عليه.
- Supine:
- The patient's shoulders are raised and neck hyperextended to bring the vertex of the skull in contact with the imagereceptor/gridded CR cassette (or X-ray table). يتم رفع أكتاف المريض وتمتد رقبته بشكل مفرط لجعل قمة الجمجمة ملامسة لمستقبل الصورة/الشريط الشبكي (أو طاولة الأشعة السينية).
- The head is adjusted to bring the EAMs equidistant from the image receptor..يتم ضبط الرأس لجلب مسافة متساوية من مستقبل الصورة
- The median sagittal plane should be at right-angles to the image receptor along its midline. يجب أن يكون المستوى السهمي المتوسط في زوايا قائمة بالنسبة لمستقبل الصورة على طول خط الوسط.
- The orbito-meatal plane should be as near as possible parallel to the image receptor.

يجب أن يكون المستوى المداري المعدني أقرب ما يمكن موازيًا لمستقبل الصورة.

- Erect:
- The patient sits facing the X-ray tube a short distance away from the vertical Bucky/ receptor. يجلس المريض في مواجهة أنبوب الأشعة السينية على بعد مسافة قصيرة من مستقبل بوكي/ العمودي.
- The neck is hyperextended to allow the head to fall back until the vertex of the skull makes contact with the centre of the vertical image receptor. تكون الرقبة ممتدة بشكل مفرط للسماح للرأس بالتراجع حتى تتلامس قمة الجمجمة مع مركز مستقبل الصورة العمودي.
- The remainder of the positioning is as described for the supine technique..ما تبقى من الوضعية هو كما هو موصوف في تقنية الاستلقاء
- Direction and location of the X-ray beam
- The collimated perpendicular beam is directed at right angles to the orbito-meatal base line and centred midway between them. يتم توجيه الشعاع المتعامد المتوازي بزوايا قائمة إلى الخط الأساسي المداري المعدني ويتمركز في منتصف المسافة بينهما.
- Essential image characteristics (Fig. 8.16b) خصائص الصورة الأساسية
- An optimum projection will demonstrate the mandibular angles clear of the petrous portions of the temporal bone. يُظهر الإسقاط الأمثل زوايا الفك السفلي خالية من الأجزاء الصخرية من العظم الصدغي.
- The foramina of the middle cranial fossa should be seensymmetrically either side of the midline. يجب رؤية ثقب الحفرة القحفية الوسطى بشكل متناظر على جانبي خط الوسط.



Fig. 8.16a SMV using supine technique.



Fig. 8.16b SMV radiograph.

Optic foramina – postero-anterior oblique

- The optic canal opens posteriorly within the bony orbit at the optic foramen. The canal passes forwards and laterally at approximately 35° to the median sagittal plane and downwards at approximately 35° to the orbito-meatal plane, and thereforeThis is the path the central ray must take to demonstrate the foramen for imaging.
- Both sides are usually imaged separately for comparison.
- تفتح القناة البصرية خلفيًا داخل المدار العظمي عند الثقبة البصرية. تمر القناة للأمام وأفقيًا عند حوالي 35 درجة إلى المستوى السهمي المتوسط وإلى الأسفل عند حوالي 35 درجة إلى المستوى المداري اللحمي، وبالتالي، هذا هو المسار الذي يجب أن يسلكه الشعاع المركزي لتوضيح الثقبة من أجل التصوير.
- عادة ما يتم تصوير كلا الجانبين بشكل منفصل للمقارنة
- Position of patient and image receptor
- The patient sits erect with the nose cheek and chin of the side being examined in contact with Bucky/image receptor. يجلس المريض منتصبًا مع فحص الجانب الأنفي والذقن والذقن بشكل ملامس لاستقبال بوكي/الصورة

- The centre of the orbit of the side under examination should coincide with the centre of the image receptor. يجب أن يتطابق مركز مدار الجانب قيد الفحص مع مركز مستقبل الصورة.
- The median sagittal plane is adjusted to make an angle of35°to the vertical. يتم ضبط المستوى السهمي المتوسط ليشكل زاوية قدرها 35 درجة مع الوضع الرأسي.
- •The orbito-meatal baseline is raised 35° from the horizontal

يتم رفع خط الأساس المداري المعدني بمقدار 35 درجة عن المستوى الأفقي

- Direction and location of the X-ray beam
- The collimated horizontal central ray should be centred to the middle of the image receptor. يجب أن يتم توسيط الشعاع المركزي الأفقي المتوازي في منتصف مستقبل الصورة.
- This is to a point 7.5 cm superior and 7.5 cm posterior to the uppermost EAM, so that the central ray emerges from the centre of the orbit in contact with the image receptor. نقطة أعلى 7.5 سم وخلفية 7.5 سم إلى الأعلى، بحيث يخرج الشعاع المركزي من مركز المدار ملامسًا لمستقبل الصورة.
- A side marker may be placed above the superior orbital margin. يمكن وضع علامة جانبية فوق الحافة المدارية العلوية.



Fig. 8.18a Superior view of optic foramina projection showing MSP angle with film.



Fig. 8.18c Radiograph of correct positioning for optic foramina.



Fig 8.18b lateral aspect showing optic foramina

By:Muhammad Jabbar Hussain