Radiographic Techniques

Sinuses, face , and nose PA and lateral projection , shown structure Lec 3

BY AHMED JASEM ABASS
MSC of Medical Imaging



Jugular foramina – submento-vertical 20° caudal (Figs 8.19a–8.19c)

- The jugular foramina lie in the posterior cranial fossa between the petrous temporal and occipital bones on each side of the foramen magnum. Both sides are imaged simultaneously on a single image by undertaking a submento-vertical (SMV) 20° caudal projection
- تقع الثقبة الوداجية في الحفرة القحفية الخلفية بين العظام الصدغية الصخرية والقذالية على كل جانب من الثقبة العظمى. يتم تصوير كلا الجانبين في وقت واحد على صورة واحدة عن طريق إجراء إسقاط ذيلي فرعي عمودي بمقدار 20 درجة.

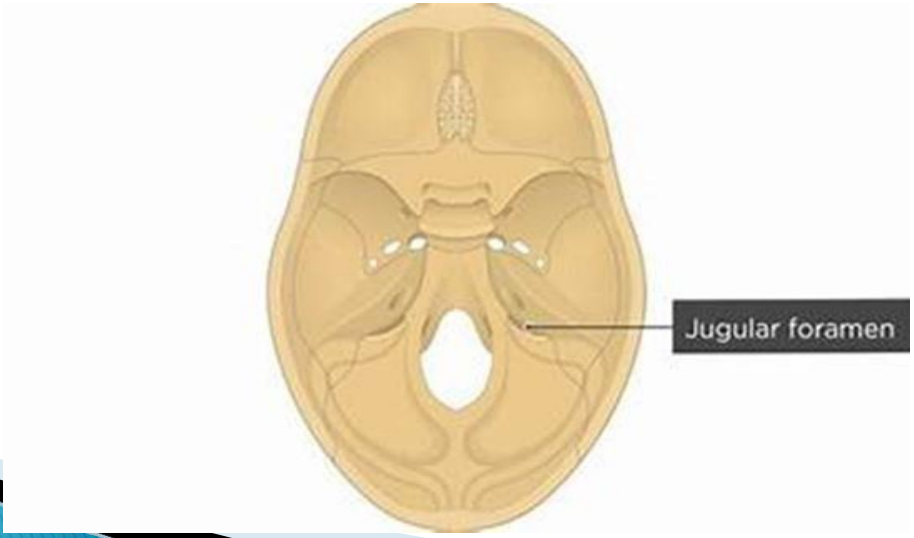

- Position of patient and image receptor وضعية المريض ومستقبل الصورة
- As per the SMV projection described previously. وفقًا للتوقعات الموضحة سابقًا.
- Direction and location of the X-ray beam اتجاه وموقع شعاع الأشعة السينية
- Using a collimated horizontal beam, the central ray is angled caudally so that it makes an angle of 70° to the orbito-meatal plane and is centred in the midline to pass midway between the EAMs باستخدام شعاع أفقي موازي، يتم توجيه الشعاع المركزي بزاوية ذيلية بحيث يصنع زاوية قدرها 70 درجة مع المستوى المداري-اللحمي ويتمركز في خط الوسط ليمر في منتصف المسافة بين.



Fig. 8.19c SMV 20° with the jugular foramen arrowed.

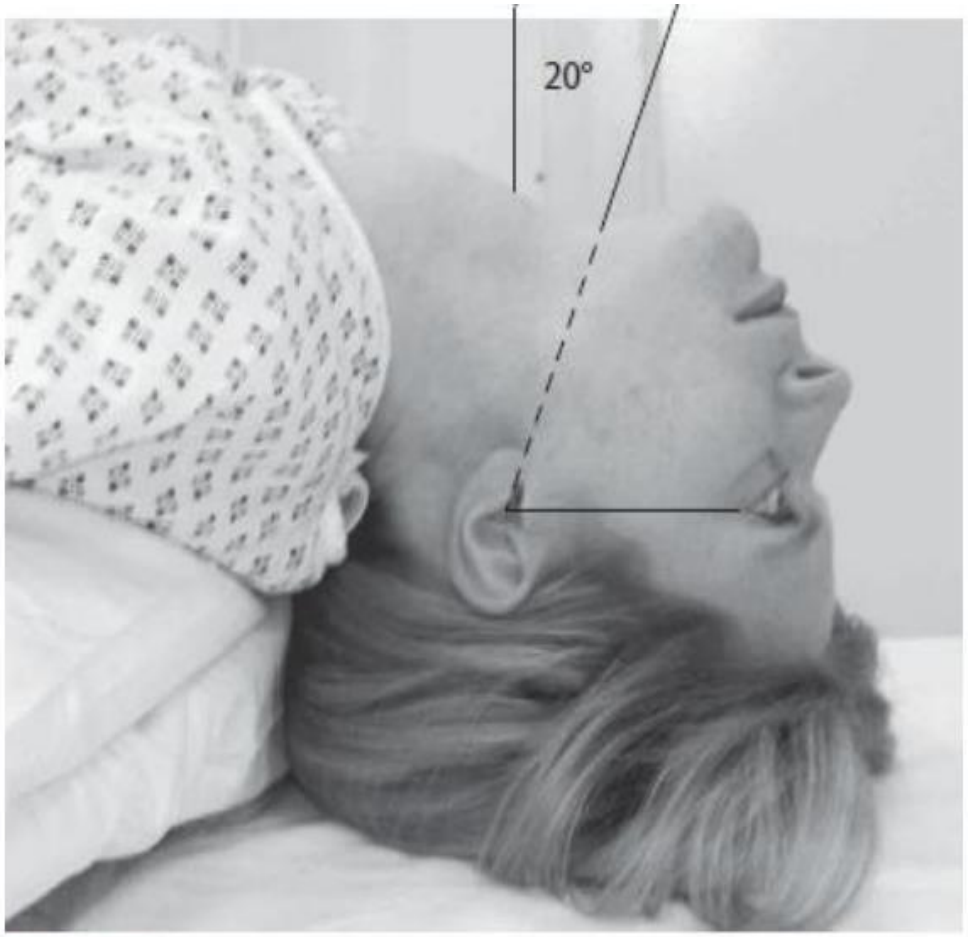

Fig. 8.19b Patient positioning.

Temporal bones

These projections are traditionally difficult to perform, and are also difficult to interpret, especially if the examination is not of the highest quality.

Frontal–occipital 35° caudal (Figs 8.20a–8.20c)

- Position of patient and image receptor موضع المريض ومستقبل الصورة
- The patient may be erect with their back to the erect Bucky/ receptor or supine in the midline of the X-ray table قد يكون المريض منتصبًا وظهره إلى منتصب الباكي/ المستقبل أو مستلقيًا على الخط الأوسط لطاولة الأشعة السينية
- The head is adjusted to bring the EAMs equidistant from the Bucky/receptor so that the median sagittal plane is at right- angles to and in the midline. يتم ضبط الرأس لجلب مسافة متساوية من مستقبل بوكي بحيث يكون المستوى السهمي المتوسط في زوايا قائمة على خط الوسط وفيه
- The chin is depressed so that the orbito-meatal line is at right-angles to the Bucky/receptor..الذقن منخفضة بحيث يكون الخط الحجاجي المعدني في زاوية قائمة مع مستقبل الباكي/المستقبل
- If used a (24 × 30 cm) CR cassette is placed transversely in the Bucky tray and is centred to coincide with the angled collimated central ray. يتم وضع شريط مقاس (24 × 30 سم) بشكل مستعرض في الدرج ويتم توسيطه ليتزامن مع الشعاع المركزي المتوازي ذو الزاوية.
- Direction and location of the X-ray beam اتجاه وموقع شعاع الأشعة السينية

A caudal angulation is employed such that it makes an angle of 35° to the orbito-meatal base line..يتم استخدام التزوي الذيلي بحيث يصنع زاوية قدرها 35 درجة لخط الأساس المداري المعدني

- The collimated X-ray beam is centred midway between the EAMs. يتمركز شعاع الأشعة السينية المتوازي في منتصف المسافة بين .
- Collimate laterally to include the lateral margins of the skull and superoinferiorly to include the mastoid and petrous parts of the temporal bone. The mastoid process can be easily be تتلاقى بشكل جانبي لتشمل الهوامش الجانبية للجمجمة وبشكل علوي لتشمل الأجزاء الخشاءية والصخرية من العظم الصدغي. يمكن أن تكون عملية الخشاء بسهولة

palpated behind the pinna of the ear.

- Essential image characteristics خصائص الصورة الأساسية
- The sella turcica of the sphenoid bone should be projected within the foramen magnum. يجب أن يكون السرج التركي للعظم الوتدي بارزًا داخل الثقبة العظمى.
- The skull should not be rotated. This can also be assessed by ensuring the sella turcica appears in the middle of the foramen magnum, لا ينبغي تدوير الجمجمة. ويمكن أيضًا تقييم ذلك من خلال التأكد من ظهور السرج التركي في منتصف الثقبة العظمى.
- Common faults and solutions الأخطاء الشائعة وحلولها
- Underangulation: the foramen magnum is not clearly demonstrated above the petrous ridges. This is probably the most common fault as the patient may find it difficult to maintain the baseline perpendicular to the receptor. الثقبة العظمى غير ظاهرة بوضوح فوق التلال الصخرية : ربما يكون هذا هو الخطأ الأكثر شيوعًا حيث قد يجد المريض صعوبة في الحفاظ على خط الأساس المتعامد مع المستقبل.
- If the patient's chin cannot be sufficiently depressed to bring the orbito-meatal baseline perpendicular to the receptor then it will be necessary to increase the angle of the tube more than 35° to the vertical. ذقن المريض لا يمكن أن يكون منخفضًا بدرجة كافية لجعل خط الأساس الحجاجي المعدني عموديًا على المستقبل، فسيكون من الضروري زيادة زاوية الأنبوب أكثر من 35 درجة إلى الوضع الرأسي



Fig. 8.20a Patient positioning.

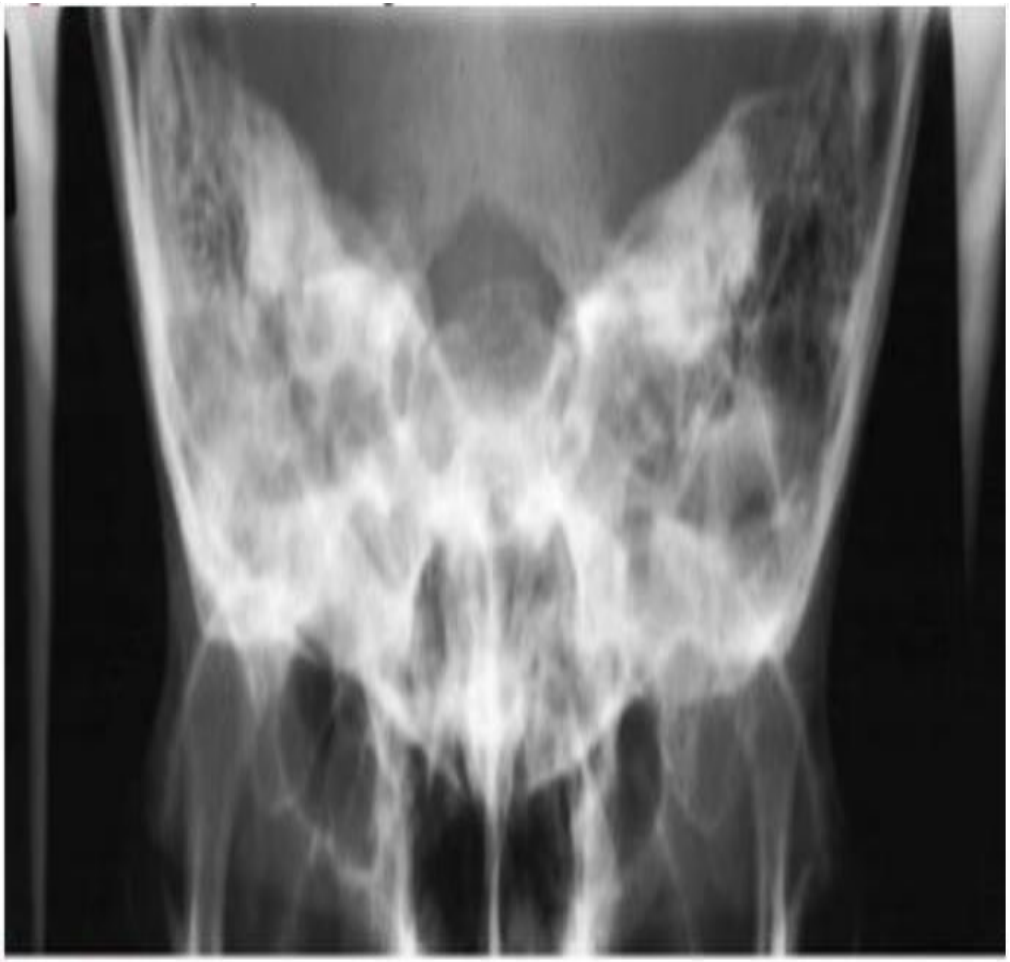

Fig. 8.20b Radiograph of collimated FO 35°.

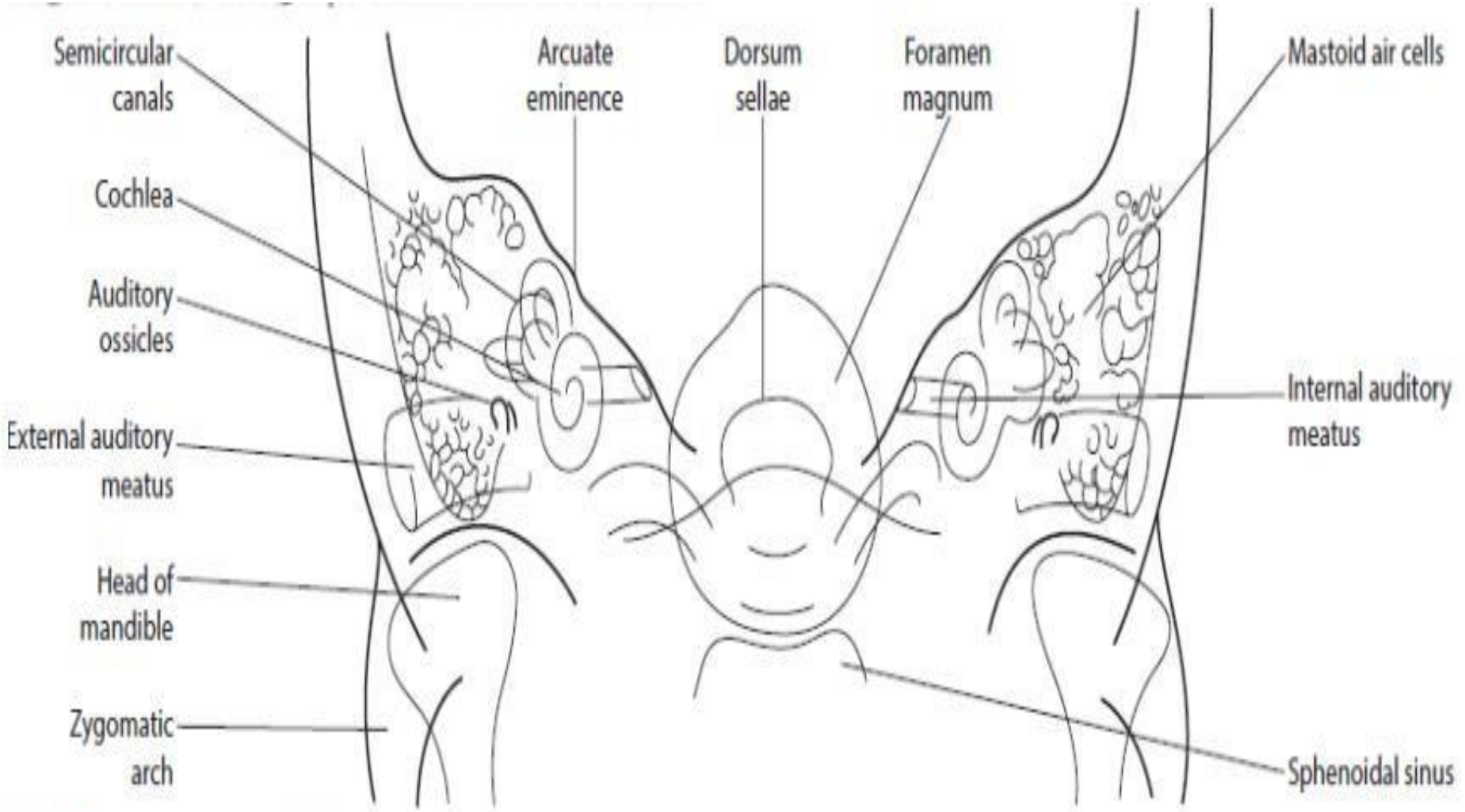

Fig. 8.20c Diagram of required anatomy demonstrated by FO 35°.

Mastoid – lateral oblique 25° caudal (Fig. 8.22a)

- Position of patient and receptor موضع المريض والمستقبل
- The patient sits facing the erect Bucky/receptor and the head is then rotated so that the median sagittal plane is parallel to the Bucky/receptor and the interpupillary line is perpendicular to the Bucky/receptor. يجلس المريض في مواجهة مستقبل بوكي/المستقبل ثم يتم تدوير الرأس بحيث يكون المستوى السهمي المتوسط موازيًا لمستقبل بوكي/المستقبل ويكون الخط بين الحدقتين عموديًا على بوكي/المستقبل.
- The shoulders may be rotated slightly to allow the correct position to be maintained and the patient may grip the Bucky/receptor for stability. يمكن تدوير الكتفين قليلاً للسماح بالحفاظ على الوضع الصحيح وقد يمسك المريض بالباكي/المستقبل لتحقيق الاستقرار.
- Position the mastoid process in the centre of the Bucky/ receptor../ضع الناتئة الخشاءية في وسط مستقبل بوكي
- If used, an 18 × 24 cm CR cassette is positioned longitudinally in the Bucky tray and is centred to coincide with the collimated horizontal beam and mastoid process المستخدمة، يتم وضع شريط مقاس 18 × 24 سم طوليًا في صينية بوكي ويتم توسيطه ليتزامن مع العارضة الأفقية الموازية وعملية الخشاء.

- Direction and location of the X-ray beam اتجاه وموقع شعاع الأشعة السينية
- A 25° caudal angulation is applied to the collimated horizontal beam and is centred 5 cm above and 2.5 cm behind the EAM remote from the receptor/cassette. يتم تطبيق الزاوية الذيلية على الشعاع الأفقي المتوازي ويتم توسيطه على ارتفاع 5 سم أعلى و2.5 سم خلف جهاز التحكم عن بعد من المستقبل/الكاسيت.
- Limit the collimation to the mastoid area under examination. الحد من الموازاة إلى منطقة الخشاء قيد الفحص
- Essential image characteristics(Figs 8.22b, 8.22c)
- Ensure all of the mastoid air cells have been included within the image. The size of these structures can vary greatly from individual to individual. تأكد من تضمين جميع الخلايا الهوائية الخشاءية في الصورة. يمكن أن يختلف حجم هذه الهياكل بشكل كبير من فرد لآخر.
- Common faults and solutions الأخطاء الشائعة وحلولها
- Failure to centre far enough posteriorly might exclude part of the mastoid air cells from the image. قد يؤدي الفشل في التركيز بشكل كافٍ للخلف إلى استبعاد جزء من الخلايا الهوائية الخشاءية من الصورة
- Check the ear is in the correct position just before the exposure is undertaken.. تحقق من أن الأذن في الموضع الصحيح قبل إجراء التعريض مباشرةً



Fig. 8.22a Patient positioning.

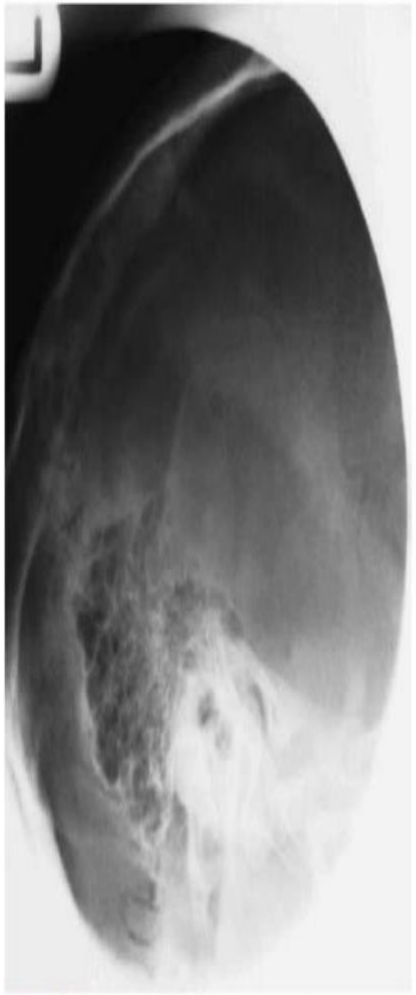

Fig. 8.22b Lateral oblique 25° caudal radiograph of the left mastoid.

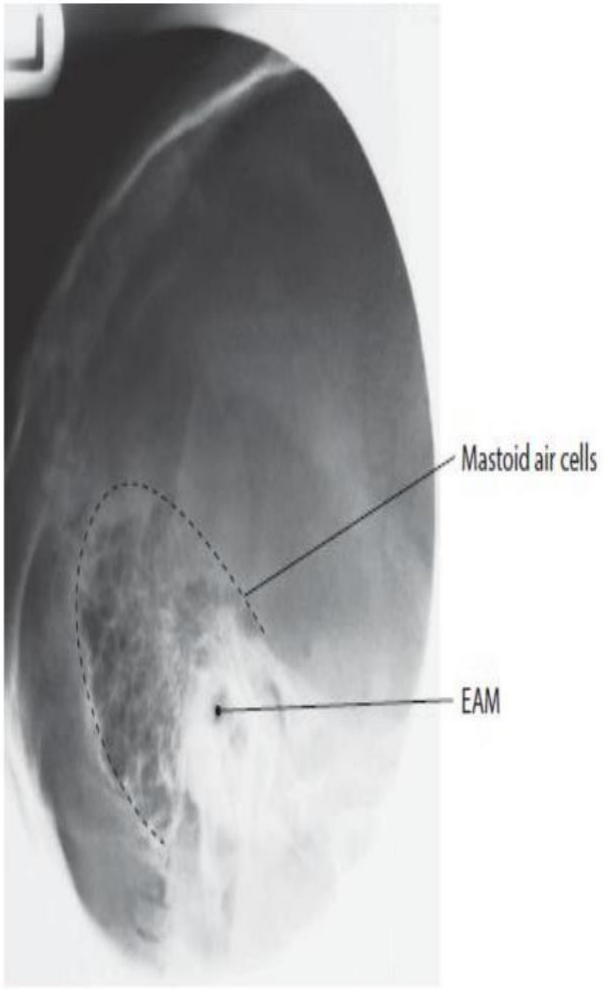

Fig. 8.22c Labelled radiograph.

Mastoid – profile (Figs 8.23a, 8.23b)

- Position of patient and image receptor موضع المريض ومستقبل الصورة
- The patient sits erect with their back to the erect Bucky/ receptor or lies supine on the X-ray table with the orbito- meatal baseline perpendicular to the receptor/Bucky يجلس المريض منتصبًا وظهره على مستقبل بوكي/المستقيم أو يستلقي على طاولة الأشعة السينية مع خط الأساس الحجاجي اللحمي المتعامد مع المستقبل/باكي.
- From a position with the median sagittal plane perpendicular to the table/receptor, the head is rotated through an angle of 35° away from the side under examination من موضع يكون فيه المستوى السهمي المتوسط متعامدًا مع الجدول/المستقبل، يتم تدوير الرأس بزاوية 35 درجة بعيدًا عن الجانب قيد الفحص.
- The mastoid process being examined should be in the midline of the CR cassette/receptor.يجب أن تكون عملية الخشاء التي يتم فحصها في الخط الأوسط للكاسيت/المستقبل.
- Direction and location of the X-ray beam اتجاه وموقع شعاع الأشعة السينية
- The collimated beam is angled caudally so that it makes an angle of 25° to the orbito-meatal plane and is centred to the middle of the mastoid process on the side under examination. يتم وضع الشعاع المتوازي بزاوية ذيلية بحيث يشكل زاوية قدرها 25 درجة مع المستوى المداري اللحمي ويتمركز في منتصف نتوء الخشاء على الجانب قيد الفحص.
- • Collimate to the margins of the mastoid process..تتوازى مع هوامش عملية الخشاء



Fig. 8.23a Patient positioning.



Fig. 8.23b Radiograph of mastoid – profile.

Petrous – anterior oblique (Stenver's) (Figs 8.24a–8.24d)

- Position of patient and image receptor موقف المريض ومستقبل الصورة
- The patient may be prone but may be more comfortableexamined erect facing a vertical Bucky/receptor. قد يكون المريض منبطحًا ولكن قد يكون أكثر راحة عند فحصه منتصبًا في مواجهة مستقبل بوكي/مستقبل عمودي.
- The middle of the supra-orbital margin on the side being examined is centred to the middle of the Bucky/receptor. يتمركز منتصف الهامش فوق المداري على الجانب الذي يتم فحصه في منتصف الباكي/المستقبل.
- The neck is flexed so that the nose and forehead are in contact with the Bucky/receptor and the orbito-meatal line is perpendicular to it.From a position where the median sagittal plane is perpendicular to the table/receptor, the head is rotated toward the side under examination such that the يتم ثني الرقبة بحيث يكون الأنف والجبهة على اتصال مع مستقبل بوكي/المستقبل ويكون الخط المداري العضدي متعامدًا عليه. من الموضع الذي يكون فيه المستوى السهمي المتوسط متعامدًا مع الجدول/المستقبل، يتم تدوير الرأس نحو الجانب قيد الفحص بحيث
- median sagittal plane is now at an angle of 45° to the Bucky/receptor. This brings the petrous part of the temporal bone parallel to the receptor.If used, an 18 × 24 cm CR cassette is placed transversely in the Bucky tray and المستوى السهمي المتوسط الآن بزاوية 45 درجة بالنسبة إلى بوكي/المستقبل. يؤدي ذلك إلى جعل الجزء الصخري من العظم الصدغي موازيًا للمستقبل. في حالة استخدامه، يتم وضع شريط مقاس 18 × 24 سم بشكل عرضي في صينية بوكي و
- is centred at a level to coincide with the collimated X-ray beam..يتمركز عند مستوى يتوافق مع شعاع الأشعة السينية المتوازي

Petrous – anterior oblique (Stenver's) (Figs 8.24a–8.24d)

- Direction and location of the X-ray beam اتجاه وموقع شعاع الأشعة السينية
- A 12° cranial beam angulation is used, centre midway between the external occipital protruberance and the EAM furthest from the Bucky/receptor. يتم استخدام زاوية شعاع الجمجمة بمقدار 12 درجة، في المنتصف بين البروز القذالي الخارجي والأبعد عن مستقبل بوكي/.
- Collimate to the mastoid and petrous parts of the temporal bone under examination. تتلاقى الأجزاء الخشاءية والصخرية من العظم الصدغي قيد الفحص.

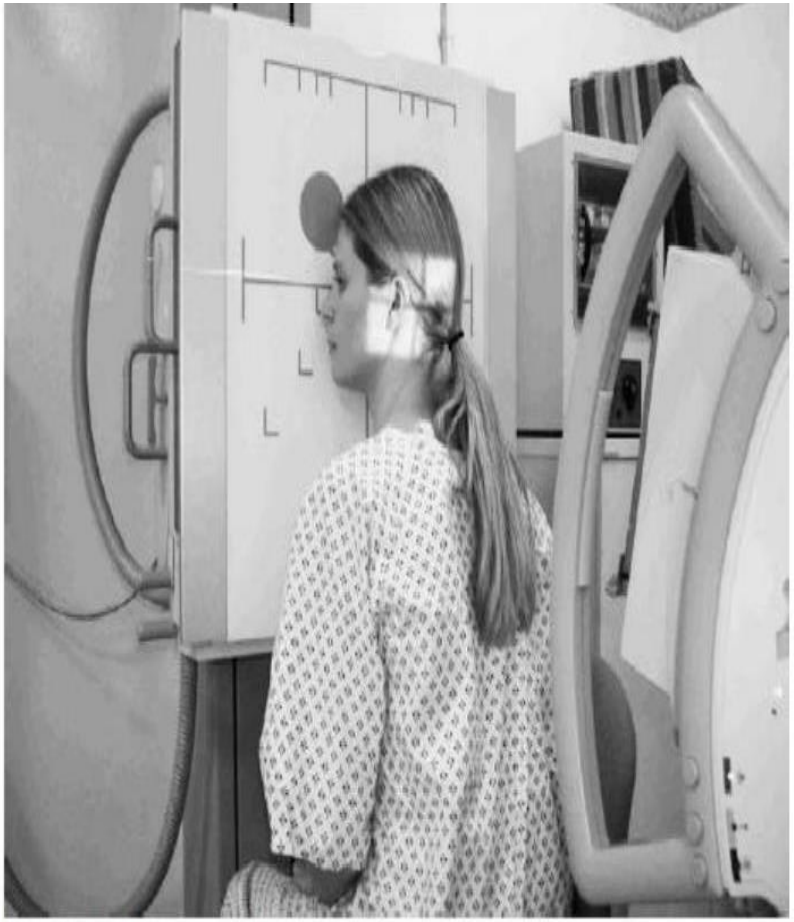

Fig. 8.24b Patient positioning.

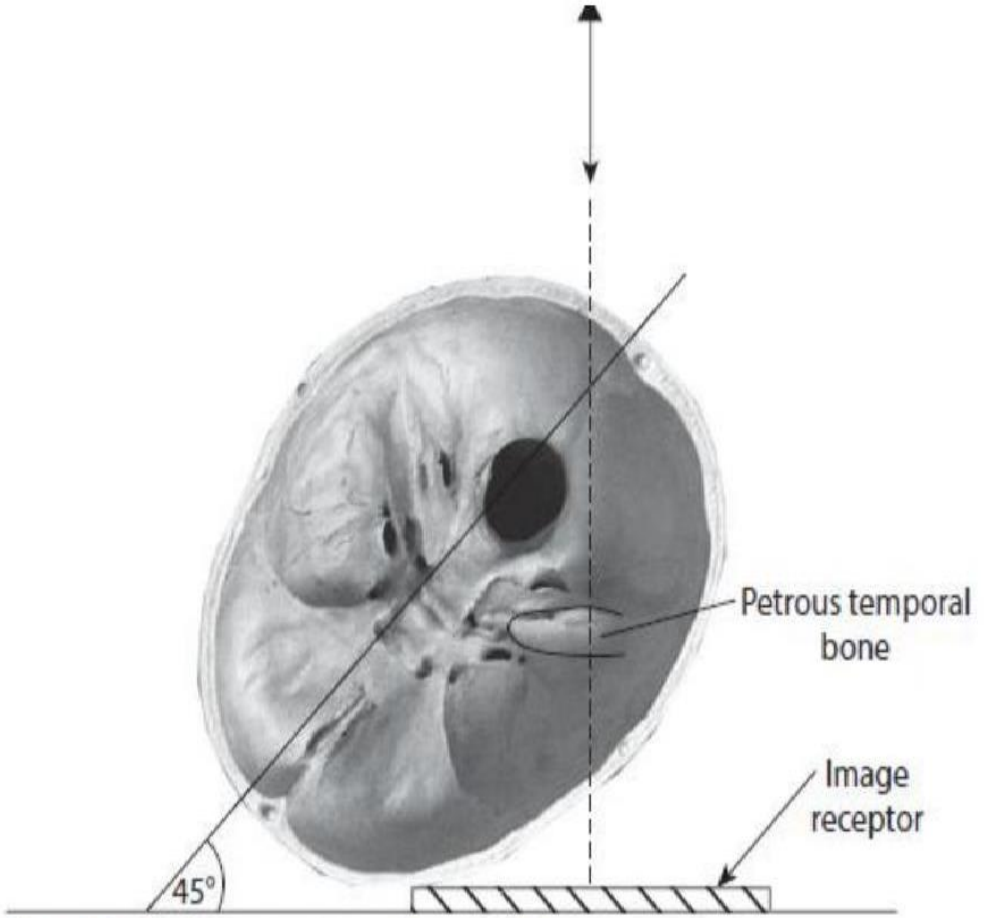

Fig. 8.24c Skull section showing petrous bone.

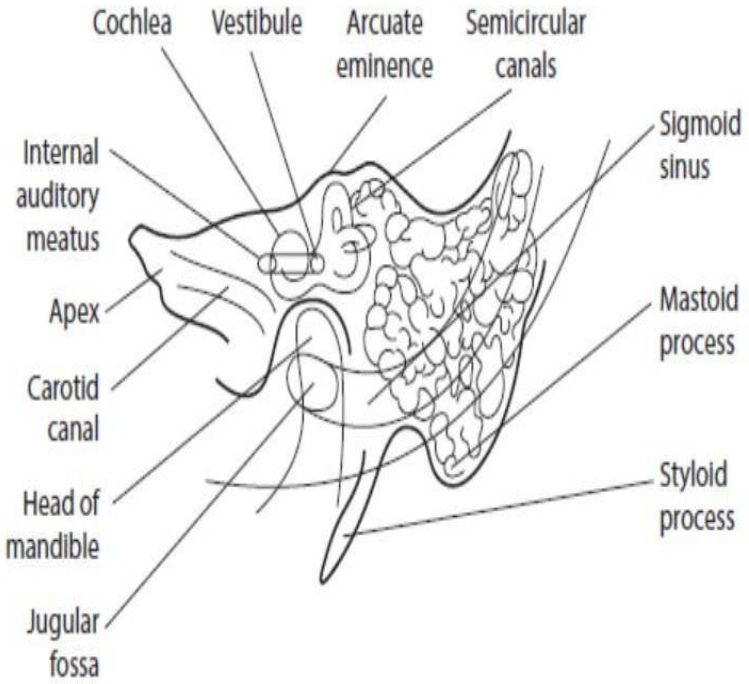

Fig. 8.24a Labelled diagram of petrous bone.

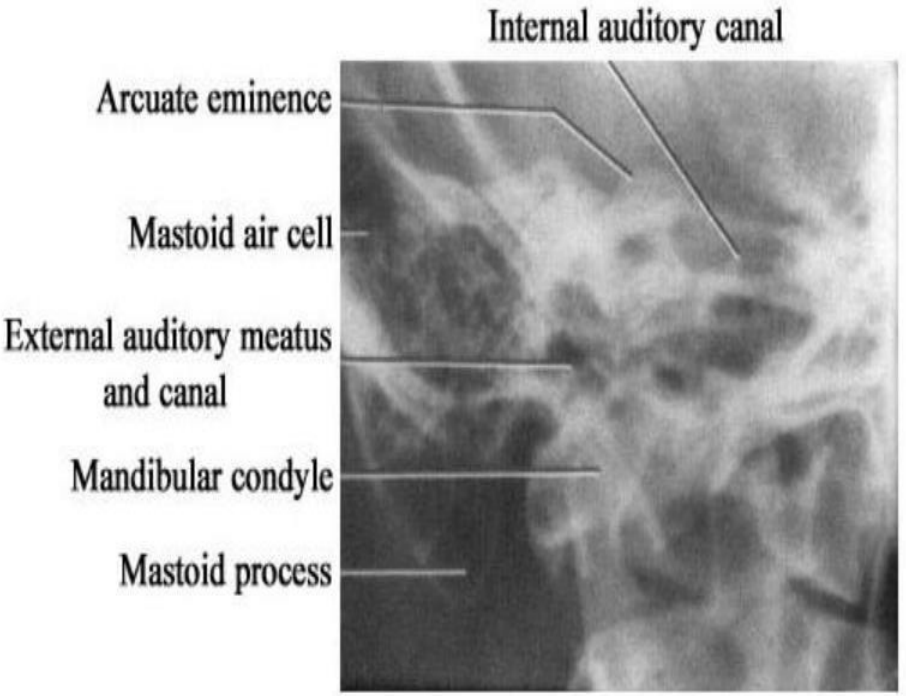

Fig 8.24d Radiograph of petrous bone

By:Muhammad Jabbar Hussain