Radiographic Techniques

Facial bones and sinuses Lec 4



BY AHMED JASEM ABASS
MSC of Medical Imaging

Facial bones and sinuses

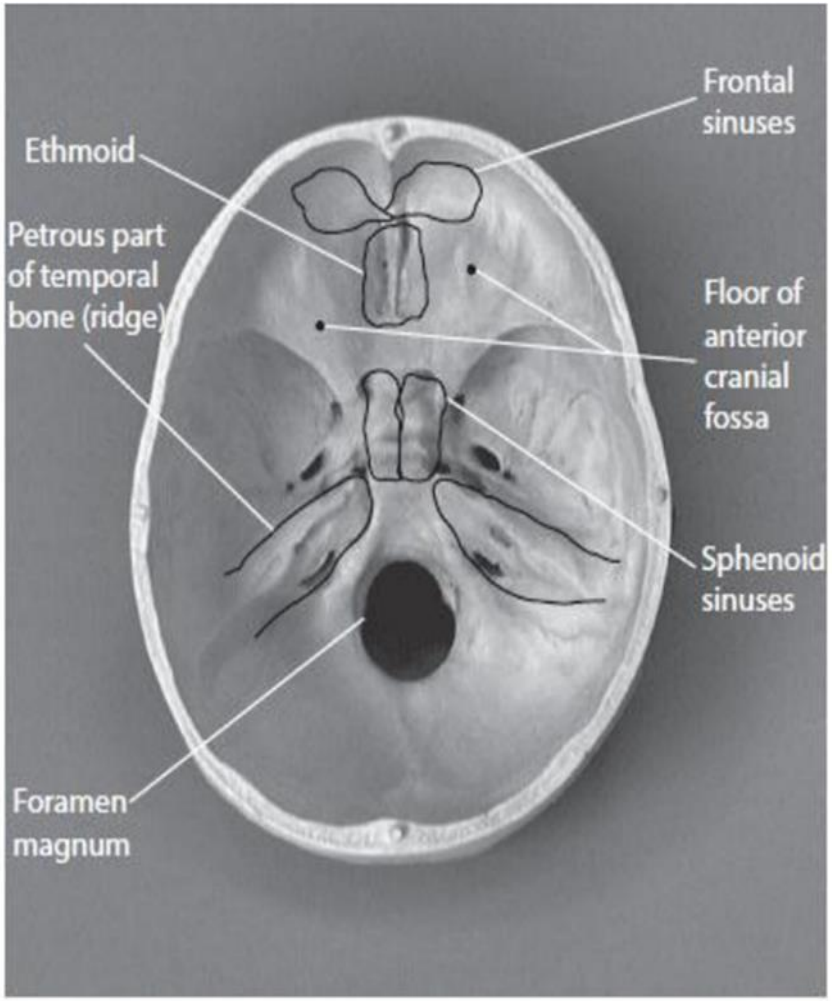

Fig. 8.25b Axial section of the skull showing the important structures.

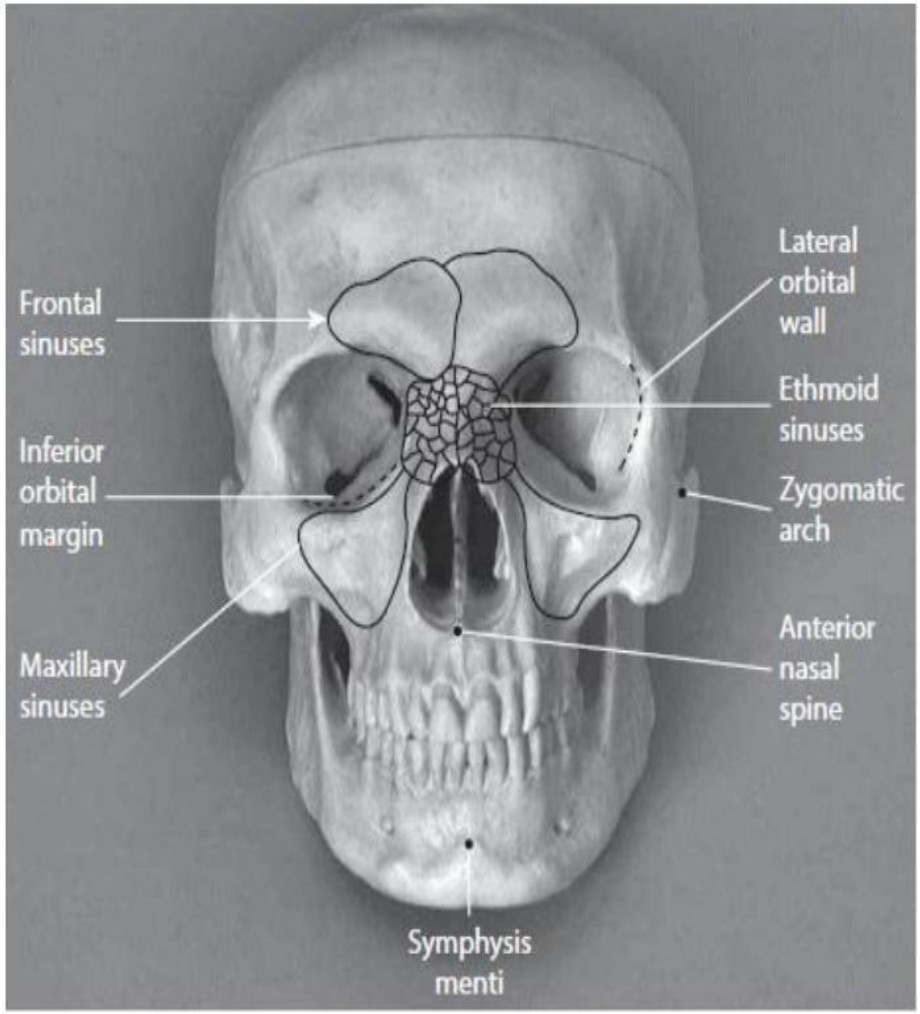

Fig. 8.25a Anterior aspect of the skull showing important structures.

Facial bones and sinuses

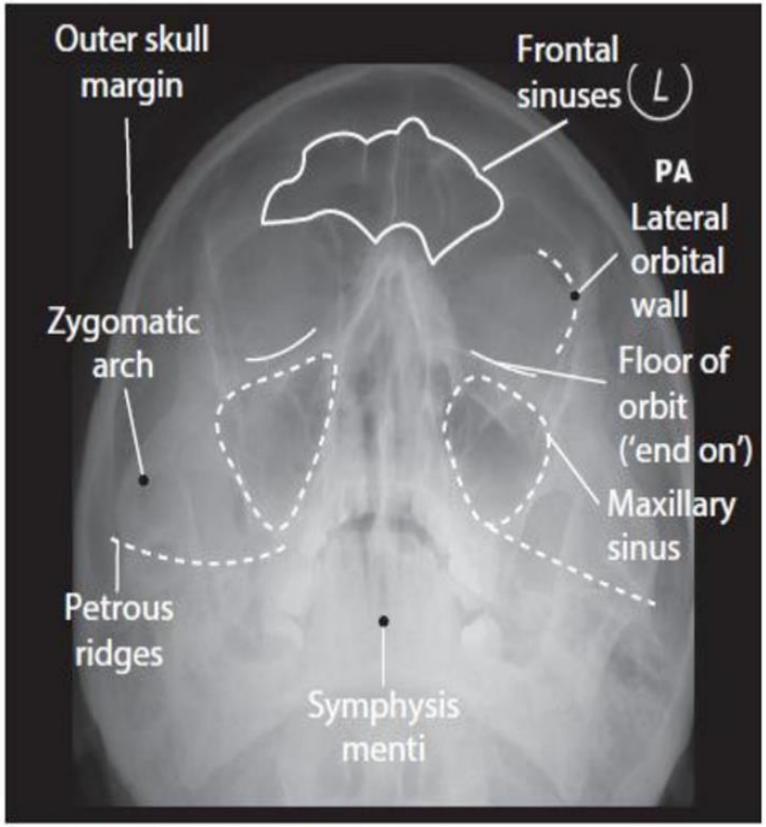

Fig. 8.26a Labelled radiograph showing important structures.

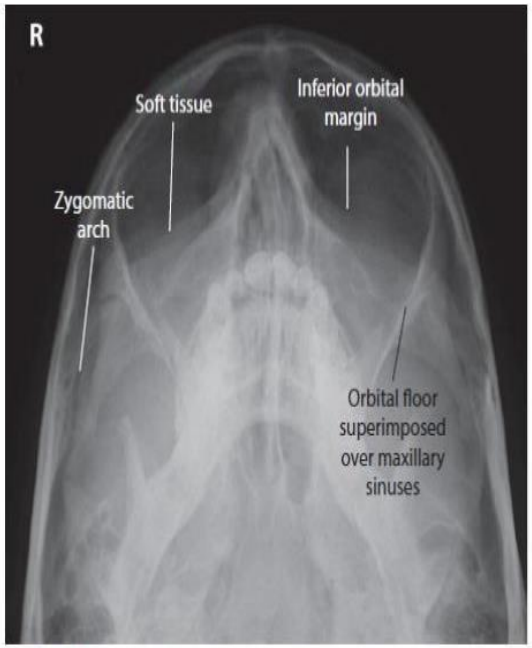

Fig. 8.26b Labelled radiograph showing important structures.

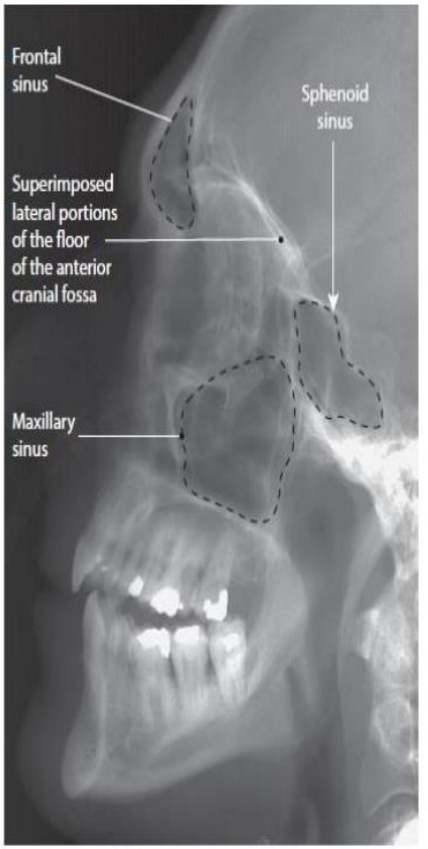

Fig. 8.26c Labelled radiograph showing important structures.

Facial bones
Occipito-mental (Fig. 8.28a)

- The occipito-mental (OM) projection shows the floor of the orbits, nasal region, the maxillae, inferior parts of the frontal bone and the zygomatic bone. The OM projection is designed to project the petrous parts of the temporal bone (which overlies the region and would cause unwanted ‘noise’ on a facial bone image) below the inferior part of the maxilla.

يُظهر الإسقاط القذالي العقلي أرضية الحجاج ومنطقة الأنف والفك العلوي والأجزاء السفلية من العظم الجبهي والعظم الوجني. تم تصميم هذا الإسقاط لإسقاط الأجزاء الصخرية من العظم الصدغي (الذي يعلو المنطقة ويسبب "ضوضاء" غير مرغوب فيها على صورة عظم الوجه) أسفل الجزء السفلي من الفك العلوي.

- Position of patient and image receptor
- The projection is best performed with the patient erect, seated facing the Bucky/receptor..من الأفضل إجراء الإسقاط عندما يكون المريض منتصبًا، جالسًا في مواجهة بوكي/المستقبل
- The patient's nose and chin are placed in contact with the midline of the Bucky/receptor and then the head is adjusted to bring the orbito-meatal baseline to a 45° angle to the Bucky/receptor. يتم وضع أنف المريض وذقنه على اتصال مع الخط الأوسط لمستقبل بوكي/المستقبل ثم يتم ضبط الرأس لجعل خط الأساس الحجاجي اللحمي يصل إلى زاوية 45 درجة بالنسبة لمستقبل بوكي/المستقبل.
- The horizontal central line of the Bucky/receptor should be at the level of the lower orbital margins..يجب أن يكون الخط المركزي الأفقي للباكي/المستقبل على مستوى الهوامش المدارية السفلية
- Ensure the median sagittal plane is at right-angles to the Bucky/receptor by checking the outer canthus of the eyes andthe EAMs are equidistant. تأكد من أن المستوى السهمي المتوسط في زاوية قائمة مع مستقبل بوكي / عن طريق التحقق من القناة الخارجية للعينين وأنهما على مسافة متساوية.
- Direction and location of the X-ray beam اتجاه وموقع شعاع الأشعة السينية
- The collimated horizontal beam is centred to the Bucky/ receptor before positioning is undertaken. يتم توسيط الشعاع الأفقي المتوازي على بوكي/المستقبل قبل تحديد الموقع.
- To check the beam is centered properly, the crosslines on the Bucky/receptor should coincide with the patient's anteriornasal spine.

للتحقق من تمركز الشعاع بشكل صحيح، يجب أن تتطابق الخطوط المتقاطعة على بوكي/المستقبل مع العمود الفقري الأنفي الأمامي للمريض.

- Essential image characteristics خصائص الصورة الأساسية
- The petrous ridges should be demonstrated inferior to the floors of the maxillary sinuses. يجب أن تكون الحواف الصخرية أدنى من أرضيات الجيوب الفكية.
- There should be no rotation. This can be checked by ensuring the distance from the lateral orbital wall to the outerskull margins is equidistant on both sides. يجب ألا يكون هناك تناوب. يمكن التحقق من ذلك من خلال التأكد من أن المسافة من الجدار المداري الجانبي إلى هوامش الجمجمة الخارجية متساوية البعد على كلا الجانبين.



Fig.a.28b OM radiograph



Fig. 8.28a Patient positioning.

Occipito-mental

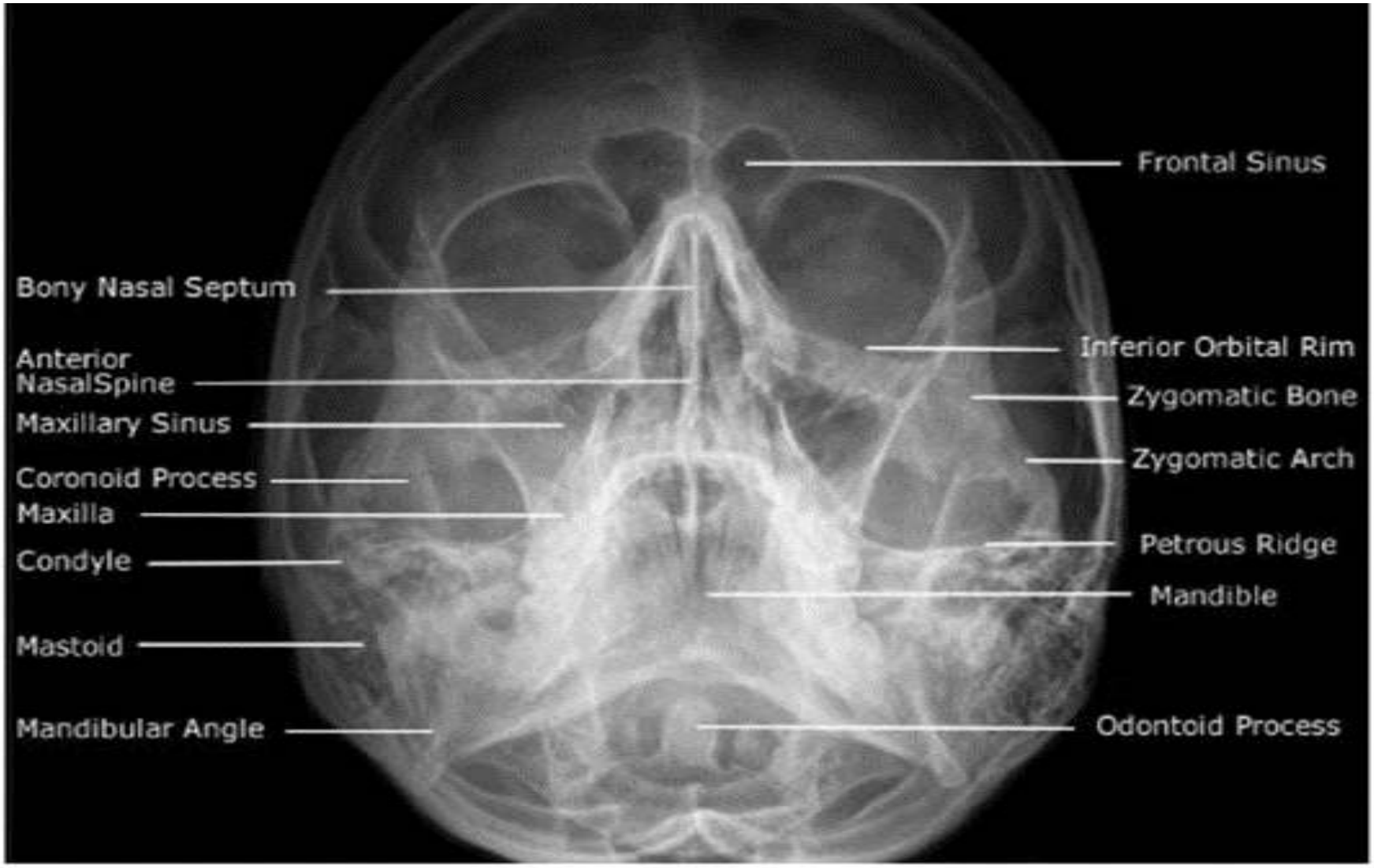

Modified mento-occipital (Figs 8.29a–8.29c

- Patients who have sustained trauma will often present supine on a trolley, Modifications in technique will therefore be required by imaging the patient in the antero-posterior position and adjusting the beam angle to ensure the petrous bones are projected away from the facial bones. غالبًا ما يكون المرضى الذين يعانون من صدمة مزمنة مستلقين على عربة، وبالتالي ستكون هناك حاجة إلى تعديلات في التقنية من خلال تصوير المريض في الوضع الأمامي الخلفي وضبط زاوية الشعاع لضمان بروز العظام الصخرية بعيدًا عن عظام الوجه.
- Position of patient and image receptor
- The patient will be supine on the trolley and should not be moved. The CR cassette/receptor is placed either in the cassette tray in the trolley or under the patient. سيكون المريض مستلقيًا على العربة ولا ينبغي تحريكه. يتم وضع الكاسيت/المستقبل إما في صينية الكاسيت في العربة أو تحت المريض.
- The top of the CR cassette/receptor should be at least 5 cm above the top of the head to allow for any cranial beamangulation. يجب أن يكون الجزء العلوي من الكاسيت/المستقبل على الأقل 5 سم فوق قمة الرأس للسماح بأي زاوية لشعاع الجمجمة.

Direction and location of the X-ray beam

- The patient should be assessed for position (angle) of the orbito-meatal line in relation to the receptor and obviously any modifications must be made to the tube angulation and the patient not moved. يجب تقييم المريض لمعرفة موضع (زاوية) الخط الحجاجي العضدي بالنسبة للمستقبل ومن الواضح أنه يجب إجراء أي تعديلات على زاوية الأنبوب وعدم تحريك المريض.
- If the baseline makes an angle of 45° back from vertical (chin raised), then a perpendicular beam can be employed centred to the midline at the level of the lower orbital margins. يصنع خط الأساس زاوية 45 درجة للخلف من الوضع الرأسي (رفع الذقن)، ثم يمكن استخدام حزمة عمودية متمركزة على خط الوسط عند مستوى الهوامش المدارية السفلية.
- If the orbito-meatal baseline makes an angle of less than 45°with the cassette/receptor then the difference between the measured angle and 45° should be added to the beam in the form of a cranial angulation. يشكل خط الأساس المداري النخاعي زاوية أقل من 45 درجة مع الكاسيت/المستقبل، ثم يجب إضافة الفرق بين الزاوية المقاسة و45 درجة إلى الشعاع على شكل زاوية قحفية.
- **The centring point remains the same.**. تظل نقطة المركز كما هي
- For example, if the orbito-meatal baseline was estimated to be 20° from vertical as the chin was raised, then a 25° cranial angulation would need to be applied to the tube to maintain the required angle (see image). على سبيل المثال، إذا تم تقدير خط الأساس الحجاجي اللحمي بـ 20 درجة من الوضع الرأسي مع رفع الذقن، فيجب تطبيق زاوية الجمجمة بمقدار 25 درجة على الأنبوب للحفاظ على الزاوية المطلوبة (انظر الصورة).
- The beam is collimated to the area of interest.. تتم محاذاة الشعاع مع منطقة الاهتمام

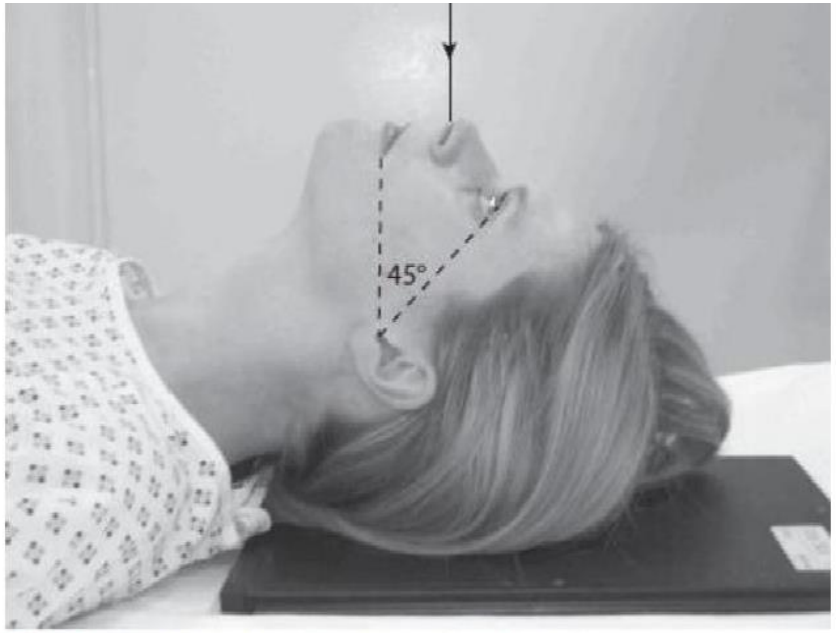

Fig. 8.29a Patient imaged supine with 45° baseline.



Fig. 8.29b Patient imaged supine with 20° baseline and 25° cranial angulation.

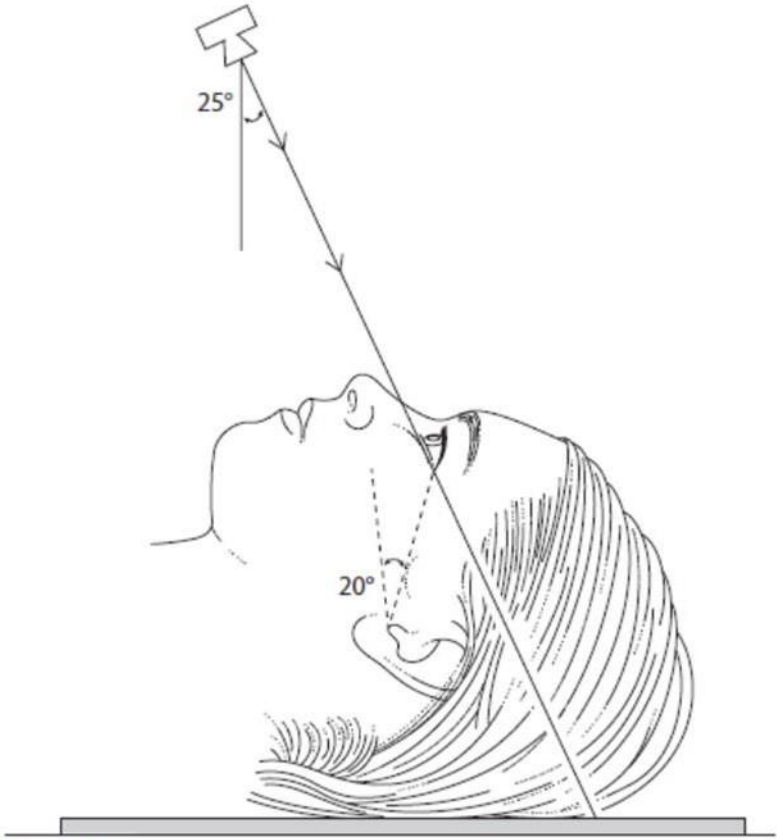

Fig. 8.29c Diagram of head from side showing 20° raised RBL to vertical and 25° cranial angulation.

Occipito-mental 30° caudal (Figs 8.30a–8.30c)

- This projection demonstrates the lower orbital margins and the orbital floors. The zygomatic arches are more visible compared with the OM but are still somewhat foreshortened يوضح هذا الإسقاط الهوامش المدارية السفلية والطوابق المدارية. تكون الأقواس الوجنية أكثر وضوحًا مقارنةً بالقوس ولكنها لا تزال قصيرة إلى حد ما.
- Position of patient and image receptor
- The projection is best performed with the patient seated facing the vertical Bucky/receptor. من الأفضل إجراء عملية الإسقاط عندما يكون المريض جالسًا في مواجهة جهاز بوكي/المستقبل الرأسي.
- The patient's nose and chin are placed in contact with the midline of the Bucky/receptor and then the head is adjusted to bring the orbito-meatal base line to a 45° angle to the Bucky/receptor. يتم وضع أنف المريض وذقنه على اتصال مع الخط الأوسط لمستقبل بوكي/المستقبل ثم يتم ضبط الرأس لجعل الخط الأساسي المداري اللحمي يصل إلى زاوية 45 درجة بالنسبة لمستقبل بوكي/المستقبل.
- The horizontal central line of the Bucky/receptor should be at the level of the symphysis menti.. يجب أن يكون الخط المركزي الأفقي للباكي/المستقبل على مستوى الارتفاق العقلي.
- Ensure the median sagittal plane is at right-angles to the Bucky/receptor by checking that the outer canthus of the eyes and the EAMs are equidistant. تأكد من أن المستوى السهمي المتوسط في زاوية قائمة مع مستقبل بوكي/المستقبل عن طريق التحقق من أن القناة الخارجية للعينين والقناة على مسافة متساوية.

Direction and location of the X-ray beam

- The tube is angled 30°caudally from the horizontal and centred along the midline such that the central ray exits at the level ofthe lower orbital margins.الأنبوب بزاوية 30 درجة ذيلية من الأفقي ويتمركز على طول خط الوسط بحيث يخرج الشعاع المركزي عند مستوى الهوامش المدارية السفلية.
- To ensure the collimated beam is centered properly, the crosslines on the Bucky/cassette holder should coincide approximately with the upper aspect of the symphysis mentiregion. تأكد من تمركز الشعاع المتوازي بشكل صحيح، ويجب أن تتطابق الخطوط المتقاطعة الموجودة على حامل الكاسيت / الكاسيت تقريبًا مع الجانب العلوي من منطقة الارتفاق العقلي.

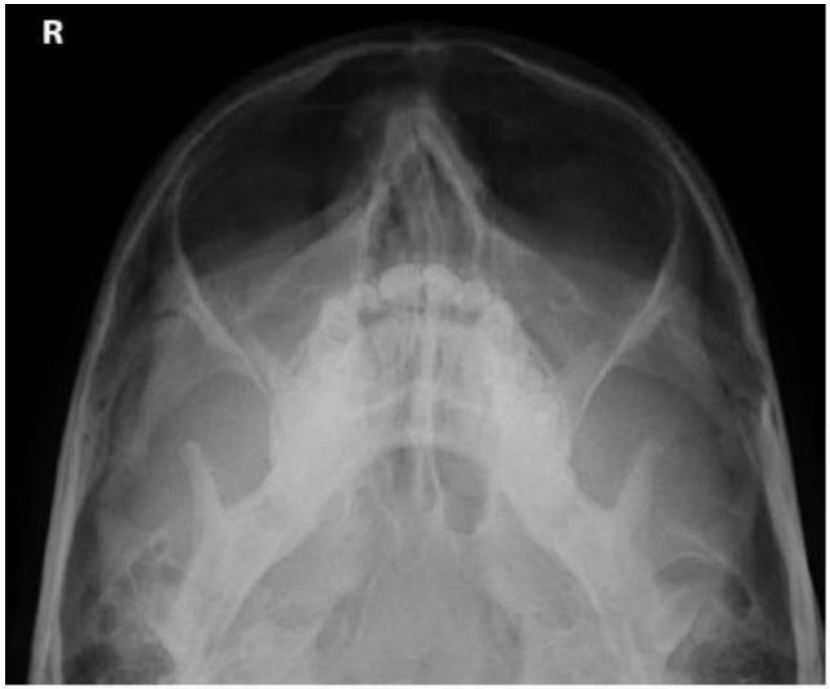

Fig. 8.30b Occipito-mental 30° caudal radiograph.

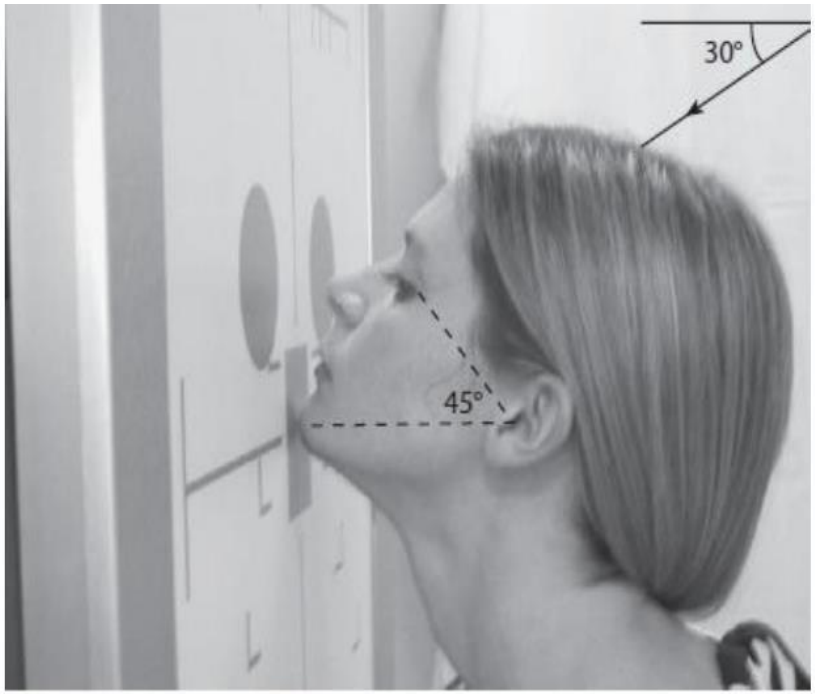

Fig. 8.30a Patient positioning.

Occipito-mental 30° caudal

- Essential image characteristics
- The orbital floors will be clearly visible through the maxillary sinuses and the lower orbital margin should be clearly demonstrated. ستكون الطوابق المدارية مرئية بوضوح من خلال الجيوب الفكية ويجب إظهار الحافة المدارية السفلية بوضوح.
- There should be no rotation. This can be checked by ensuring the distance from the lateral orbital wall to the outer skull margins is equidistant on both sides. يجب ألا يكون هناك تناوب. يمكن التحقق من ذلك عن طريق التأكد من أن المسافة من الجدار المداري الجانبي إلى هوامش الجمجمة الخارجية متساوية البعد على كلا الجانبين.

Lateral (Figs 8.32a, 8.32b)

- In cases of injury this projection should be specifically requested and taken using a horizontal beam. The patient may be positioned erect or supine. في حالات الإصابة، يجب طلب هذا الإسقاط على وجه التحديد وأخذه باستخدام شعاع أفقي. قد يتم وضع المريض منتصبا أو مستلقيا.
- Position of patient and image receptor
- Erect
- The patient sits facing the vertical Bucky/receptor. The head is rotated such that the side under examination is in contact with the Bucky/receptor. يجلس المريض في مواجهة مستقبل بوكي/المستقبل العمودي. يتم تدوير الرأس بحيث يكون الجانب قيد الفحص على اتصال مع مستقبل بوكي.
- The arm on the same side is extended comfortably by the trunk whilst the other arm may be used to grip the Bucky/ receptor for stability. يتم تمديد الذراع الموجودة على نفس الجانب بشكل مريح عبر الجذع بينما يمكن استخدام الذراع الأخرى للقبض على مستقبل بوكي/ لتحقيق الاستقرار.
- The Bucky/receptor height is altered such that its centre is

  2.5 cm inferior to the outer canthus of the eye. يتم تغيير ارتفاع الباكي/المستقبل بحيث يكون مركزه أقل بـ 2.5 سم من الكانثوس الخارجي للعين.

Lateral

- Supine
- The patient lies on the trolley with their arms extended by the sides and the median sagittal plane vertical to the trolley top يستلقي المريض على العربة مع تمديد ذراعيه من الجانبين والمستوى السهمي المتوسط عموديًا على قمة العربة.
- CR cassette is supported vertically against the side under examination so that the centre of the receptor is 2.5 cm inferior to the outer canthus of the eye.In either case the median sagittal plane is brought parallel to the Bucky/receptor by ensuring that the interorbital line is at right-angles to the Bucky/receptor. يتم دعم الكاسيت عموديًا على الجانب قيد الفحص بحيث يكون مركز المستقبل أقل بمقدار 2.5 سم من القناة الخارجية للعين. وفي كلتا الحالتين، يتم إحضار المستوى السهمي المتوسط بالتوازي مع بوكي/المستقبل من خلال التأكد من أن الخط بين الحجاجي يقع في الزوايا اليمنى لباكي/المستقبل.
- Direction and location of the X-ray beam
- The collimated horizontal beam is centred to a point 2.5 cm inferior to the outer canthus of the eye.
- يتمركز الشعاع الأفقي المتوازي في نقطة تقع على مسافة 2.5 سم أدنى من القناة الخارجية للعين.

Lateral

- Essential image characteristics (Fig. 8.32c)
- The image should contain all of the facial bones sinuses,including the frontal sinus. يجب أن تحتوي الصورة على جميع الجيوب الأنفية لعظام الوجه، بما في ذلك الجيب الجبهي.
- A true lateral will have been obtained if the lateral portions of the floor of the anterior cranial fossa are superimposed. سيتم الحصول على الجانب الجانبي الحقيقي إذا تم تركيب الأجزاء الجانبية من أرضية الحفرة القحفية الأمامية.

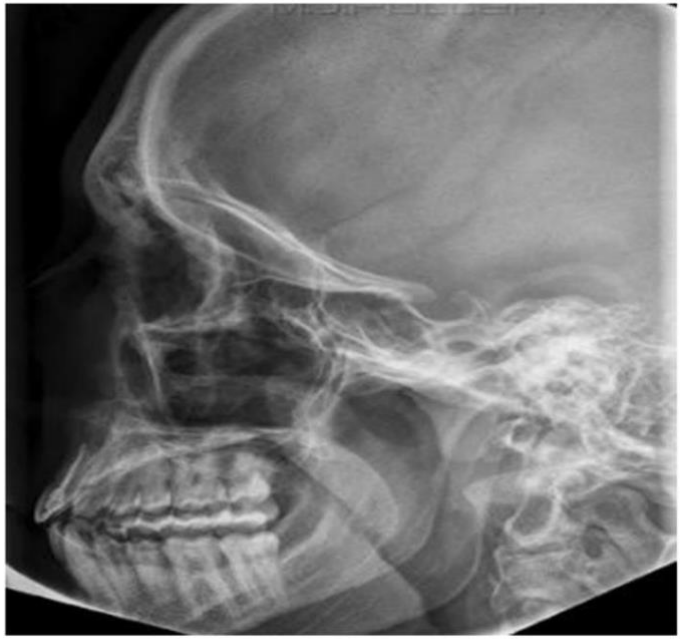

Fig. 8.32c.Lateral radiograph



Fig. 8.32a Patient positioning, erect.



Fig. 8.32b Patient positioning, supine.

Zygomatic arches – infero superior (Figs 8.33a, 8.33b)

- It is often referred to as the ‘jug handle’ projection as the whole length of the zygomatic arch is demonstrated in profile against the side of the skull and facial bones. يُشار إليه غالبًا باسم بروز "مقبض الإبريق" حيث يظهر الطول الكامل للقوس الوجني في الجانب الجانبي من الجمجمة وعظام الوجه.
- Position of patient and image receptor
- The patient lies supine with one or two pillows under the shoulders to allow the neck to be fully extended. يستلقي المريض على ظهره مع وضع وسادة أو اثنتين تحت الكتفين للسماح بتمديد الرقبة بالكامل.
- An 18 × 24 cm CR cassette is placed against the vertex of the skull such that its long axis is parallel with the axial plane of the body. It should be supported in this position with foam pads and sandbags. يتم وضع شريط مقاس 18 × 24 سم على قمة الجمجمة بحيث يكون محورها الطويل موازيًا للمستوى المحوري للجسم. وينبغي دعمه في هذا الوضع باستخدام وسادات رغوية وأكياس رمل.
- The flexion of the neck is now adjusted to bring the long axis of the zygomatic arch parallel to the CR cassette..تم الآن ضبط ثني الرقبة لجعل المحور الطويل للقوس الوجني موازيًا للكاسيت
- The head in now tilted 5–10° away from the side under examination. This allows the zygomatic arch under examination to be projected on to the image without superimposition of the skull vault or facial bones. يميل الرأس الآن بمقدار 5-10 درجات بعيدًا عن الجانب الذي يتم فحصه. وهذا يسمح بعرض القوس الوجني قيد الفحص على الصورة دون تركيب قبو الجمجمة أو عظام الوجه.

Direction and location of the X-ray beam

- The central ray should be perpendicular to the CR cassette and long axis of the zygomatic arch..يجب أن يكون الشعاع المركزي متعامدًا مع الكاسيت والمحور الطويل للقوس الوجني
- A centring point should be located such that the central ray passes through the space between the midpoint of the zygomatic arch and the lateral border of the facial bones. يجب تحديد موقع نقطة المركز بحيث يمر الشعاع المركزي عبر المساحة الواقعة بين نقطة منتصف القوس الوجني والحافة الجانبية لعظام الوجه.
- Close collimation should be applied to reduce scatter and to avoid irradiating the eyes..يجب تطبيق ميزاء قريب لتقليل التشتت وتجنب إشعاع العينين

- Essential image characteristics (Fig. 8.33c)
- The whole length of the zygomatic arch should be demonstrated clear of the cranium..يجب إظهار الطول الكامل للقوس الوجني بعيدًا عن الجمجمة
- If this has not been achieved it may be necessary to repeat the examination and alter the degree of head tilt to try and bring the zygomatic arch clear of the skull.
لم يتم تحقيق ذلك، قد يكون من الضروري تكرار الفحص وتغيير درجة ميل الرأس لمحاولة إخراج القوس الوجني من الجمجمة.

Zygomatic arches – infero superior



Fig. 8.33a Supine positioning for infero-superior zygomatic arch.



Fig. 8.33c Zygomatic arch demonstrating double fracture.

Orbits – occipito-mental (modified) (Fig. 8.34a)

- This is a frequently undertaken projection used to assess injuries to the orbital region (e.g. fracture of the orbital floor) and to exclude the presence of metallic foreign bodies in the eyes prior to MRI investigations. هذا إسقاط يتم إجراؤه بشكل متكرر ويستخدم لتقييم إصابات المنطقة المدارية (مثل كسر أرضية الحجاج) ولاستبعاد وجود أجسام معدنية غريبة في العيون قبل تحقيقات التصوير بالرنين المغناطيسي.
- Position of patient and image receptor
- The projection is best performed with the patient seated facing vertical Bucky. من الأفضل إجراء عملية الإسقاط عندما يكون المريض جالسًا في مواجهة بوكي عموديًا.
- The patient's nose and chin are placed in contact with the midline of the cassette holder and then the head is adjusted to bring the orbito-meatal baseline to a 35°angle to the image receptor. يتم وضع أنف المريض وذقنه على اتصال بالخط الأوسط لحامل الكاسيت ثم يتم ضبط الرأس لجعل خط الأساس المداري اللحمي بزاوية 35 درجة لمستقبل الصورة.
- The horizontal central line of the vertical Bucky/receptor should be at the level of the midpoint of the orbits..ينبغي أن يكون الخط المركزي الأفقي للمستقبل/بوكي العمودي عند مستوى منتصف المدارات
- Ensure the median sagittal plane is at right-angles to the Bucky/receptor by checking the outer canthi of the eyes and the EAMs are equidistant from the image receptor. تأكد من أن المستوى السهمي المتوسط في زوايا قائمة بالنسبة إلى باك / المستقبل عن طريق التحقق من العلبة الخارجية للعينين وعلى مسافة متساوية من مستقبل الصورة.

Direction and location of the X-ray beam

- The central ray will be perpendicular to the cassette holder . سيكون الشعاع المركزي متعامدًا مع حامل الكاسيت.
- To check the beam is centered properly the crosslines on theBucky/receptor should coincide with the midline at the level of the mid-orbital region. تحقق من أن الشعاع متمركز بشكل صحيح، ويجب أن تتطابق الخطوط المتقاطعة على بوكي/المستقبل مع خط الوسط عند مستوى المنطقة المدارية المتوسطة.



Fig. 8.34a Patient positioning.



Fig. 8.34c Radiograph of orbits.

Nasal bones – lateral (Figs 8.35a, 8.35b)

- Position of patient and image receptor
- • The patient sits facing an 18 × 24 cm CR cassettesupported in the cassette stand of a vertical Bucky. يجلس المريض في مواجهة شريط مقاس 18 × 24 سم مدعوم في حامل الكاسيت عموديًا.
- • The head turned so the median sagittal plane is parallel with the image receptor يتم تدوير الرأس بحيث يكون المستوى السهمي المتوسط موازيًا لمستقبل الصورة
- and the interpupillary line is perpendicular to the imagereceptor. ويكون الخط بين الحدقتين متعامدًا مع مستقبل الصورة.
- • The nose should be roughly coincident with the centre ofthe image receptor. يجب أن يكون الأنف يتزامن تقريبا مع وسط مستقبلات الصورة.
- Direction and location of the X-ray beam
- • A horizontal central ray is directed through the centre ofthe nasal bones and collimated to include the nose.

يتم توجيه الأشعة السينية المركزية الأفقية من خلال مركز عظام الأنف وموازاتها لتشمل الأنف.

Nasal bones – lateral (Figs 8.35a, 8.35b)



Fig. 8.35a Patient positioning.



Fig. 8.35b Lateral radiograph of the nose.

By:Muhammad Jabbar Hussain