Radiographic Techniques

Mandible PA and oblique projection, shown structure, main finding Lec 5



BY AHMED JASEM ABASS
MSC of Medical Imaging

Mandible – lateral 30° cranial (Figs 8.36a, 8.36b)

- Dependent on patient presentation this can be undertaken using either of the two different techniques described below. اعتمادًا على عرض المريض، يمكن إجراء ذلك باستخدام أي من التقنيتين المختلفتين الموضحتين أدناه.
- Position of patient and image receptor Position 1 موقف المريض ومستقبل الصورة الموقف 1
- The patient lies in the supine position and the trunk is rotated slightly and then supported with pads to allow the side of the face being examined to come in to contact with CR cassette, which is supported by the use of a thin wedge foam pad. قليلاً ثم يتم دعمها بوسادات للسماح لجانب الوجه الذي يتم فحصه بالتلامس مع الكاسيت، والذي يتم دعمه باستخدام وسادة إسفنجية رفيعة.
- The median sagittal plane should be parallel with the CR cassette and the interpupillary line perpendicular to the CR cassette. يجب أن يكون المستوى السهمي المتوسط متوازيًا مع الكاسيت والخط بين الحدقتين المتعامدين مع الكاسيت.
- The neck may be flexed slightly to clear the mandible from the spine..قد يتم ثني الرقبة قليلاً لإخراج الفك السفلي من العمود الفقري
- The CR cassette and head can now be adjusted and supported so theabove positioned is maintained and it is comfortable for the patient. يمكن الآن تعديل كاسيت ورأس السجل التجاري ودعمهما بحيث يتم الحفاظ على الوضع أعلاه ويكون مريحًا للمريض.
- The lower border of the cassette positioned 2 cm below the lowerborder of the mandible.

الحد السفلي للكاسيت يقع أسفل الحد السفلي للفك السفلي بمقدار 2 سم.

Mandible – lateral 30° cranial (Figs 8.36a, 8.36b)

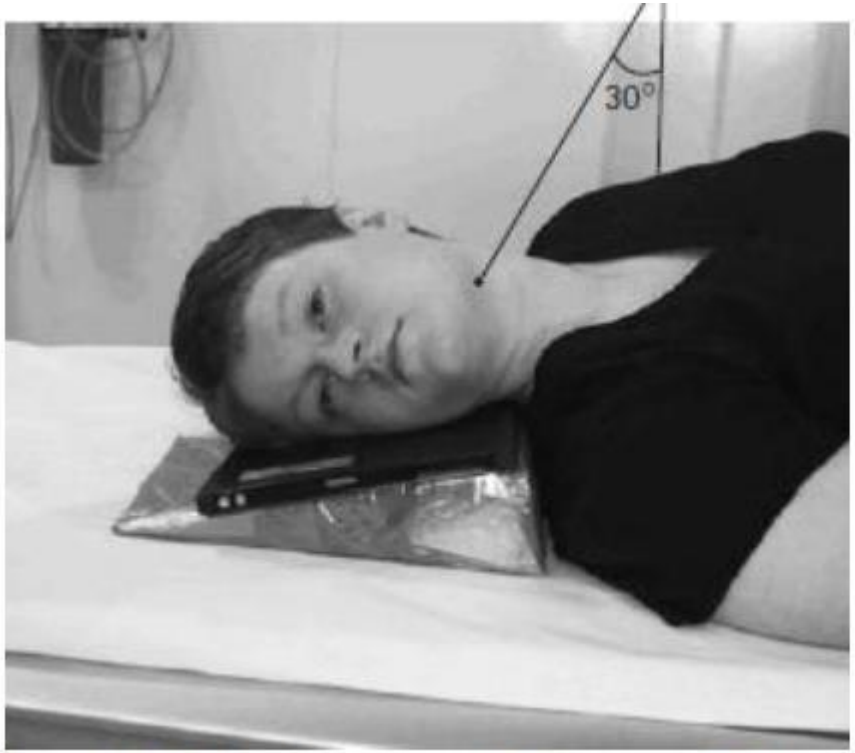

Fig. 8.36a Positioning with the patient's head on the side.

Mandible – lateral 30° cranial (Figs 8.36a, 8.36b)

- Position 2
- The projection may also be performed with a horizontal beam in trauma cases when the patient cannot be moved. ويمكن أيضًا إجراء عملية الإسقاط باستخدام عارضة أفقية في حالات الصدمات عندما لا يمكن تحريك المريض.
- In this case the patient will be supine with the median sagittal plane at right angles to the tabletop. The CR cassette is supported vertically against the side under examination. في هذه الحالة سيكون المريض مستلقًا مع المستوى السهمي المتوسط في زوايا قائمة على سطح الطاولة. يتم دعم الكاسيت عموديًا على الجانب قيد الفحص.
- Direction and location of the X-ray beam
- The central ray is angled 30° cranially to the receptor and is centred to the angle of the mandible remote from the receptor. يكون الشعاع المركزي بزاوية 30 درجة في الجمجمة بالنسبة للمستقبل ويتمركز في زاوية الفك السفلي البعيدة عن المستقبل.
- Collimate to include the whole of the mandible and temporo-mandibular joint (TMJ). تتضافر لتشمل كامل مفصل الفك السفلي والمفصل الصدغي الفكي السفلي

Mandible – lateral 30° cranial (Figs 8.36a, 8.36b)



Fig. 8.36c Radiograph of 30° oblique mandible.



Fig. 8.36b Positioning with the patient supine.

Mandible – lateral 30° cranial (Figs 8.36a, 8.36b)

- Common faults and solutions
- Superimposition of the mandibular bodies will result if the angle applied to the tube is less than 30° or the centring point is too high. سيحدث تراكب أجسام الفك السفلي إذا كانت الزاوية المطبقة على الأنبوب أقل من 30 درجة أو كانت نقطة المركز مرتفعة جدًا.
- If the shoulder is obscuring the region of interest in the horizontal beam projection, if the patient's condition will allow, tilt the head toward the side under examination. الكتف يحجب المنطقة محل الاهتمام في إسقاط الشعاع الأفقي، إذا كانت حالة المريض تسمح بذلك، قم بإمالة الرأس نحو الجانب الذي يتم فحصه.

Mandible – postero-anterior (Figs 8.37a, 8.37b)

- Position of patient and image receptor
- The patient sits erect facing the vertical Bucky/receptor (in the case of trauma the projection may be taken antero-posterior). يجلس المريض منتصبًا في مواجهة مستقبل بوكي/المستقبل العمودي (في حالة الصدمة، يمكن أخذ الإسقاط للأمام والخلف).
- The patient's median sagittal plane should be coincident with the midline of the Bucky/receptor and the head is then adjusted to bring the orbito-meatal baseline perpendicular to the Bucky/receptor. يجب أن يكون المستوى السهمي المتوسط للمريض متطابقًا مع الخط الأوسط لمستقبل بوكي/المستقبل، ثم يتم ضبط الرأس لجعل خط الأساس المداري اللحمي متعامدًا مع بوكي/المستقبل.
- The median sagittal plane should be perpendicular to the receptor. Check the EAMs are equidistant from the Bucky/ receptor. يجب أن يكون المستوى السهمي المتوسط متعامدًا مع المستقبل. تحقق من أنها على مسافة متساوية من بوكي/المستقبل.
- An 18 × 24 cm CR cassette, if used, should be placed longitudinally in the Bucky, it is centred at the level of the angles of the mandible. يجب وضع كاسيت مقاس 18 × 24 سم، في حالة استخدامه، بشكل طولي في الباكي، بحيث يتم توسيطه عند مستوى زوايا الفك السفلي.
- Direction and location of the X-ray beam
- The collimated central ray is directed perpendicular to the receptor and centred in the midline at the levels of the angles of the mandible. يتم توجيه الشعاع المركزي الموازي بشكل عمودي على المستقبل ويتمركز في خط الوسط عند مستويات زوايا الفك السفلي.

Mandible – postero-anterior (Figs 8.37a, 8.37b)

- Essential image characteristics
- The whole of the mandible from the lower portions of the TMJs to the symphysis menti should be included in the image.
- There should be no rotation evident. ينبغي تضمين كامل الفك السفلي من الأجزاء السفلية من المفصل الفكي الصدغي إلى الارتفاق العقلي في الصورة. لا ينبغي أن يكون هناك دوران واضح.



Fig. 8.37a PA patient positioning – erect.



Fig. 8.37c Radiograph of PA mandible.

Mandible – postero-anterior oblique (Figs 8.38a, 8.38b)

- This projection demonstrates the region of the symphysis menti and body of the mandible..يوضح هذا الإسقاط منطقة الارتفاق العقلي وجسم الفك السفلي
- Position of patient and image receptor
- The patient sits facing the vertical Bucky/receptor or, in the case of trauma the projection may be supine on a trolley giving an antero- posterior projection. يجلس المريض في مواجهة مستقبل بوكي/المستقبل الرأسي، أو في حالة الصدمة، قد يكون الإسقاط مستلقًا على عربة مما يعطي إسقاطًا أماميًا خلفيًا.
- The patient's median sagittal plane should be coincident with the midline of the Bucky/receptor and the head is then adjusted to bringthe orbito-meatal baseline perpendicular to the receptor. يجب أن يكون المستوى السهمي المتوسط للمريض متطابقًا مع الخط الأوسط للمستقبل/بوكي، ثم يتم ضبط الرأس لجعل خط الأساس المداري اللحمي متعامدًا مع المستقبل.
- From a position with the median sagittal plane perpendicular to thereceptor, the head is rotated 20° to either side so the cervical vertebra will be projected clear of the symphysis menti.من موضع يكون فيه المستوى السهمي المتوسط متعامدًا مع المستقبل، يتم تدوير الرأس بمقدار 20 درجة إلى أي من الجانبين بحيث يتم إسقاط الفقرة العنقية بوضوح من الارتفاق الذهني.
- The head is now repositioned so the region of the symphysis mentiis coincident with the middle of the receptor. تم الآن إعادة وضع الرأس بحيث تتوافق منطقة الارتفاق العقلي مع منتصف المستقبل.
- • An 18 × 24 cm CR cassette, if used, should be placedlongitudinally in the• يجب وضع شريط مقاس 18 × 24 سم، في حالة استخدامه، بشكل طولي في
- Bucky/cassette holder, is centred at the level of the angles of the mandible. حامل بوكي/ كاسيت، يتمركز عند مستوى زوايا الفك السفلي.

Mandible – postero-anterior oblique (Figs 8.38a, 8.38b)

- Direction and location of the X-ray beam
- The collimated central ray is directed perpendicular to the receptor and centred 5 cm from the midline, away from the side being examined at the level of the angle of the mandible
- يتم توجيه الشعاع المركزي الموازي بشكل عمودي على المستقبل ويتمركز على بعد 5 سم من خط الوسط، بعيدًا عن الجانب الذي يتم فحصه عند مستوى زاوية الفك السفلي.

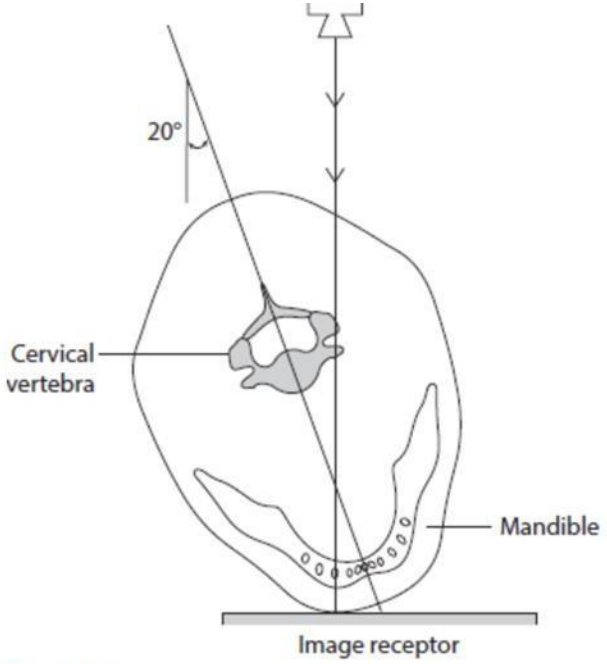

Fig. 8.38b Diagram of anterior oblique projection showing rational for projection.



Fig. 8.38a Patient positioning.

Mandible – postero-anterior oblique (Figs 8.38a, 8.38b)

- Essential image characteristics (Fig. 8.38c)
- The symphysis menti should be demonstrated without anysuperimposition of the cervical vertebra..يجب إظهار الارتفاق العقلي دون أي تركيب للفقرة العنقية

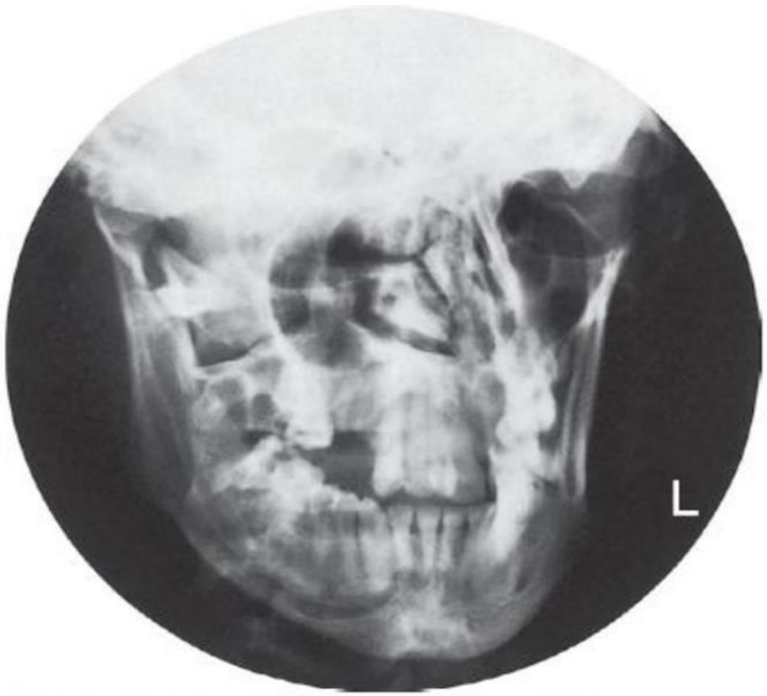

Fig. 8.38c Radiograph of anterior oblique mandible.

Temporo-mandibular joints – lateral 25° caudal (Figs 8.39a, 8.39b)

- It is usual to examine both TMJs. For each side, a projection is obtained with the mouth open as far as possible and then another projection with the mouth closed. من المعتاد فحص كلا المفصلين الصدغي الفكي. يتم الحصول على بروز لكل جانب والفم مفتوح قدر الإمكان ثم بروز آخر والفم مغلق.
- Position of patient and image receptor
- The patient sits facing the vertical Bucky/skull unit/cassette holder or lies prone on the Bucky table. In either case the head is rotated to bring the side of the head under examination in contact with the table/Bucky face. The shoulders may also be rotated slightly to help the patient achieve this position. يجلس المريض في مواجهة حامل الكاسيت/وحدة الجمجمة/باكي العمودي أو يستلقي على طاولة بوكي. في كلتا الحالتين، يتم تدوير الرأس لجعل جانب الرأس قيد الفحص ملامسًا للطاولة/وجه بوكي. ويمكن أيضًا تدوير الكتفين قليلاً لمساعدة المريض على تحقيق هذا الوضع.
- The head and Bucky/CR cassette holder level is adjusted so the centre crosslines are positioned to coincide with a point 1 cm along the orbito-meatal baseline anterior to the EAM. يتم ضبط مستوى حامل الرأس وبوكي/ الكاسيت بحيث يتم وضع الخطوط المتقاطعة المركزية لتتوافق مع نقطة 1 سم على طول خط الأساس المداري اللحمي الأمامي لـ .
- The median sagittal plane is brought parallel to the receptor by ensuring the interpupillary line is at right-angles to the tabletop and the nasion and external occipital protuberance are equidistant from it. يتم جعل المستوى السهمي المتوسط موازيًا للمستقبل من خلال التأكد من أن الخط بين الحدقتين في زوايا قائمة على سطح الطاولة وأن الأنف والنتوء القذالي الخارجي على مسافة متساوية منه
- A CR cassette, if used, is placed longitudinally in the cassette holder such that two exposures can be made without superimposition of the images. يتم وضع الكاسيت، في حالة استخدامه، طوليًا في حامل الكاسيت بحيث يمكن عمل تعريضين ضوئيين دون تركيب الصور.

Temporo-mandibular joints – lateral 25° caudal (Figs 8.39a, 8.39b)



Fig. 8.39a Patient positioning.

Radiological considerations (Figs 8.39c,8.39d)

- TMJ projections are useful in assessing joint dysfunction, by demonstrating erosive and degenerative changes. تعتبر توقعات المفصل الصدغي الفكي مفيدة في تقييم خلل المفاصل، من خلال إظهار التغيرات التآكلية والتنكسية.
- Open and closed mouth projections can be very helpful in assessing whether normal anterior gliding movement of the mandibular condyle occurs on jaw opening. يمكن أن تكون بروزات الفم المفتوحة والمغلقة مفيدة جدًا في تقييم ما إذا كانت حركة الانزلاق الأمامية الطبيعية للقمة الفك السفلي تحدث عند فتح الفك.
- MRI give greater accuracy as it also demonstrates the articular cartilages and fibrocartilage discs, and how they behave during joint movement. يعطي التصوير بالرنين المغناطيسي دقة أكبر لأنه يوضح أيضًا الغضاريف المفصلية والأقراص الغضروفية الليفية وكيفية تصرفها أثناء حركة المفصل.

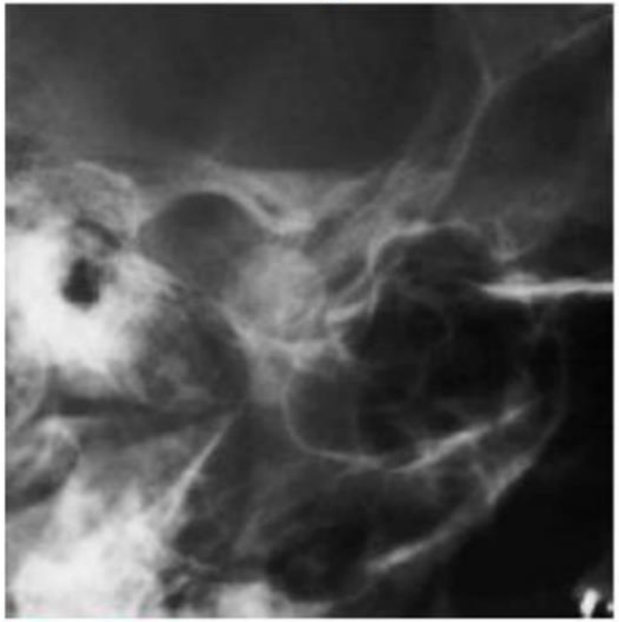

Fig. 8.39c Radiograph with the mouth open.

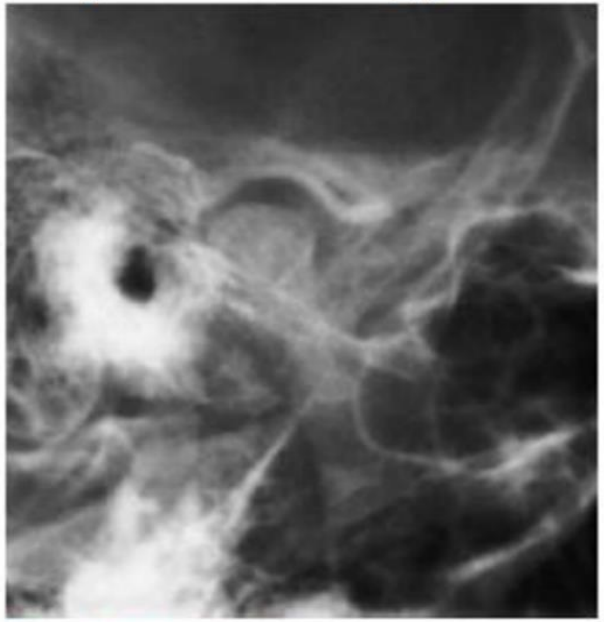

Fig. 8.39d Radiograph with the mouth closed.

Temporomandibular Joint (TMJ) XRAY –AP AXIAL

- Taking TMJ Temporomandibular joints axial projection if patient has possible fracture do not attempt to open mouth. أخذ المفصل الفكي الصدغي الفكي الصدغي إسقاطًا محوريًا إذا كان المريض يعاني من كسر محتمل فلا تحاول فتح الفم.
- Patient Position and Part Position:
- Remove all objects from head and neck like metallic and plastics,Patient position when taking TMJ joint is ERECT or SUPINE. قم بإزالة جميع الأشياء من الرأس والرقبة مثل المعدن والبلاستيك، ويكون وضع المريض عند أخذ المفصل الفكي الصدغي منتصبًا أو مستلقيًا.
- Posterior part of the skull is rested on table or bucky. orbitomeatal Line (OML) is perpendicular to image receptor or Bucky, when patient conditions allows, these projections are taken open and close mouth for comparison on some departments Protocol يتم وضع الجزء الخلفي من الجمجمة على طاولة أو على شكل بوكي. يكون الخط المداري اللحمي متعامداً مع مستقبل الصورة أو بوكي، عندما تسمح ظروف المريض بذلك، يتم أخذ هذه الإسقاطات بفتح وإغلاق الفم للمقارنة في بعض الأقسام
- Central Ray and Collimation:
- Central ray is 35° caudad from OMLالشعاع المركزي هو 35 درجة ذيل من.
- Patient with no rotation indicates: Condyloid process is shown symmetrical, lateral to the cervical spine.

يشير المريض الذي لا يوجد لديه دوران إلى ما يلي: تظهر النتوء اللقمي متناظرًا وجانبيًا للعمود الفقري العنقي.

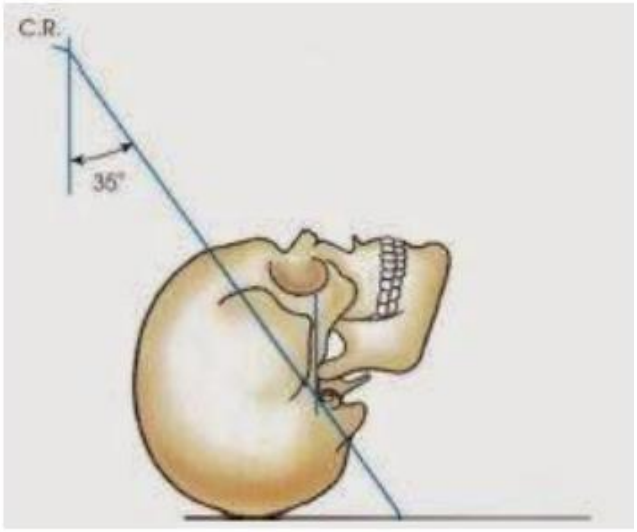

AP AXIAL TMJ (Closed Mouth Position)



AP Axial Projection (Closed Mouth)



AP Axial Projection (Closed Mouth)

By:Muhammad Jabbar Hussain

Thank You Best Wishes For All