# Radiographic Techniques

## Lec 7 Paranasal sinuses




BY AHMED
JASEM ABASS
MSC of Medical Imaging

# Paranasal sinuses

- Acute sinusitis may manifest radiologically as fluid levels in the maxillary sinus. Chronic sinusitis disease requires more comprehensive imaging by CT and/or MRI. Some radiology departments will no longer perform plain sinus radiographs.
- قد يظهر التهاب الجيوب الأنفية الحاد إشعاعيًا على شكل مستويات السوائل في الجيب الفكي العلوي. يتطلب مرض التهاب الجيوب الأنفية المزمن تصويرًا أكثر شمولاً بواسطة التصوير المقطعي و/أو التصوير بالرنين المغناطيسي. لن تقوم بعض أقسام الأشعة بإجراء صور شعاعية للجيوب الأنفية البسيطة.

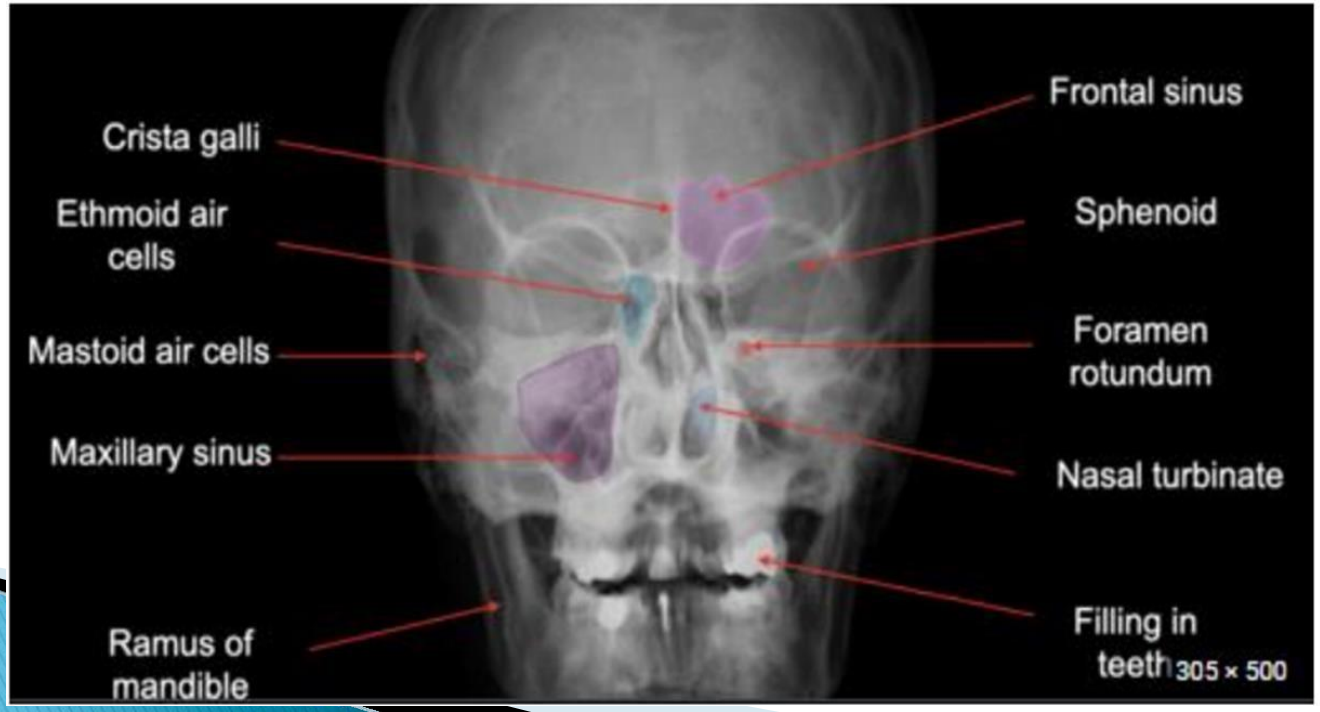

# Occipito-mental (Figs 8. 8.40b)

- This projection is designed to project the petrous part of the temporal bone below the floor of the maxillary sinuses so that fluid levels or pathological changes in the lower part of the sinuses can be clearly visualized. تم تصميم هذا الإسقاط لإسقاط الجزء الصخري من العظم الصدغي أسفل أرضية الجيوب الفكية بحيث يمكن رؤية مستويات السوائل أو التغيرات المرضية في الجزء السفلي من الجيوب الأنفية بوضوح.

# Position of patient and image receptor

- The projection is best performed with the patient seated facing the vertical Bucky/receptor. من الأفضل إجراء عملية الإسقاط عندما يكون المريض جالسًا في مواجهة الوضع الرأسي/المستقبل.
- The patient's nose and chin are placed in contact with the midline of the receptor and then the head is adjusted to bring the orbito-meatal baseline to a45° angle to the Bucky/ receptor يتم وضع أنف المريض وذقنه على اتصال مع الخط الأوسط للمستقبل ثم يتم ضبط الرأس لجعل خط الأساس الحجاجي اللحمي يصل إلى زاوية 45 درجة إلى بوكي/المستقبل.
- The horizontal central line of the Bucky/receptor should be at the level of the lower orbital margins. يجب أن يكون الخط المركزي الأفقي للباكي/المستقبل على مستوى الهوامش المدارية السفلية.
- The median sagittal plane is at right-angles to the Bucky/ receptor by checking the outer canthi of the eyes and the EAMs are equidistant يقع المستوى السهمي المتوسط في زوايا قائمة بالنسبة لمستقبل بوكي/ عن طريق التحقق من العلبة الخارجية للعينين وتكون على مسافة متساوية.
- The patient should open their mouth as wide as possible prior to exposure. This will allow the posterior part of the sphenoid sinuses to be projected through the mouth. يجب على المريض فتح فمه على أوسع نطاق ممكن قبل التعرض. سيسمح ذلك بإخراج الجزء الخلفي من الجيوب الوتدية من خلال الفم.

- Direction and location of the X-ray beam
- The collimated horizontal beam should be centered to the Bucky/receptor before positioning is undertaken. يجب أن يتم توسيط الشعاع الأفقي المتوازي على بوكي/المستقبل قبل تحديد الموقع.
- To check the beam is centered properly the crosslines on the Bucky/receptor should coincide with the patient's anterior nasal spine. للتحقق من تمركز الشعاع بشكل صحيح، يجب أن تتطابق الخطوط المتقاطعة على بوكي/المستقبل مع العمود الفقري الأنفي الأمامي للمريض
- Collimate to include all of the sinuses..تتضافر لتشمل جميع الجيوب الأنفية
- Essential image characteristics (Fig. 8.40c)
- The petrous ridges must appear below the floors of the maxillary sinuses..يجب أن تظهر الحواف الصخرية أسفل أرضيات الجيوب الفكية
- There should be no rotation. This can be checked by ensuring the distance from the lateral orbital wall to the outer skull margins is equidistant on both sides. يجب ألا يكون هناك تناوب. يمكن التحقق من ذلك عن طريق التأكد من أن المسافة من الجدار المداري الجانبي إلى هوامش الجمجمة الخارجية متساوية البعد على كلا الجانبين.

# Occipito-mental

- Common faults and solutions الأخطاء الشائعة والحلول
- Petrous ridges appearing over the inferior part of the maxillary sinuses. In this case several things may have occurred: the orbito-meatal baseline wasnot positioned at 45° to the film; a 5–10° caudal angulation may be applied to the tube to compensate. تظهر نتوءات صخرية فوق الجزء السفلي من الجيوب الفكية. في هذه الحالة ربما حدثت عدة أشياء: لم يتم وضع خط الأساس المداري اللحمي عند 45 درجة للفيلم؛ يمكن تطبيق زاوية ذيلية قدرها 5-10 درجات على الأنبوب للتعويض.
- • Always check the baseline angle immediately before exposure..تحقق دائمًا من زاوية خط الأساس قبل التعرض مباشرة

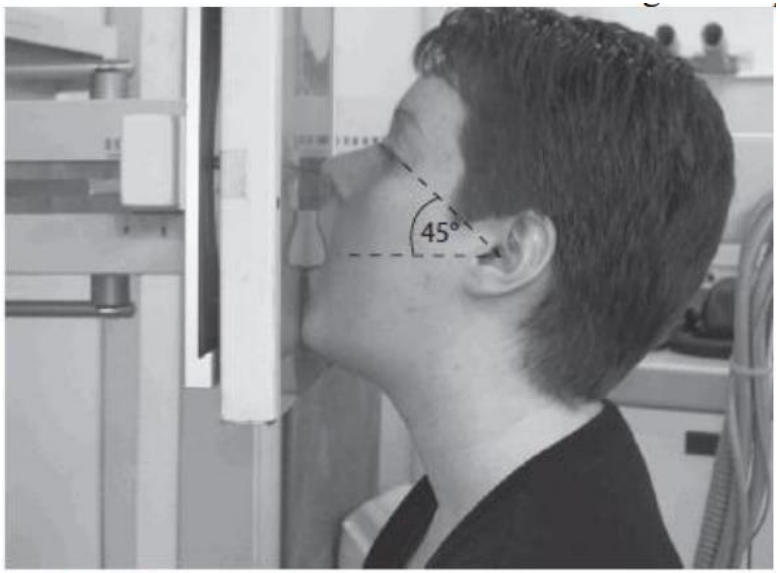


Fig. 8.40b Patient positioning.

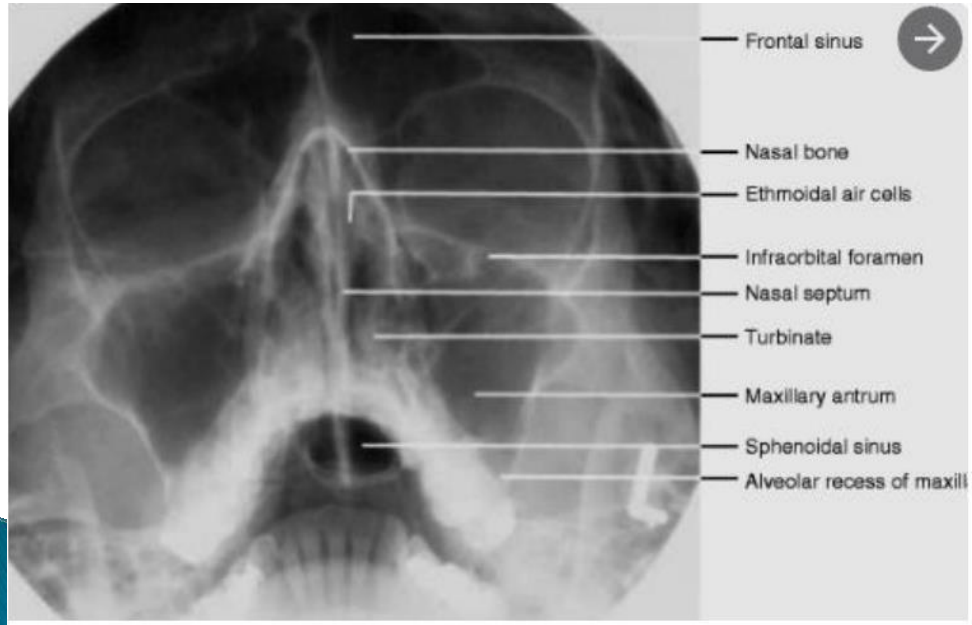





Fig. 8.40c OM radiograph with the mouth open.

# Occipito-frontal(Fig. 8.41a)

- This projection is used to demonstrate the frontal and ethmoid sinuses. يُستخدم هذا الإسقاط لإظهار الجيوب الأمامية والغربالية.
- Position of patient and image receptor
- The patient is seated facing the vertical Bucky/skull unit cassette holder so the median sagittal plane is coincidentwith the midline of the Bucky and is also perpendicular to it. يجلس المريض في مواجهة حامل كاسيت وحدة الباكي/الجمجمة العمودي بحيث يتطابق المستوى السهمي المتوسط مع خط الوسط للباكي ويكون أيضًا متعامدًا عليه.
- The head is positioned so that orbito-meatal baseline is raised 15° to the horizontal. يتم وضع الرأس بحيث يتم رفع خط الأساس المداري المعدني بمقدار 15 درجة إلى المستوى الأفقي.
- Ensure the nasion is positioned in the centre of the Bucky تأكد من وضع الأنف في وسط بوكي.
- An 18 × 24 cm cassette, if used, is placed longitudinally inthe Bucky tray, with the image receptor height adjusted so that its centre coincides with the nasion. يتم وضع شريط مقاس 18 × 24 سم، في حالة استخدامه، طوليًا في صينية بوكي، مع ضبط ارتفاع مستقبل الصورة بحيث يتطابق مركزه مع الأنف.

# Direction and location of the X-ray beam

- The central ray is directed perpendicular to the vertical Bucky along the median sagittal plane so the beam exits at the nasion. يتم توجيه الشعاع المركزي بشكل عمودي على بوكي العمودي على طول المستوى السهمي المتوسط بحيث يخرج الشعاع عند الأنف.
- A collimation field should be set to include theethmoidal and frontal sinuses..يجب ضبط حقل الموازاة ليشمل الجيوب الغربالية والأمامية
- The size of the frontal sinuses can vary from one individual to another..يمكن أن يختلف حجم الجيوب الأنفية الأمامية من فرد إلى آخر

- Essential image characteristics (Fig. 8.41b)
- All the relevant sinuses should be included within the image يجب تضمين كافة الجيوب الأنفية ذات الصلة داخل الصورة.
- It is important to ensure the skull is not rotated. This can be assessed by measuring the distance from a point in the midline of the skull to thelateral orbital margins. If this is the same on both sides of the skull then it is not rotated. من المهم التأكد من عدم تدوير الجمجمة. ويمكن تقييم ذلك عن طريق قياس المسافة من نقطة في الخط الأوسط للجمجمة إلى الهوامش المدارية الجانبية. إذا كان هذا هو نفسه على جانبي الجمجمة، فلا يتم تدويره.




Fig. 8.41a Patient positioning.



Fig. 8.41b Radiograph of OF 15° sinuses caudal.

# Lateral (Figs 8.42a, 8.42c)

- Position of patient and image receptor
- The patient sits facing the vertical Bucky/receptor and the head is then rotated such that the median sagittal plane is parallel to the Bucky/receptor and the interpupillary line is perpendicular to it. يجلس المريض في مواجهة مستقبل بوكي/المستقبل العمودي ثم يتم تدوير الرأس بحيث يكون المستوى السهمي المتوسط موازيًا لمستقبل بوكي/المستقبل ويكون الخط بين الحدقتين متعامدًا عليه.
- The shoulders may be rotated slightly to allow the correct position to be attained and the patient may grip the Bucky forstability. قد يتم تدوير الكتفين قليلاً للسماح بالوصول إلى الوضع الصحيح وقد يمسك المريض بالباكي لتحقيق الاستقرار.
- The head and Bucky heights are adjusted so that the centre ofthe Bucky/receptor is 2.5 cm from the outer canthus of the eye. يتم ضبط ارتفاعات الرأس والباكي بحيث يكون مركز الباكي/المستقبل على بعد 2.5 سم من المحار الخارجي للعين.
- If used, an 18 × 24 cm CR cassette is positioned longitudinally in the erect Bucky such that its lower border is

  2.5 cm below the level of the upper teeth. في حالة الاستخدام، يتم وضع كاسيت مقاس 18 × 24 سم طوليًا في الباكي المنتصب بحيث يكون حده السفلي 2.5 سم تحت مستوى الأسنان العلوية.

- Direction and location of the X-ray beam
- A collimated horizontal central ray should be employed to demonstrate fluid levels. يجب توظيف راي مركزي أفقي موصى بتوضيح مستويات السوائل
- The X-ray tube should have previously been centred to the Bucky/receptor such that the central ray will now be centred to a point 2.5 cm posterior to the outer canthus of the eye. يجب أن يكون أنبوب الأشعة السينية متمركزًا مسبقًا على مستقبل بوكي/بحيث يتم الآن تركيز الشعاع المركزي على نقطة على بعد 2.5 سم خلف المظلة الخارجية للعين
- Essential image characteristics (Fig. 8.42b)
- • A true lateral will have been achieved if the lateral portions of the floors of the anterior cranial fossa are superimposed. • سيتم تحقيق الجانب الجانبي الحقيقي إذا تم تركيب الأجزاء الجانبية من أرضيات الحفرة القحفية الأمامية.
- Common faults and solutions
- This is not an easy position for the patient to maintain. Check the position of all planes immediately prior to the exposure; the patient will have probably moved. هذه ليست وضعية سهلة على المريض الحفاظ عليها. التحقق من موقف جميع الطائرات مباشرة قبل التعرض؛ من المحتمل أن يكون المريض قد تحرك.
- Note
- This projection may also be undertaken with the patient supine with CR cassette supported vertically against the side of the face. A horizontal beam is used يمكن أيضًا إجراء هذا الإسقاط والمريض مستلقٍ مع دعم الشريط عموديًا على جانب الوجه. يتم استخدام شعاع أفقي.

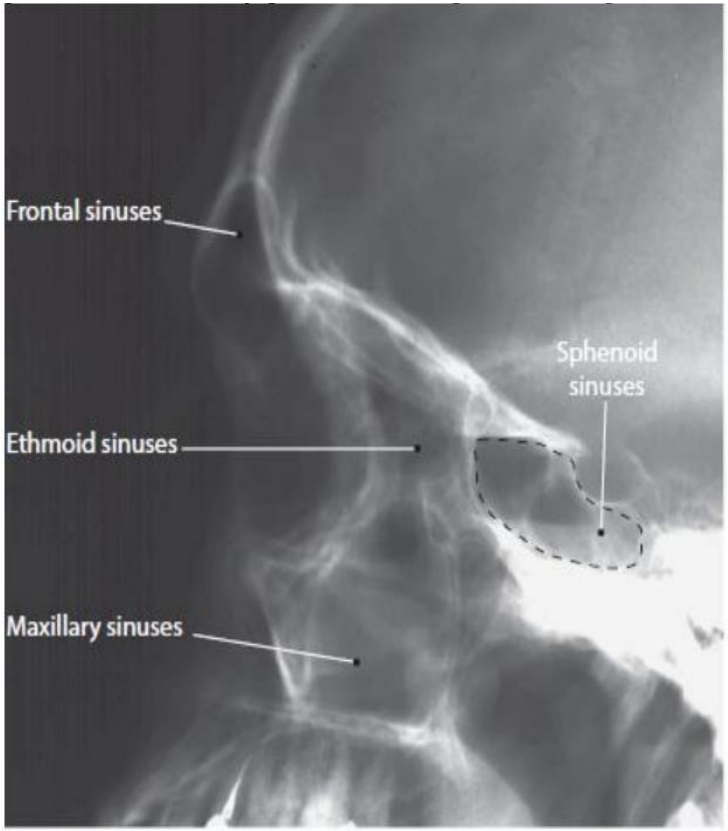


Fig. 8.42b Radiograph of lateral sinuses.



Fig. 8.42c Patient positioning, lateral.

By:Muhammad Jabbar Hussain