Radiographic Techniques

Lec 7 Cervical spine for C3- C7, shown structure



BY AHMED JASEM ABASS
MSC of Medical Imaging

Lateral – flexion and extension (Figs 6.13a, 6.13b)

- These projections may be required, but only at the request of a medical officer, to supplement the basic projections in cases of trauma, e.g. subluxation, or pathology, e.g. rheumatoid arthritis (and often before surgery to assess movement in the neck for insertion of an endotracheal tube). The degree of movement and any change in the relationship of the cervical vertebrae can also be assessed. If an injury is suspected or is being followed up, then an experienced trauma doctor must be present to supervise flexion and extension of the neck. قد تكون هذه الإسقاطات مطلوبة، ولكن فقط بناءً على طلب المسؤول الطبي، لتكملة الإسقاطات الأساسية في حالات الصدمة، على سبيل المثال. خلع جزئي، أو علم الأمراض، على سبيل المثال. التهاب المفاصل الروماتويدي (وغالبًا قبل الجراحة لتقييم الحركة في الرقبة لإدخال أنبوب القصبة الهوائية). كما يمكن تقييم درجة الحركة وأي تغيير في علاقة الفقرات العنقية. في حالة الاشتباه في حدوث إصابة أو قيد المتابعة، فيجب حضور طبيب الصدمات ذي الخبرة للإشراف على ثني وتمديد الرقبة.

Position of patient and image receptor

- The patient is positioned as for the lateral basic or lateral supine projections; however, erect positioning is moreconvenient. يتم وضع المريض كما هو الحال بالنسبة للإسقاطات الجانبية الأساسية أو الجانبية؛ ومع ذلك، تحديد المواقع المنتصب أكثر ملاءمة.
- The patient is asked to flex the neck and to tuck the chin in towards the chest as far as is possible..يُطلب من المريض ثني رقبته وثني ذقنه نحو الصدر قدر الإمكان
- For the second projection, the patient is asked to extend the neck by raising the chin as far as possible. بالنسبة للإسقاط الثاني، يُطلب من المريض تمديد الرقبة عن طريق رفع الذقن إلى أقصى حد ممكن.
- Immobilisation can be facilitated by asking the patient to hold on to a solid object, such as the back of a chair. يمكن تسهيل عملية التثبيت عن طريق مطالبة المريض بالتمسك بجسم صلب، مثل ظهر الكرسي.
- The image receptor is centred to the mid-cervical region and if using a CR cassette this may have to be placed transversely,depending on the degree of movement and the cassette size used. يتمركز مستقبل الصورة في منطقة منتصف عنق الرحم، وفي حالة استخدام شريط، قد يلزم وضعه بشكل عرضي، اعتمادًا على درجة الحركة وحجم الكاسيت المستخدم.
- If imaged supine, the neck can be flexed by placing pads under the neck..إذا تم تصوير الاستلقاء، فيمكن ثني الرقبة عن طريق وضع وسادات تحت الرقبة
- Extension of the neck can be achieved by placing pillows under the patient's shoulders..يمكن تحقيق تمديد الرقبة عن طريق وضع وسائد تحت أكتاف المريض

Lateral – flexion and extension

- Direction and location of the X-ray beam
- The collimated horizontal beam is centred over the mid cervical region (C4)..(4) يتمركز الشعاع الأفقي المتوازي فوق منطقة عنق الرحم الوسطى
- Essential image characteristics (Figs 6.13c)
- The final image should include the entire cervical vertebra, including the atlanto occipital joints, the spinous processes and the soft tissues of the neck. يجب أن تشمل الصورة النهائية الفقرة العنقية بأكملها، بما في ذلك المفاصل القذالية الأطلسية والعمليات الشوكية والأنسجة الرخوة في الرقبة.





Fig. 6.13a and b Patient positioning for flexion and extension projections.



Fig. 6.13c Radiographs showing flexions and extension.

Right and left posterior oblique – erect (Fig. 6.14a)

- Oblique projections are requested mainly to supplement the basic projections in cases of trauma. The images demonstrate the intervertebral foramina, the relationship of the facet joints in suspected dislocation or subluxation. Oblique projections have also been used with certain pathologies, such as degenerative disease. يتم طلب الإسقاطات المائلة بشكل أساسي لتكملة الإسقاطات الأساسية في حالات الصدمة. توضح الصور الثقبة بين الفقرات، والعلاقة بين المفاصل الوجيهية في حالات الخلع أو الخلع الجزئي المشتبه بها. كما تم استخدام الإسقاطات المائلة مع بعض الأمراض، مثل الأمراض التنكسية.

- Position of patient and imaging receptor
- The patient stands or sits with the posterior aspect of their head and shoulders against the vertical Bucky . يقف المريض أو يجلس مع وضع الجانب الخلفي من رأسه وكتفيه في مواجهة العمودي بوكي .
- The head can be rotated, and the median sagittal plane of the trunk is rotated through 45° for right and left sides thus avoiding superimposition of the mandible on the vertebra. يمكن تدوير الرأس، ويتم تدوير المستوى السهمي المتوسط للجذع خلال 45 درجة للجانبين الأيمن والأيسر وبالتالي تجنب تركيب الفك السفلي على الفقرة.
- The image receptor is centred at the prominence of the thyroid cartilage..يتمركز مستقبل الصورة في بروز الغضروف الدرقي
- Direction and location of the X-ray beam
- The collimated beam is angled 15° cranially from the horizontal and the central ray is directed to the middle of the neck on the side nearest the tube يتم توجيه الشعاع المتوازي بزاوية 15 درجة من الأفقي ويتم توجيه الشعاع المركزي إلى منتصف الرقبة على الجانب الأقرب للأنبوب.

Essential image characteristics (Figs 6.14b, 6.14c)

- The intervertebral foramina should be demonstrated clearly.يجب إثبات فورامينا الترابط بوضوح
- C1 to T1 should be included within the image..ينبغي أن تدرج داخل الصورة
- The mandible and the occipital bone should be clear of the vertebrae..يجب أن يكون عظم الفك السفلي والعظم القذالي خاليين من الفقرات
- Radiological considerations
- Complex radiographic projections are less often needed where magnetic resonance imaging (MRI) and/or CT areavailable. تقل الحاجة إلى الإسقاطات الشعاعية المعقدة عندما يتوفر التصوير بالرنين المغناطيسي () و/أو التصوير المقطعي المحوسب.



Fig. 6.14a Patient positioning for posterior oblique erect projection.



Fig. 6.14b Right posterior oblique radiograph.



Fig. 6.14c Left posterior oblique radiograph.

Right and left posterior oblique – supine (Figs 6.15a, 6.15b)

- This positioning is often necessary in cases of severe injury, particularly if other basic projections have failed to demonstrate the lower cervical vertebrae. غالبًا ما يكون هذا الوضع ضروريًا في حالات الإصابة الشديدة، خاصة إذا فشلت الإسقاطات الأساسية الأخرى في إظهار الفقرات العنقية السفلية.



Fig. 6.15b Patient positioning.

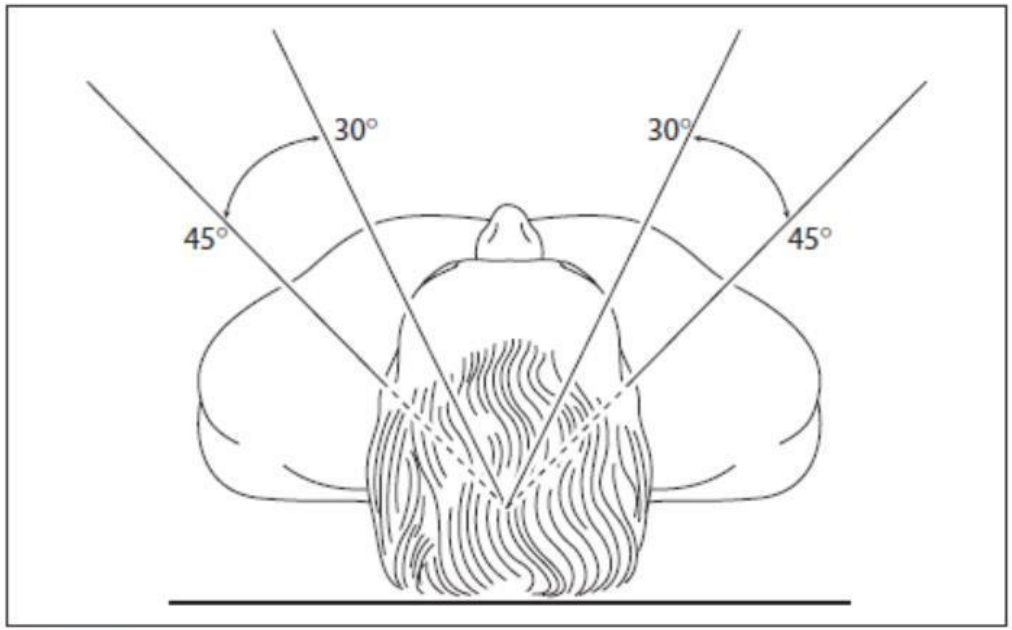

Fig. 6.15a Schematic diagram of the head and neck showing central beam angulations.

Position of patient and image receptor

- The patient remains in the supine position on the trolley. يبقى المريض في وضع الاستلقاء على العربة.
- To avoid moving the neck, the CR cassette should ideally beplaced in the cassette tray underneath the trolley. لتجنب تحريك الرقبة، من الأفضل وضع الكاسيت في درج الكاسيت أسفل العربة.
- If no cassette tray is available, then the cassette can be slidcarefully into position without moving the patient's neck. في حالة عدم توفر صينية الكاسيت، فيمكن تحريك الكاسيت بعناية في موضعه دون تحريك رقبة المريض.

Direction and location of the X-ray beam

- The collimated beam is angled 30–45° to the median sagittal plane..تكون زاوية الشعاع المتوازي 30-45 درجة بالنسبة للمستوى السهمي المتوسط
- The central ray is directed towards the middle of the neck onthe side nearest the tube at the level of the thyroid cartilage. يتم توجيه الشعاع المركزي نحو منتصف الرقبة على الجانب الأقرب للأنبوب عند مستوى الغضروف الدرقي

Radiological considerations

- If this and the swimmers' projections are not successful, thepatient may require more complex imaging (e.g. CT). إذا لم ينجح هذا وإسقاطات السباحين، فقد يحتاج المريض إلى تصوير أكثر تعقيدًا (مثل التصوير المقطعي).

Lateral swimmers' (Figs 6.16a–6.16c)

- In all trauma radiography, it is imperative that all ofthe cervical vertebrae and the cervico-thoracic junction are demonstrated. This is particularly important, as this area of the spine is particularly susceptible to injury. The superimposition of the shoulders over these vertebrae and subsequent failure to produce an acceptable image is a problem to all radiographers. In the majority ofcases, the use of the swimmers' lateral will producean image that reveals the alignment of these vertebrae and provides an image suitable for diagnosis. في جميع الصور الشعاعية للصدمات، من الضروري إظهار جميع الفقرات العنقية والوصل العنقي الصدري. وهذا مهم بشكل خاص، لأن هذه المنطقة من العمود الفقري معرضة بشكل خاص للإصابة. إن تراكب الأكتاف على هذه الفقرات والفشل اللاحق في إنتاج صورة مقبولة يمثل مشكلة لجميع مصوري الأشعة. في معظم الحالات، يؤدي استخدام الجانب الجانبي للسباح إلى إنتاج صورة تكشف عن محاذاة هذه الفقرات وتوفر صورة مناسبة للتشخيص.

Position of patient and image receptor

- This projection is usually carried out with the patient supine on a trauma trolley. عادةً ما يتم إجراء هذا الإسقاط بينما يكون المريض مستلقيًا على عربة الصدمات.
- The trolley is positioned adjacent to the vertical Bucky, with the patient's median sagittal plane parallel with the receptor. يتم وضع العربة بجوار الوضع الرأسي، مع توازي المستوى السهمي المتوسط للمريض مع المستقبل.
- The arm nearest the receptor is folded over the head, with the humerus as close to the trolley top as the patient can manage. The arm and shoulder nearest the X-ray tube are depressed as far as possible. يتم طي الذراع الأقرب للمستقبل فوق الرأس، مع وجود عظم العضد بالقرب من قمة العربة بقدر ما يستطيع المريض التحكم فيه. يتم الضغط على الذراع والكتف الأقرب إلى أنبوب الأشعة السينية قدر الإمكان.
- The detector system should be raised or lowered, such that the line of the vertebrae should coincide with the middle of the receptor. يجب رفع أو خفض نظام الكاشف، بحيث يتطابق خط الفقرات مع منتصف المستقبل.
- This projection can also be undertaken with the patient erect, either standing or sitting. ويمكن أيضًا إجراء هذا الإسقاط والمريض منتصبًا، سواء كان واقفًا أو جالسًا.
- Direction and location of the X-ray beam
- The collimated horizontal central ray is directed to the midline of the image receptor at a level just above the shoulder remote from the receptor. يتم توجيه الشعاع المركزي الأفقي المتوازي إلى الخط الأوسط لمستقبل الصورة عند مستوى أعلى الكتف مباشرة بعيدًا عن المستقبل.



Fig. 6.16b Patient positioning for lateral swimmers' projection – erect.

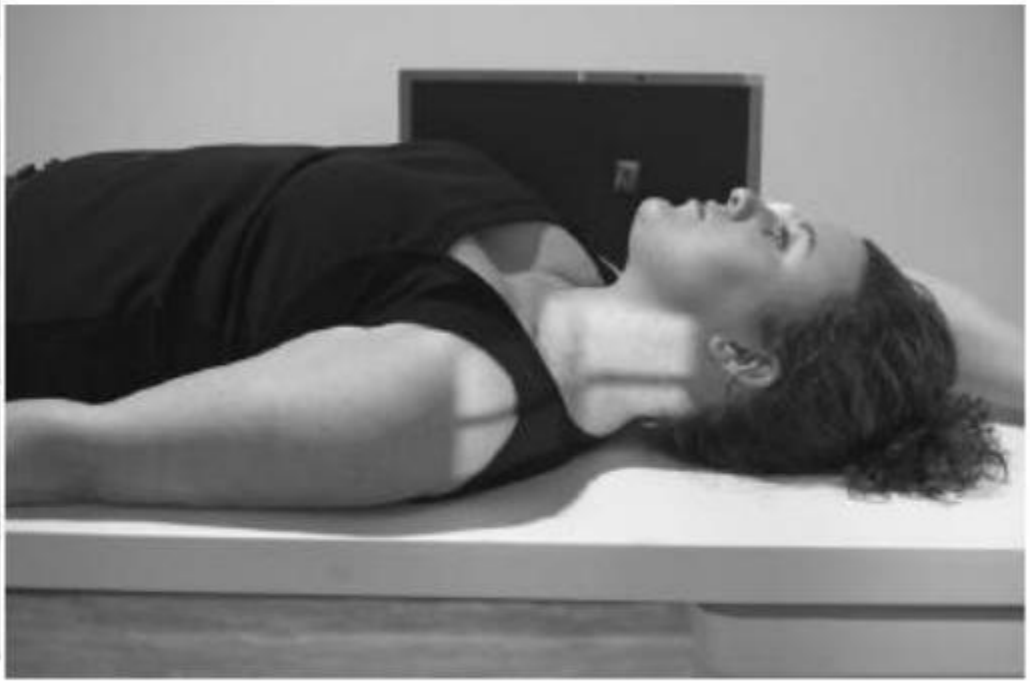

Fig. 6.16a Patient positioning for lateral swimmers' projection – supine

Essential image characteristics (Fig. 6.16d)

- It is imperative to ensure that the C7/T1 junction has been included on the image. من الضروري التأكد من تضمين الوصلة في الصورة.



Fig. 6.16d Image of cervical spine using lateral swimmers' projection.

Byy:Muhammad Jabbar Hussain