Radiographic Techniques

Lec 9 Thoracic vertebrae



BY AHMED
JASEM ABASS
MSC of Medical Imaging

Antero-posterior (Basic) (Figs 6.17a, 6.17b)

- Position of patient and image receptor
- The patient is positioned supine on the X-ray table,with the median sagittal plane perpendicular to the tabletop and coincident with the midline of the Bucky.
- يتم وضع المريض ضعيفا على طاولة الأشعة السينية، مع طائرة سهمي الوسيط عموديا على المنضدة والتزامن مع خط الوسط باكي.
- The upper edge of the CR cassette should be at a level just below the prominence of the thyroid cartilage to ensure that the upper thoracic vertebrae are included.
- يجب أن تكون الحافة العلوية للعلبة الكاسيت على مستوى أقل بقليل من أهمية غضروف الغدة الدرقية لضمان تضمين الفقرات الصدرية العلوية.
- Direction and location of the X-ray beam
- The vertical collimated beam is centred at right-angles to the 2.5 cm below the sternal to the spine.



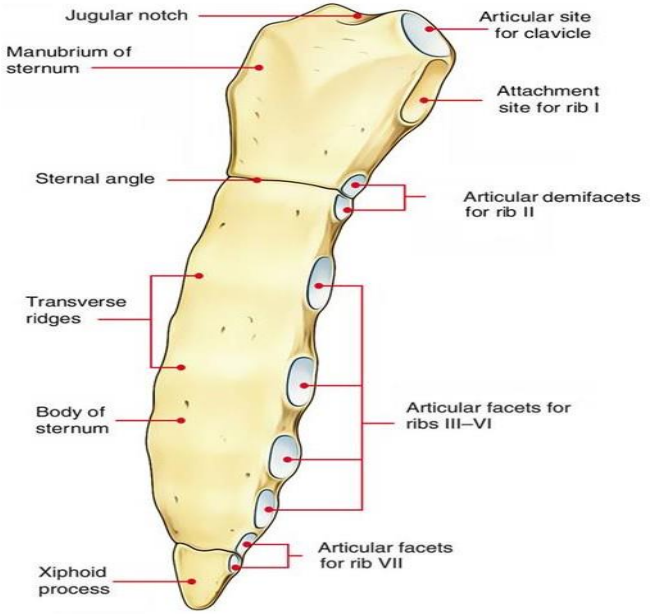

Fig. 6.17a Patient positioning.

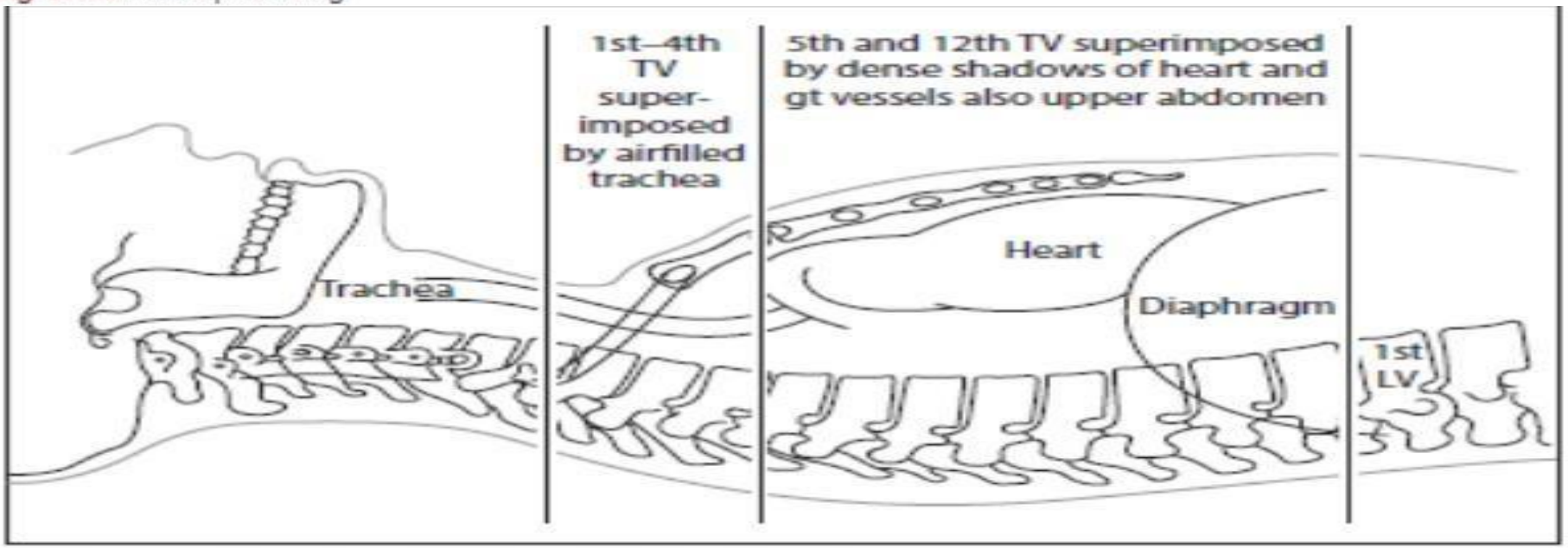

Fig. 6.17b Schematic diagram of anatomy.

- Essential image characteristics
- The image should include the vertebrae from C7 to L1. يجب أن تشمل الصورة الفقرات من
- The image density should be sufficient to demonstrate bony detail for the upper as well as the thoracic lower vertebrae. يجب أن تكون كثافة الصورة كافية لإظهار التفاصيل العظمية للفقرات الصدرية العليا والسفلى.
- Common faults and solutions
- The image receptor and beam are often centred too low, there by excluding the upper thoracic vertebrae from the image. غالبا ما تركز مستقبلات الصورة والشعاع منخفضة للغاية، وهناك من خلال استبعاد الفقرات الصدرية العلوية من الصورة.
- The lower vertebrae are also often not included. L1 can be identified easily by the fact that it usually will not have a rib attached to it. الفقرات الدنيا كما لا يتم تضمينها أيضا. يمكن التعرف عليها بسهولة من خلال حقيقة أنه لن يكون له ضلع متصل به.
- High radiographic contrast (see below) causes high density over vertebrae (Fig. 6.17c). التباين الشعاعي العالي (انظر أدناه) يسبب كثافة عالية على الفقرات



Fig. 6.17c Radiographic contrast too high.



Fig. 6.17d Lower contrast producing acceptable density for upper and lower vertebrae.

Lateral (Basic) (Figs 6.18a, 16.8b)

- **Position of patient and image receptor**
- The examination is usually undertaken with the patient in the lateral decubitus position on the X- ray table, although this projection can also be performed erect. يتم إجراء الفحص عادة مع المريض في موقف التفريغ الجانبي على طاولة الأشعة السينية، على الرغم من أن هذا الإسقاط يمكن أيضا إجراء منتصبات.
- The median sagittal plane should be parallel to the image receptor and the midline of the axilla coincident with the midline of the table or Bucky. يجب أن تكون الطائرة الوساطة المتوسطة متوازية مع مستقبلات الصورة وخطة الوسط للمزامنة إكسيلا مع خط الوسط للجدول أو بوكي.
- The arms should be raised well above the head..يجب رفع الأسلحة أعلى بكثير من الرأس
- The head can be supported with a pillowيمكن دعم الرأس مع وسادة
- The upper edge of the cassette should be positioned 3–4 cm above the spinous process ofC7.7 يجب وضع الحافة العلوية للشركة 3-4 سم فوق العملية الضارة من

Direction and location of the X-ray beam

- The collimated vertical beam should be at right- angles to the long axis of the thoracic vertebrae. This may require a caudal angulation.
- Centre usually just below the inferior angle of the scapula (assuming the arms are raised), which is easily palpable.

يجب أن يكون الشعاع العمودي المزيف في الزوايا اليمنى إلى المحور الطويل للفقرات الصدرية. قد يتطلب هذا ضارا ذريحا مركز عادة ما يكون أسفل الزاوية الرديئة من الكتف (على افتراض أن الأسلحة يتم رفعها)، وهو سهل واضح.

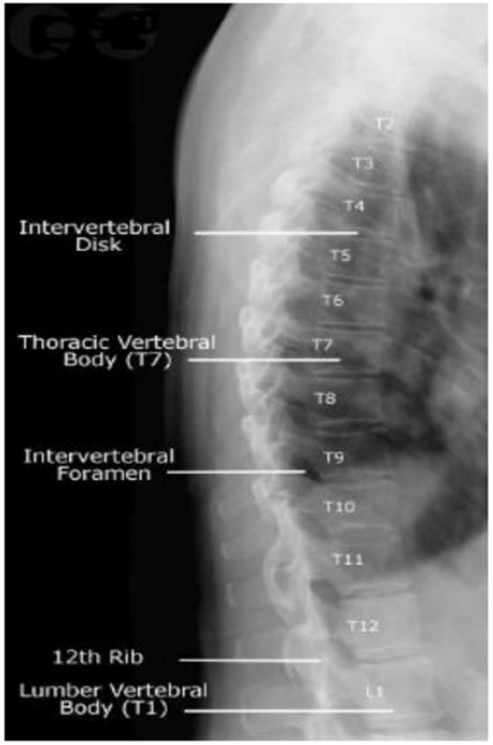

Fig 6.18c Radiograph of lateral thoracic spine



Fig. 6.18b Patient positioning.

Essential image characteristics

- The upper two or three vertebrae may not be demonstrated due to the superimposition of the shoulders. قد لا يتم إثبات الفقرات العليا أو الثلاثة الفقرات بسبب تراكم الكتفين.
- Look for the absence of a rib on L1 at the lower border of the image. This will ensure that T12 has been included within the field. ابحث عن عدم وجود ضلع على الحدود السفلية للصورة. سيضمن ذلك أن يتم تضمينه داخل الحقل.
- The posterior ribs should be superimposed, thus indicating that the patient was not rotated too far forwards or backwards يجب إخراج الأضلاع الخلفية، مما يشير إلى أن المريض لم يتجذب إلى الأمام بعيدا جدا أو إلى الوراء.
- The image density should be adequate for diagnosis. يجب أن تكون كثافة الصورة كافية للتشخيص.

Localised projections(Figs 6.19c, 6.19d)

- Localised projections are requested occasionally, e.g. when there is fracture. The centring point must be adjusted to the appropriate vertebrae. The following anterior surface markings can be used as a guide to the appropriate centring point: يتم طلب التوقعات المحلية في بعض الأحيان، على سبيل المثال عندما يكون هناك كسر. يجب ضبط نقطة التركيز على الفقرات المناسبة. يمكن استخدام علامات السطح الأمامية التالية كدليل إلى نقطة التركيز المناسبة:
- • Cricoid cartilage: sixth cervical vertebra..الغضروف كريسويد: فقرة عنق الرحم السادسة
- • Sternal notch: 2nd to 3rd thoracic vertebra..الشك القصير: 2 إلى 3 فقرة الصدرية الثالثة
- • Sternal angle: lower border of 4th thoracic vertebra..زاوية قصيمة: الحدود السفلية من الفقرة الصدرية الرابعة
- • Xiphisternal joint: 9th thoracic vertebra..شيوبيستال المفصل: الفقرة الصدرية التاسعة
- Posterior surface markings are more convenient for lateral projections. The level of the upper and middle thoracic vertebrae may be found by first palpating the prominent spinous process of the 7th cervical vertebrae and then counting the spinous processes downwards. The lower vertebrae can be identified by palpating the spinous process of the 3d lumbar vertebrae at the level of the lower costal margin and then counting the spinous processes upwards.

علامات السطح الخلفي أكثر ملاءمة للتوقعات الجانبية. يمكن العثور على مستوى الفقرات العلوية والمتوسطة والفخرات الصدرية بأول مرة في العملية السينية البارزة للفقرات الربع الرحم 7 ثم عد العمليات الضارة إلى أسفل. يمكن تحديد الفقرات الدنيا عن طريق تحديد العملية السينية للفقرات القطنية ثلاثية الأبعاد على مستوى الهامش الأقل في الهامش المنخفض ثم عد العمليات الضوئية لأعلى.

Lumbar vertebrae
Antero-posterior (Basic) (Figs 6.21a, 6.21b)

- **Position of patient and image receptor**
- The patient lies supine on the Bucky table, with the median sagittal plane coincident with, and at right-angles to, the midline of the table and Bucky. يكمن المريض ضعيفا على الطاولة، حيث تتزامن طائرة سهمي الوسيط مع، وفي الزوايا اليمينية إلى خط الوسط من الطاولة وبكين.
- The anterior superior iliac spines should be equidistant from the tabletop.. يجب أن تكون العمود الفقري الفائق الأمامي متساوي من الطاولة.
- The hips and knees are flexed and the feet are placed with their plantar aspect on the tabletop to reduce the lumbar arch and bring the lumbar region of the vertebral column parallel with the image receptor. يتم ثني الوركين والركبتين ويتم وضع القدمين مع جانبها الأخمائين على سطح الطاولة لتقليل القوس القطني وجلب المنطقة القطنية من العمود الفقري الموازي مع مستقبلات الصورة.
- CR cassette should be large enough to include the lower thoracic vertebrae and the sacro-iliac joints and is centred at the level of the lower costal margin. يجب أن تكون كاسيت كبيرة بما يكفي لتشمل الفقرات الصدرية السفلية والمفاصل السكرية الحرقرية وتتركز على مستوى الهامش الأقل في السطح.
- The exposure should be made on arrested expiration, as expiration will cause the diaphragm to move superiorly. The air within the lungs would otherwise cause a large difference in density and poor contrast between the upper and lower lumbar vertebrae. يجب أن يتم التعرض على انتهاء الصلاحية المعتقل، حيث أن انتهاء الصلاحية سيؤدي إلى التحرك الدماغية المتفوقة. سيتسبب الهواء داخل الرئتين في خلاف ذلك فرقا كبيرا في الكثافة والفقراء التباين بين الفقرات القطنية العلوية والسفلية.

Essential image characteristics (Figs 6.21c, 6.21d)

- The image should include from T12 down, andsacro-iliac joints. يجب أن تتضمن الصورة من أسفل ومفاصل.
- Rotation can be assessed by ensuring that the sacro-iliac joints are equidistant from the spine. يمكن تقييم التناوب عن طريق ضمان أن مفاصل السكري الحرقي متساوي مع العمود الفقري.
- The exposure used should produce a density such that bony detail can be discerned throughout the region of interest. يجب أن ينتج التعرض المستخدم كثافة بحيث يمكن تمييز التفاصيل العظمية في جميع أنحاء منطقة الاهتمام.

Common faults and solutions

- The most common fault is to miss some or all of the sacroiliac joint. An الخطأ الأكثر شيوعا هو تفويت بعض أو كل المفصل. على
- additional projection of the sacro-iliac joints should be performed..للمفاصل إضافي إسقاط إجراء يجب



Fig. 6.21c AP projection.



Fig. 6.21a AP patient positioning.

Lateral (Basic) (Figs 6.22a, 6.22b)

Position of patient and image receptor

- The patient lies on either side on the Bucky table..يكمن المريض على جانبي على الطاولة
- The arms should be raised and resting on the pillow in frontof the patient's head. يجب رفع الأسلحة والراحة في وسادة أمام رأس المريض.
- The knees and hips are flexed for stability..الركبتين والوركين يتم ثني الاستقرار
- The coronal plane running through the centre of the spine should coincide with, and be perpendicular to, the midline of the Bucky. يجب أن تتزامن طائرة التاجية التي تعمل من خلال مركز العمود الفقري مع خط الوسط الخاص بقطر العمودي.
- Non-opaque pads may be placed under the waist and knees, as necessary, to bring the vertebral column parallel to the image receptor. قد يتم وضع وسادات غير شفافة تحت الخصر والركبتين، حسب الضرورة، لإحضار العمود الفقري الموازي لمستقبلات الصورة.
- The image receptor is centred at the level of the lower costal margin. يتم توسيط مستقبلات الصورة على مستوى الهامش السفلي الساطع.
- The exposure should be made on arrested expiration.يجب أن يتم التعرض على انتهاء الصلاحية المعتقل
- This projection can also be undertaken erect with the patient يمكن أيضا إجراء هذا الإسقاط منتصبا مع المريض

standing or sit

- Direction and location of the X-ray beam
- The collimated vertical beam is centred at right- angles to the line of spinous processes anterior to the 3rd lumbar spinous process at the level of the lower costal margin يتم توسيط الحزمة الرأسية المزيفة في الزوايا اليمينية لخط العمليات السينية الأمامية إلى العملية الضوئية البولندية الثالثة على مستوى الهامش الساطع السفلي
- Essential image characteristics (Fig. 6.22c)
- The image should include T12 downwards, to include the lumbar sacral junction..يجب أن تشمل الصورة لأسفل، لتضمين تقاطع القطني المزعوم
- The posterior and anterior margins of the vertebral body should also be superimposed.الهوامش الخلفية والأمر الأمامية للجسم الفقري يجب أن تكون مثقوبة.
- The imaging factors selected must produce an image density sufficient for diagnosis from T12 to L5/S1, including the spinous processes. يجب أن تنتج عوامل التصوير المختارة تكثيف صورة كافية للتشخيص من بما في ذلك العمليات الضوئية.

Common faults and solutions(Figs 6.23c, 6.23d)

- High-contrast images will result in an insufficient or high image density over areas, software application is recommended. صور عالية التباين ستؤدي إلى عدم كفاية أو عالية الكثافة على الصور على المناطق، يوصى بتطبيق البرمجيات.
- The spinous processes can easily be excluded from the image as a result of collimation. يمكن بسهولة استبعاد العمليات الضوئية من الصورة نتيجة للمجموعات.
- Poor superimposition of the anterior and posterior margins of the vertebral bodies is an indication that the patient was rolled too far forward or backward during the initial positioning (i.e. mean sagittal plane not parallel to receptor). يعد فقراء الفقراء من الهوامش الأمامية والخلفية من الهيئات الفقري مؤشرا على أن المريض قد تم طرحه بعيدا جدا أو إلى الوراء خلال المواقع الأولية (أي يعني الطائرة السهمية غير الموازية مع مستقبلات).
- Failure to demonstrate a clear intervertebral disc space usually results as a consequence of the spine not being perfectly parallel with the receptor or is due to scoliosis or other patient pathology فشل في إظهار مساحة قرصية واضحة عادة ما ينتج عن نتيجة للعمود الفقري موازيا تماما مع المستقبل أو بسبب الجنف أو أمراض المرضى الأخرى.



Fig. 6.22a Patient positioning.



Fig. 6.22c Lateral radiograph.



Fig. 6.23c Poor superimposition of anterior and posterior vertebral body margins due to poor positioning.

Lateral horizontal beam (Figs 6.24a, 6.24b)

- A patient with a suspected fracture to the lumbar vertebrae should not be moved from the trolleywithout medical supervision. Similarly, the patient should not be moved into the lateral decubitus position in these circumstances. This will necessitate the use of a horizontal beam technique in order to obtain the second projection required for a complete examination. A vertical Bucky is employed or alternatively a 35 × 43 cm CR cassette is used.
- يجب عدم نقل المريض مع كسر مشتبه به للفقرات القطنية من العربة دون إشراف طبي. وبالمثل، لا ينبغي نقل المريض إلى وضع التفريغ الجانبي في هذه الظروف. وهذا يتطلب استخدام تقنية شعاع أفقي من أجل الحصول على الإسقاط الثاني المطلوب لفحص كامل. يتم استخدام عمودي أو بدلا من ذلك، يتم استخدام كاسيت 35 × 43 سم.

Position of patient and image receptor

- The trauma trolley is placed adjacent to the vertical Bucky. يتم وضع عربة الصدمة بجوار العمودي.
- Adjust the position of the trolley so that the lower costal margin of the patient coincides with the vertical central line of the Bucky and the median sagittal plane is parallel to the image receptor. اضبط موضع العربة بحيث يتزامن الهامش الأقل في المريض مع الخط المركزي الرأسي من الطائرة الوسيطة المتوسطة موازية مستقبلات الصورة.
- The Bucky should be raised or lowered such that the patient's mid-coronal plane is coincident with the midline of the receptor within the Bucky, along its long axis. ينبغي رفع أو خفضت بحيث تكون طائرة المريض المتوسطة التاجي متزامنة مع خط الوسط للمستقبلات داخل المحور الطويل.
- If possible, the arms should be raised above the head. إذا كان ذلك ممكنا، يجب رفع الأسلحة فوق الرأس.

Direction and location of the X-ray beam

- The collimated horizontal beam is directed parallel to a line joining the anterior superior iliac spines and centred anterior to the 3rd lumbar spinous process at the level of the lower costal margin. يتم توجيه شعاع الأفقي المتوازي موازيا إلى خط انضم إلى العمود الفقري الفائق الأمامي الأمامي وتركز الأمامي على العملية الضبئية البولندية الثالثة على مستوى الهامش الأقل في الهامش.

Essential image characteristics

- The image should include T12 downwards, to include the lumbar sacral junction.
  يجب أن تشمل الصورة لأسفل، لتضمين تقاطع القطني المزعوم.
- The posterior and anterior margins of the vertebral body should also be superimposed..
  الهوامش الخلفية والأمر الأمامية للجسم الفقري يجب أن تكون مثقوبة
- The imaging factors selected must produce an image density sufficient for diagnosis from T12 to L5/S1, including the spinous processes.
  يجب أن تنتج عوامل التصوير المختارة كثافة صورة كافية للتشخيص من بما في ذلك العمليات الضوئية.

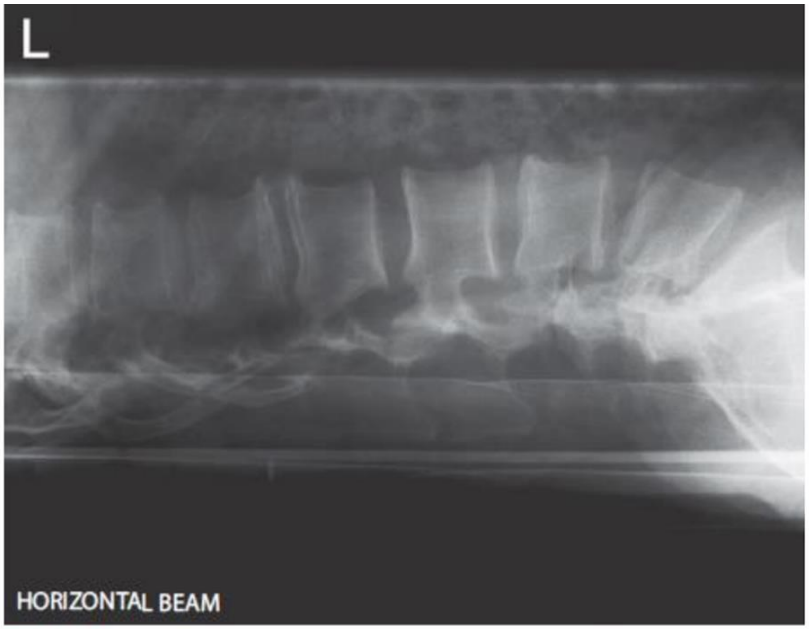

Fig. 6.24c Lateral lumbar spine image using a horizontal beam.



Fig. 6.24a Patient positioning seen from the side.

By: Muhammad Jabbar Hussein