

CARDIAC COMPUTED TOMOGRAPHY

Hayder Jasim Taher

PhD Medical Imaging

CARDIAC COMPUTED TOMOGRAPHY

- The use of Computed Tomography to image a beating heart for : استخدام التصوير المقطعي المحوسب لتصوير القلب النابض من أجل:

- Non invasive..غير الغازية
- Good visualization of the coronary vessels..التصور الجيد للأوعية التاجية
- Provides useful diagnostic information..يوفر معلومات تشخيصية مفيدة

Why Refer for a CTCA

- Low risk , Non invasive منخفض المخاطر، وغير جراحي
- Accurately detect and grade stenosies or narrowing الكشف بدقة عن التضيق أو التضييق وتصنيفه
- Demonstrate developmental anomalies of coronary vessels إظهار التشوهات التطورية للأوعية التاجية

Indications

1. Patients with known or suspected chronic coronary artery disease المرضى الذين يعانون من مرض الشريان التاجي المزمن المعروف أو المشتبه به .1
2. Assessment of suspected anomalous coronary artery anatomy تقييم التشريح الشاذ للشريان التاجي
3. As a screening test in symptomatic patients with typical chest pain but a low clinicalprobability of significant coronary artery disease كاختبار فحص في المرضى الذين يعانون من أعراض مع ألم في الصدر نموذجي ولكن احتمال سريري منخفض للإصابة بمرض الشريان التاجي الكبير
4. As a screening test in asymptomatic but high-risk patients or patients with atypical chest Pain كاختبار فحص للمرضى الذين لا تظهر عليهم أعراض ولكنهم معرضون لمخاطر عالية أو المرضى الذين يعانون من آلام غير نمطية في الصدر
5. Assessment of coronary artery grafts, including left internal mammary artery (LIMA) grafts تقييم ترقيع الشريان التاجي، بما في ذلك ترقيع الشريان الثديي الداخلي الأيسر
6. As an alternative to diagnostic coronary angiography when planning percutaneousangiographic intervention or as post procedure follow-up بديل لتصوير الأوعية التاجية التشخيصي عند التخطيط للتدخل الوعائي عن طريق الجلد أو كمتابعة ما بعد الإجراء
7. Assessment of left atrium and pulmonary vein anatomy prior to electrophysiological studies and ablation تقييم تشريح الأذين الأيسر والوريد الرئوي قبل الدراسات الفيزيولوجية الكهربية والاستئصال

Contraindications

1. Standard contraindications to iodinated contrast media administration—previous significantcontrast reaction, renal insufficiency, etc. موانع الاستعمال القياسية لاستخدام وسائط التباين المعالجة باليود – تفاعل التباين الكبير السابق، القصور الكلوي، وما إلى ذلك.

2. Inability to lie still, breath-hold or cooperate with scan instructions عدم القدرة على التعامل أو حبس النفس أو التعاون مع تعليمات القلم

3. Clinical عدم الاستقرار السريري .

   (a) Cardiac failure, acute myocardial infarction, severe hypotension فشل القلب، واحتشاء عضلة القلب الحاد، وانخفاض ضغط الدم الشديد

   (b) Cardiac dysrhythmia, including atrial fibrillation, frequent ventricular extrasystoles and bigeminy عدم انتظام ضربات القلب، بما في ذلك الرجفان الأذيني، وانقباض البطين المتكرر والتوائم الكبيرة

   (c) Elevated heart rate (β-blockade) ارتفاع معدل ضربات القلب (حصار بيتا)

CT scanner types

- **SSCT**: Single-slice helical CT could be used for cardiac imaging with ECG-synchronized protocols. يمكن استخدام التصوير المقطعي المحوسب الحلزوني أحادي الشريحة لتصوير القلب باستخدام بروتوكولات تخطيط القلب المتزامنة.

- **MDCT**: High resolution (0.75 mm), and electrocardiographically (ECG)gated or triggered mode of acquisition, MDCT scanners (16–64-row detectors) makes cardiac imaging possible دقة عالية (0.75 ملم)، وتخطيط كهربية القلب () طريقة الاكتساب أو التحفيز، والماسحات الضوئية (كاشفات من 16 إلى 64 صفًا) تجعل تصوير القلب ممكنًا

PATIENT PREPARATION

- Clinical history (symptoms such as chest pain and dyspnea)التاريخ السريري (أعراض مثل ألم الصدر وضيق التنفس)
- History of allergies (e.g., iodinated contrast material and medications) تاريخ الحساسية (على سبيل المثال، مواد التباين والطبيعي
- History of asthma or hyperthyroidism• تاريخ الربو أو فرط نشاط الغدة الدرقية
- History of renal disease or multiple myeloma (recent creatinine level) • تاريخ الأمراض الكلوية أو المايلوما المتعددة (مستوى الكرياتينين الأخير)
- Previous diagnostic examinations (stress test, electrocardiogram [ECG], and echocardiogram)..امتحانات التشخيص السابقة (اختبار الإجهاد، الكهربائي والقبض عليهم)
- Intravenous access via a intravenous line is ensuredيتم ضمان الوصول عن طريق الوريد عبر خط في الوريد

PATIENT PREPARATION

BEFORE SCAN

24– 48Hrs before scan

Stop











Don’t stop other medications.



Kidney function test

Serum creatinine

Fasting 8hours prior to exam

AT DAY OF SCAN

History

Consent

Reassurance \ Sedation

Gown

Vital data

Heart rate control

Cannula

Breathing exercise















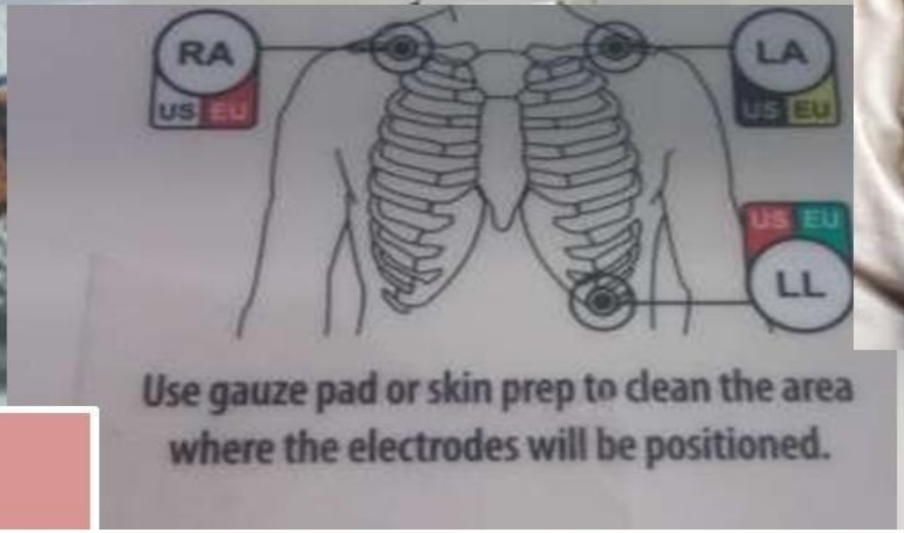





Patient Positioning and ECG Leads Attachment

Medication

B-Blockers

Metoprolol

- Oral :50- 100 mg Evening before and morning of the scan→ 50- 100 one hour before the scan.
- CI: bronchial asthma ,sever aortic stenosis ,heart block and hypotension.

Nitroglycerin

- Dinitra Sublingual tab or SLspry 0.4mg
- ??Diagnostic value

Promazepam

- Calmepam 1.5 mg

Examination protocol

- Head first, supine
- Kvp – 120, mAs – 160
- Detector conf.: 64 x 0.625 mm
- Pitch :- 0.2
- GR :- 0.33 sec
- Delay :- 5 sec
- Fov :- 200 mm
- Matrix:- 256
- Slice thickness :- 3 mm, recon :- 0.6 mm , increment :- 0.3 mm

Performing scan

I-NONENHANCED STUDY

Scanogram

Non enhanced prospective ECG gated scan from the tracheal carina to the upper third of the liver.

Send data to work station for Ca scoring



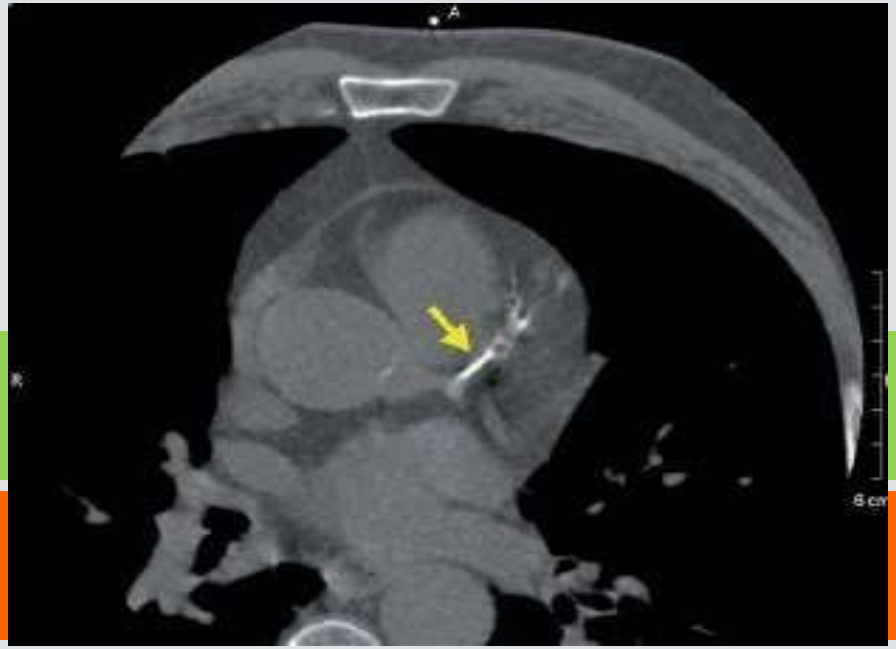

Ca score < 1000	⇨	Proceed
Ca score > 1000	⇨	Terminate scan


Syngo Acquisition Workplace
Examination
TUTH_CoronaryCTA_Routine (Adult)
TARA NEPALI
14571
Total mAs:
4940
Topogram
CaScSeq
Pause
PrepMonitoring
Contrast
Monitoring
CorCTA

Performing scan

II-ENHANCED STUDY

- ROI over ascending / descending aorta
- Automated bolus trigger
- A threshold of 100-120 HU
- Pro/retrospective ECG gating
- Maximum Gantry Rotation speed and collimation
- Rate of injection : 5 – 6 mL/sec



80 -100 cc of high concentration of nonionic contrast media 350–370 mg of iodine per milliliter is used followed by 40 cc of saline.



DISPLAY OF IMAGES

- LAD artery is generally best visualized at 60%–70% of the cardiac cycle.من الأفضل تصور الشريان الفتى بنسبة 60٪ -70٪ من القلب
- RCA is most consistently visualized early in diastole, at approximately 40% في هل يتم تصور معظمها في وقت مبكر في وقت مبكر في الانقباض، حوالي 40٪ تقريبا.
- LCX artery is best visualized at 50% of the cardiac cycle..أفضل تصور الشريان بنسبة 50٪ من دورة القلب
- Both axial images and Multiplanar reformatted (MPR)images, which permitthe visualization of coronary arteries in multiple orientations orthogonal andperpendicular to the long axis of the vessel. • كلا من الصور المحورية والصور المتعددة المتجددة، والتي تسمح بتصور الشرايين التاجية التاجية في اتجاهات متعامدة متعامدة وعمودة على المحور الطويل من السفينة.

Multiplanar Reformation



Multiplanar Reconstruction (MPR) allows images to be created from the original axial plane in either the coronal, sagittal, or oblique planes

Maximum Intensity Projection (MIP)

Consists of projecting the voxel with the highest attenuation value throughout the volume onto a 2D image

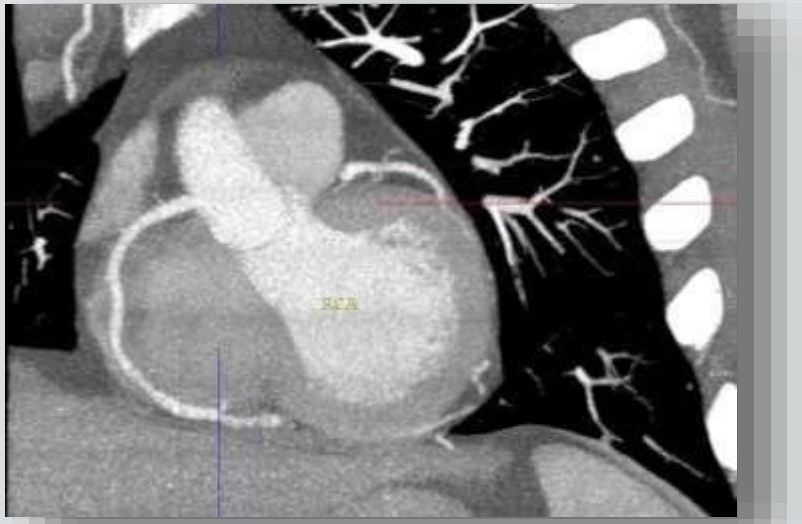





Volume Rendering

- VR is a 3D technique
- Useful for evaluating complex anatomy, including coronary artery anomalies, bypass grafts, fistulas and bridging.

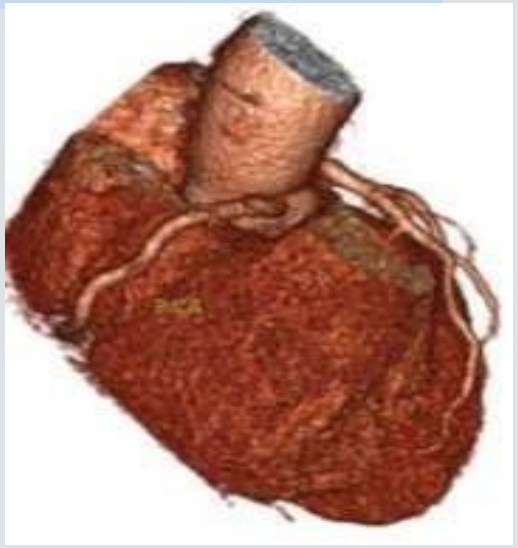

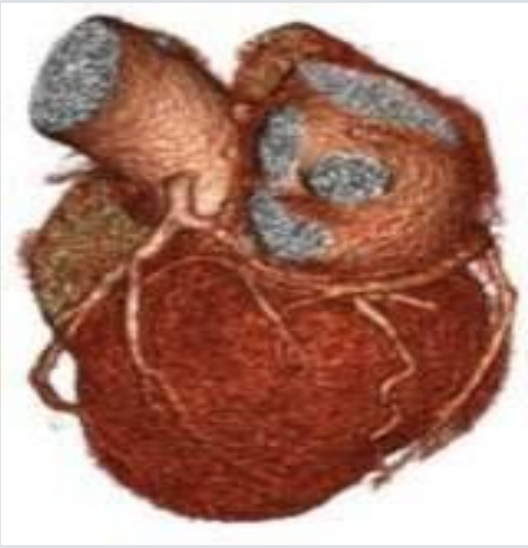

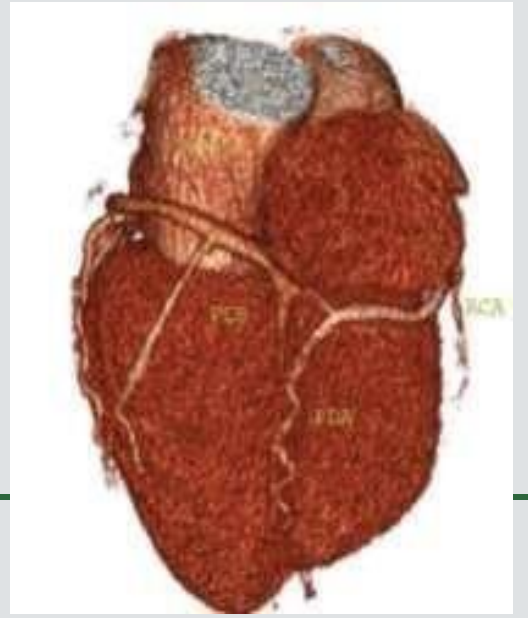



By:Muhammad Jabbar Hussain