

CORONARY ARTERIOGRAPHY

Hayder Jasim Taher

PhD Medical Imaging

CORONARY ARTERIOGRAPHY

- Study of the **coronary** arteries is doneusing a procedure called **cardiac** catheterization تتم دراسة الشرايين التاجية باستخدام إجراء يسمى قسطرة القلب.

- The technique was first performed by Dr. Mason Sones at the Cleveland Clinic in 1958 Coronary Angiography . تم تنفيذ هذه التقنية لأول مرة من قبل الدكتور ماسون سونز في كليفلاند كلينيك في عام 1958 تصوير الأوعية التاجية

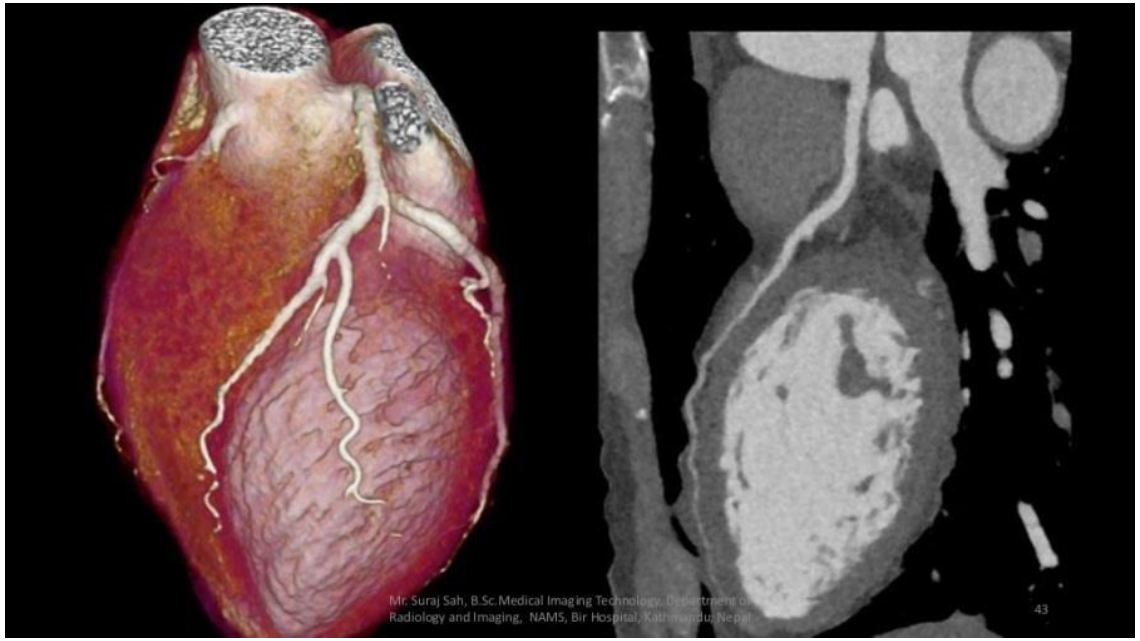

CORONARY ARTERIOGRAPHY

- Coronary artery is supplies the heart..الشريان التاجي هو الذي يغذي القلب •
- Coronary comes from the Latin ”Coronarius” Meaning“Crown”. يأتي اسم • "الشريان التاجي" من الكلمة اللاتينية "" والتي تعني "التاج".
- The coronary artery arises just superior to the aortic valve and supply the heart • ينشأ الشريان التاجي أعلى الصمام الأبهري مباشرةً ويغذي القلب •

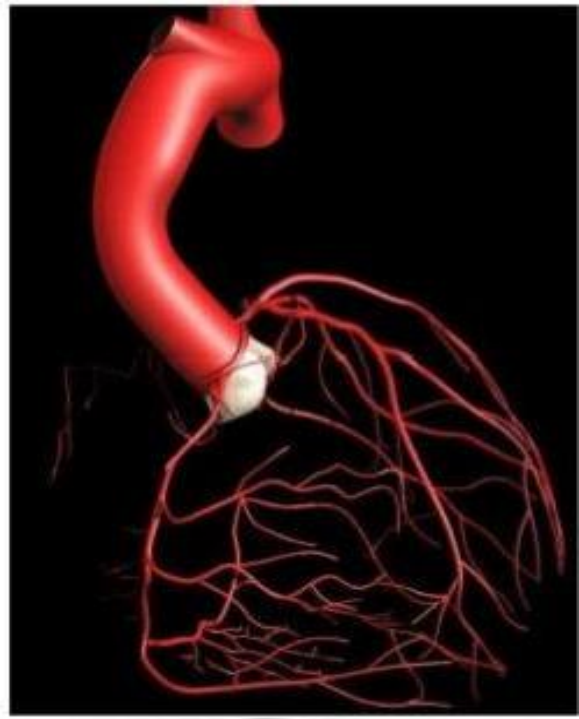

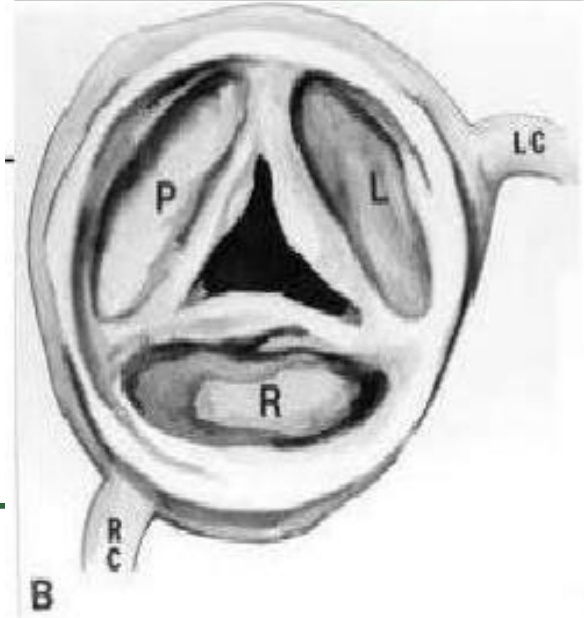

Anatomy

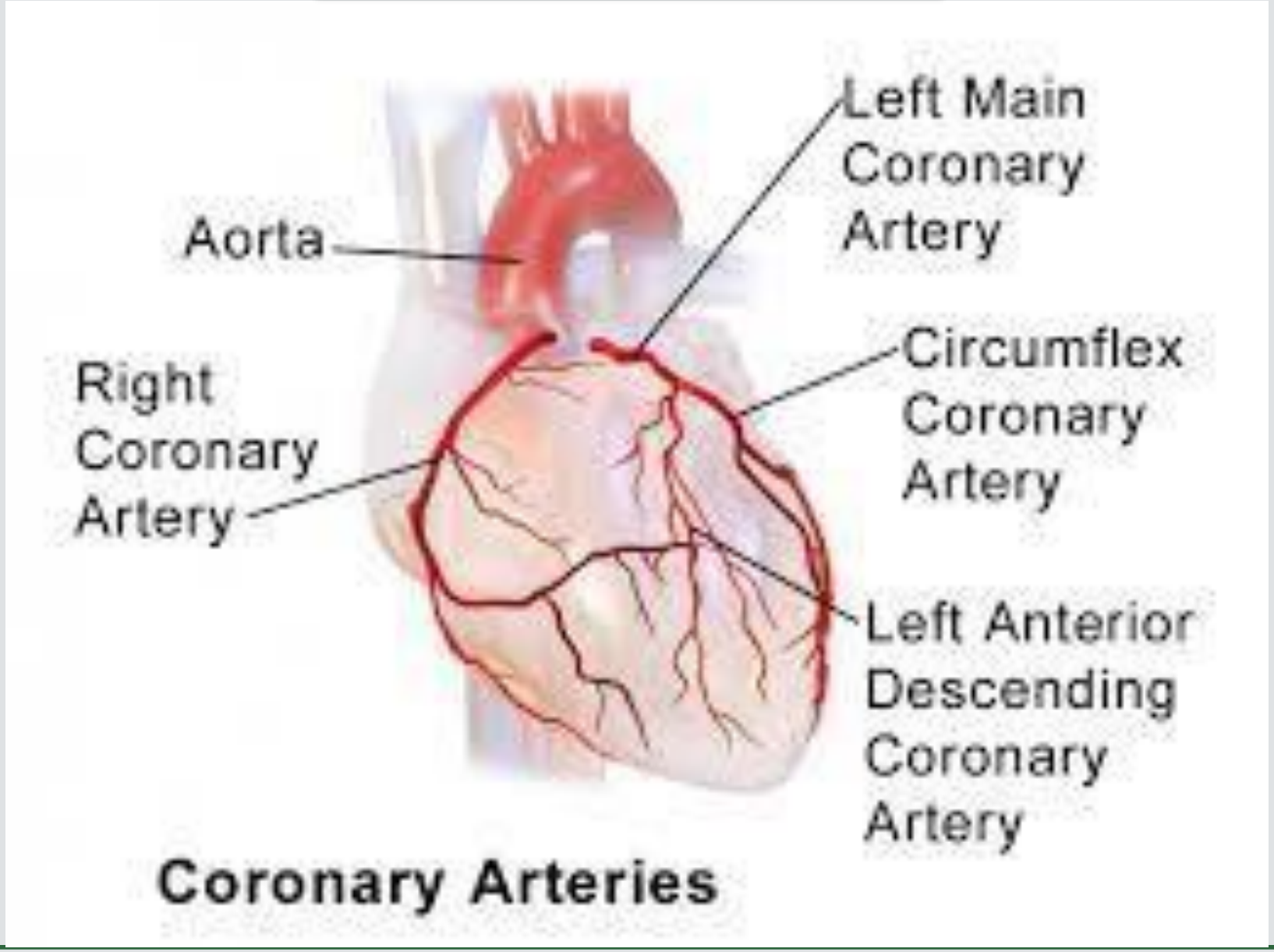
Aorta
Left Main Coronary Artery
Right Coronary Artery
Circumflex Coronary Artery
Left Anterior Descending Coronary Artery
Coronary Arteries

Right coronary artery

- Originates from right coronary sinusof Valsalva ينشأ من الجيب التاجي الأيمن لفالسالفا
- Courses through the right AV groovebetween the right atrium and right ventricle to the inferior part of the septum يمر عبر الأخدود الأذيني البطيني الأيمن بين الأذين الأيمن والبطين الأيمن إلى الجزء السفلي من الحاجز

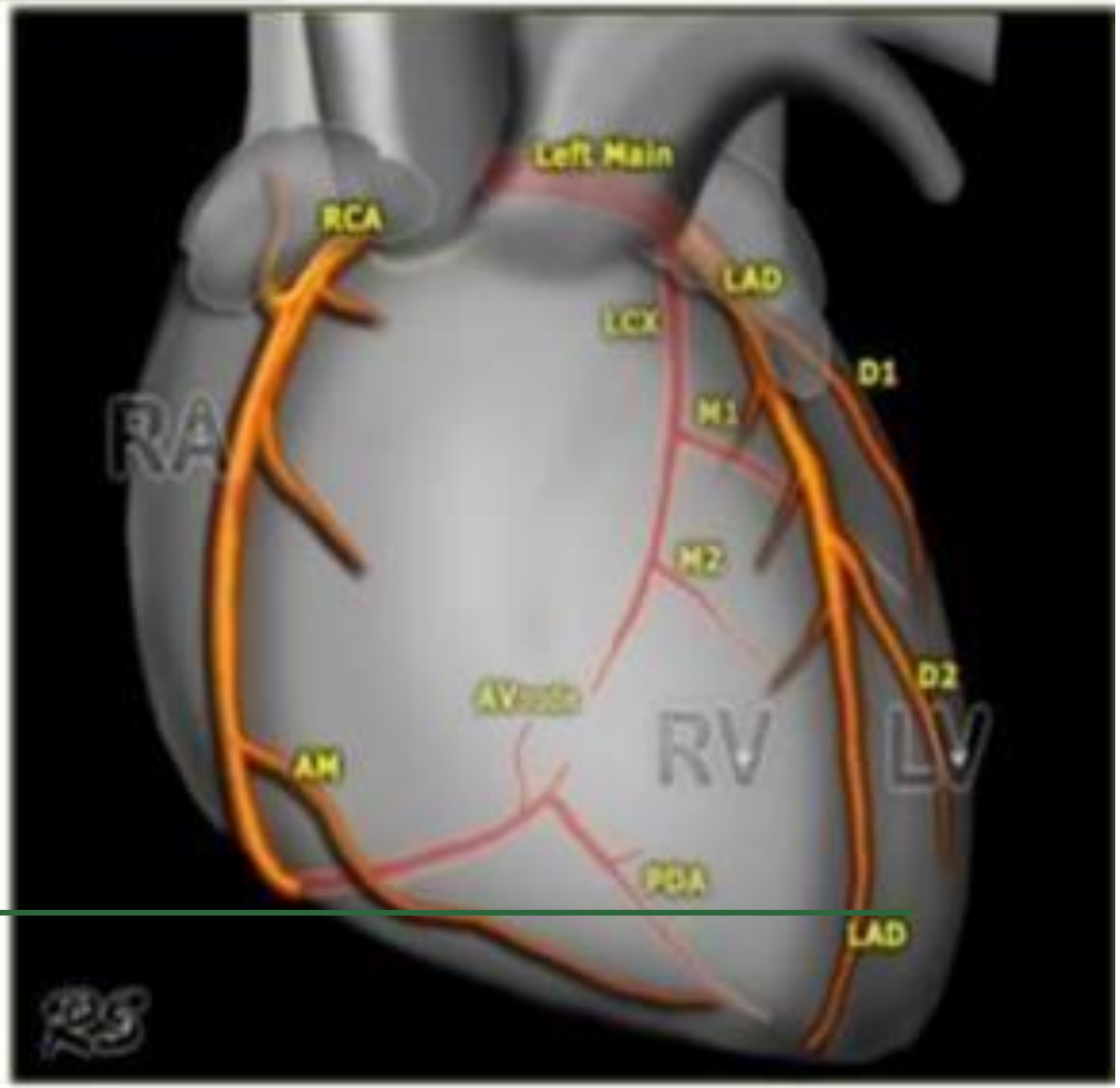

Left coronary artery

- Almost immediately bifurcate intoleft anterior descending and left circumflex artery.
- Length – 10-15mm

- يتشعب على الفور تقريبًا إلى الشريان الأمامي الأيسر النازل والشريان المنعطف الأيسر.
- الطول – 10-15 ملم

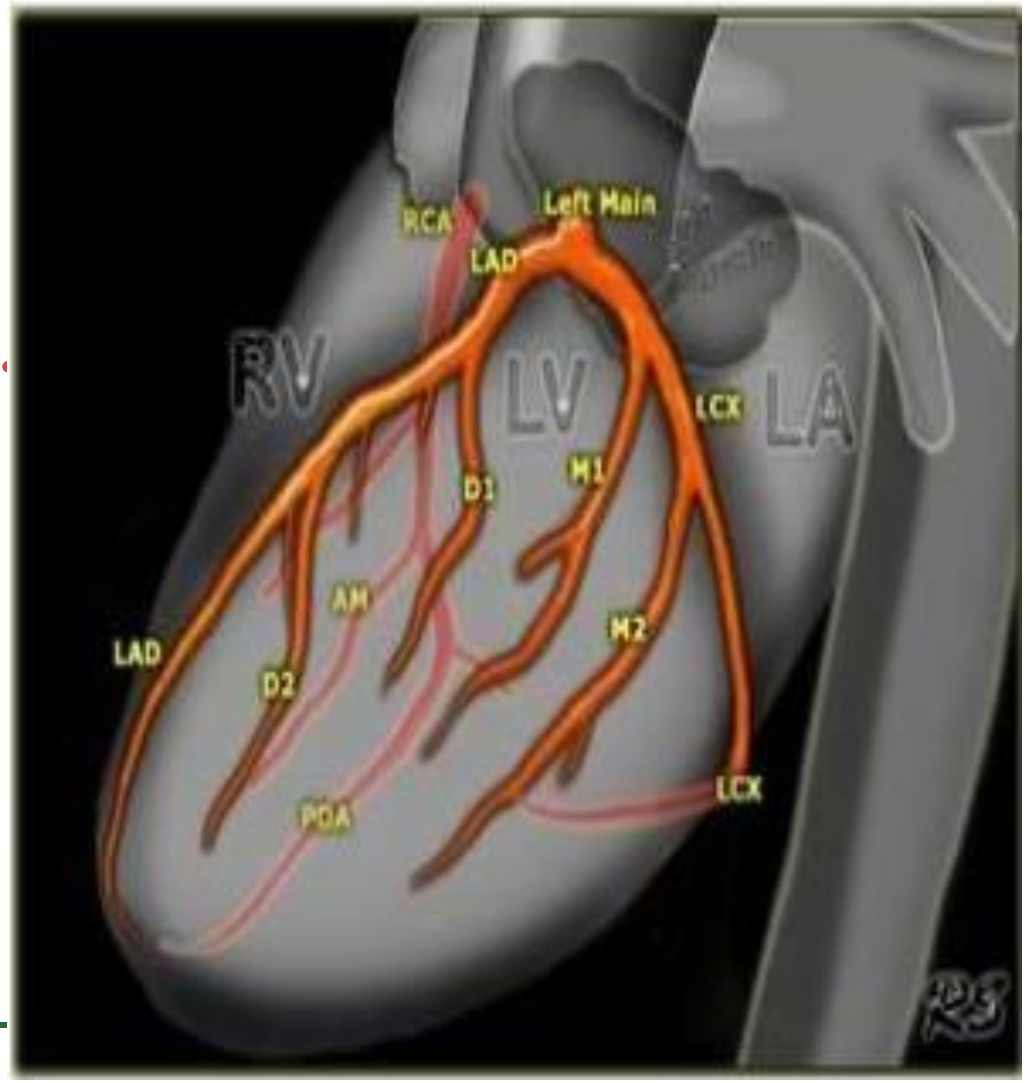

Indications

1. Diagnosis of Coronary artery disease (CAD) causes impaired blood flow in thearteries that supply blood to the heart. CAD in clinically suspected pts. تشخيص مرض الشريان التاجي () يسبب ضعف تدفق الدم في الشرايين التي تزود القلب بالدم. في النقاط المشتبه بها سريريا.
2. To exclude stenosis استبعاد التضيق
3. Determine patency of coronary artery. تحديد سالكية الشريان التاجي
4. Diagnosis of the presence and extent of ischaemic heart disease.. تشخيص وجود ومدى مرض نقص تروية القلب
5. Therapeutic percutaneous coronary intervention—balloon angioplasty and stenting. التدخل العلاجي للشرايين التاجية عن طريق الجلد — رأب الأوعية الدموية بالبالون والدعامات.
6. Congenital heart lesions.. آفات القلب الخلقية

Contraindication

- Coagulopathy اعتلال التخثر
- Decompensate congestive heart failure قصور القلب الاحتقاني اللا تعويضي
- Uncontrolled Hypertension ارتفاع ضغط الدم غير المنضبط
- CVA
- GI Hemorrhage .نزف
- Pregnancy. حمل
- Inability for patient cooperation. عدم القدرة على تعاون المريض
- Active infection. عدوى نشطة
- Renal Failure الفشل الكلوي
- Contrast medium allergy حساسية متوسطة التباين

Before the Procedure

- After patient is properly identified, the procedure must beexplained before consent can be signed
- بعد التعرف على المريض بشكل صحيح، يجب شرح الإجراء قبل التوقيع على الموافقة
- Baseline vital signs will be done
- سيتم إجراء العلامات الحيوية الأساسية
- Blood tests must be done including BUN, creatinine , PTT,insulin/sugar levels .
- يجب إجراء اختبارات الدم بما في ذلك مستويات الكرياتينين والأنسولين والسكر.

Patient Prep

- After patient is put on table, the area being puncture must be free from hair
- بعد وضع المريض على الطاولة، يجب أن تكون المنطقة التي سيتم ثقبها خالية من الشعر

- Hair removal done by disposable electric razor and removed by sticky side ofcloth tape
- تتم إزالة الشعر باستخدام ماكينة حلاقة كهربائية يمكن التخلص منها وإزالتها بواسطة الجانب اللاصق من شريط القماش

- Patient must be surgically cleaned with hospital approved sterile surgical prepsolution
- يجب تنظيف المريض جراحيًا باستخدام محلول جراحي معقم معتمد من المستشفى

Sterile Field and Patient

- The technologist working with the cardiologist must be scrubbed infollowing basic sterile surgical technique
  - يجب أن يتم تنظيف التقني الذي يعمل مع طبيب القلب من خلال اتباع التقنية الجراحية المعقمة الأساسية
- The patient is then covered from neck down with sterile drapes
  - يتم بعد ذلك تغطية المريض من الرقبة إلى الأسفل بستائر معقمة
- All equipment (radiation shields, image intensifier, equipment used tomanipulate machine) must be prepped with sterile covers
  - يجب تجهيز المعدات (الدروع الإشعاعية، ومكثفات الصور، والمعدات المستخدمة في التعامل مع الآلة) بأغطية معقمة

Sterile equipment needed Procedure tray should include:

- sterile gowns and gloves for scrub tech and doctor -sterile towels and drapes for procedure -equipment covers -gauze -scalpel, needles, scissors, hemostats - syringes for heparin/saline flush, lidocaine, and blood draw -labels with marking pen for any item filled with a solution -basin for heparin/saline mixture, basin for waste fluids, small cup for lidocaine -skin prep solution -high power manifold -connection tubing أردية وقفازات معقمة لتقنيي التنظيف والأطباء – مناشف وستائر معقمة للعمليات الجراحية – أغطية المعدات – الشاش – المشرط والإبر والمقص والمرقئ – محاقن للهيبارين/المحلول الملحي، واليدوكائين، وسحب الدم – ملصقات مع قلم تحديد لأي عنصر مملوء بمحلول – حوض لخليط الهيبارين/المحلول الملحي، حوض لسوائل النفايات، كوب صغير لليدوكائين – محلول تحضير الجلد – مشعب عالي الطاقة – أنابيب توصيل

Catheter

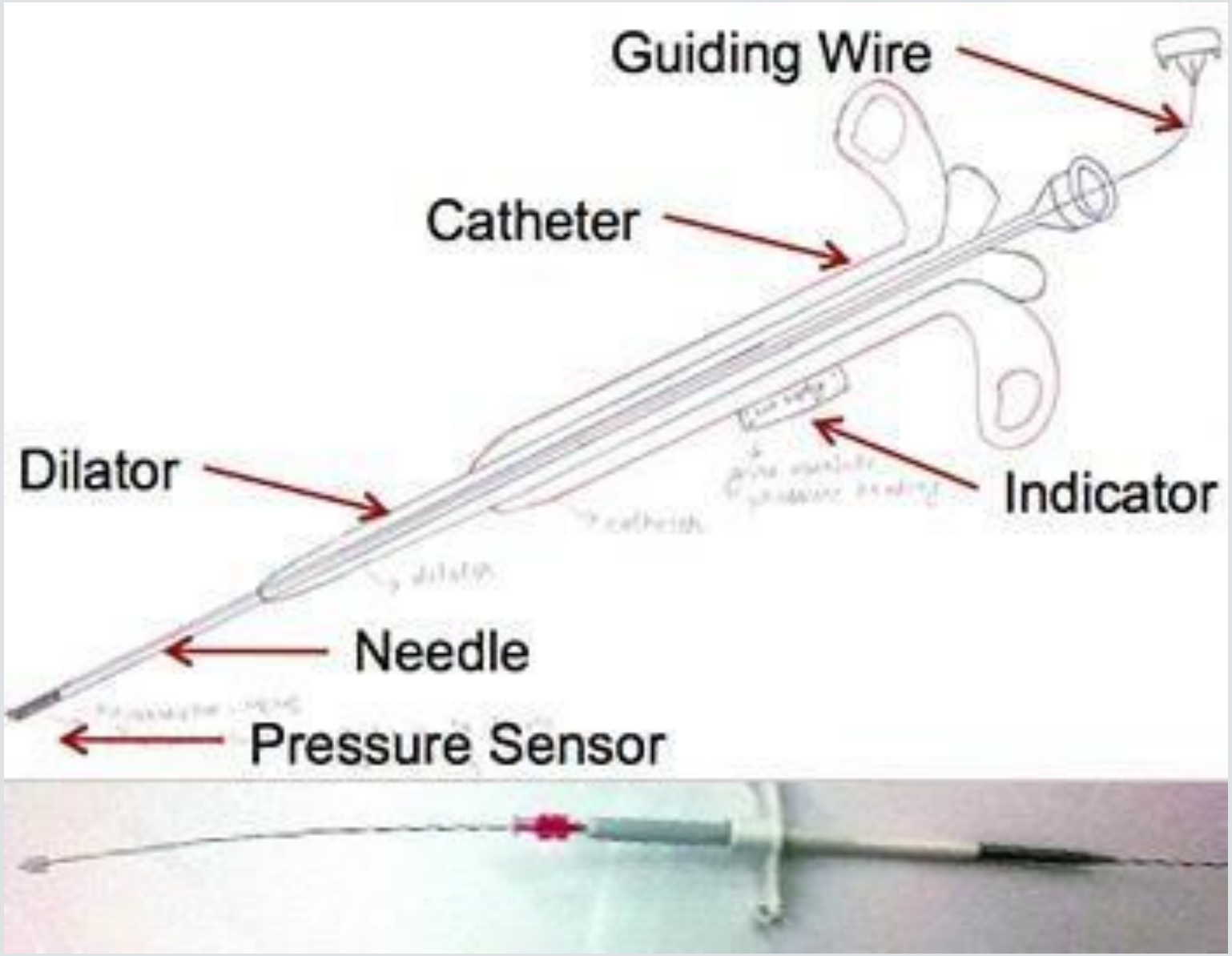
Guiding Wire
Catheter
Dilator
Indicator
Needle
Pressure Sensor

Start procedure in conventional X- ray

- When doctor and tech are scrubbed and all equipment and supplies are ready, the procedure begin
  - عندما يتم تنظيف الطبيب والفني وتكون جميع المعدات والمستلزمات جاهزة، يبدأ الإجراء
- Puncture is generally done via the femoral artery
  - يتم إجراء الثقب بشكل عام عبر الشريان الفخذي
- Alternative sites include the radial and brachial arteries of the arm
  - تشمل المواقع البديلة الشرايين الكعبرية والعضدية في الذراع

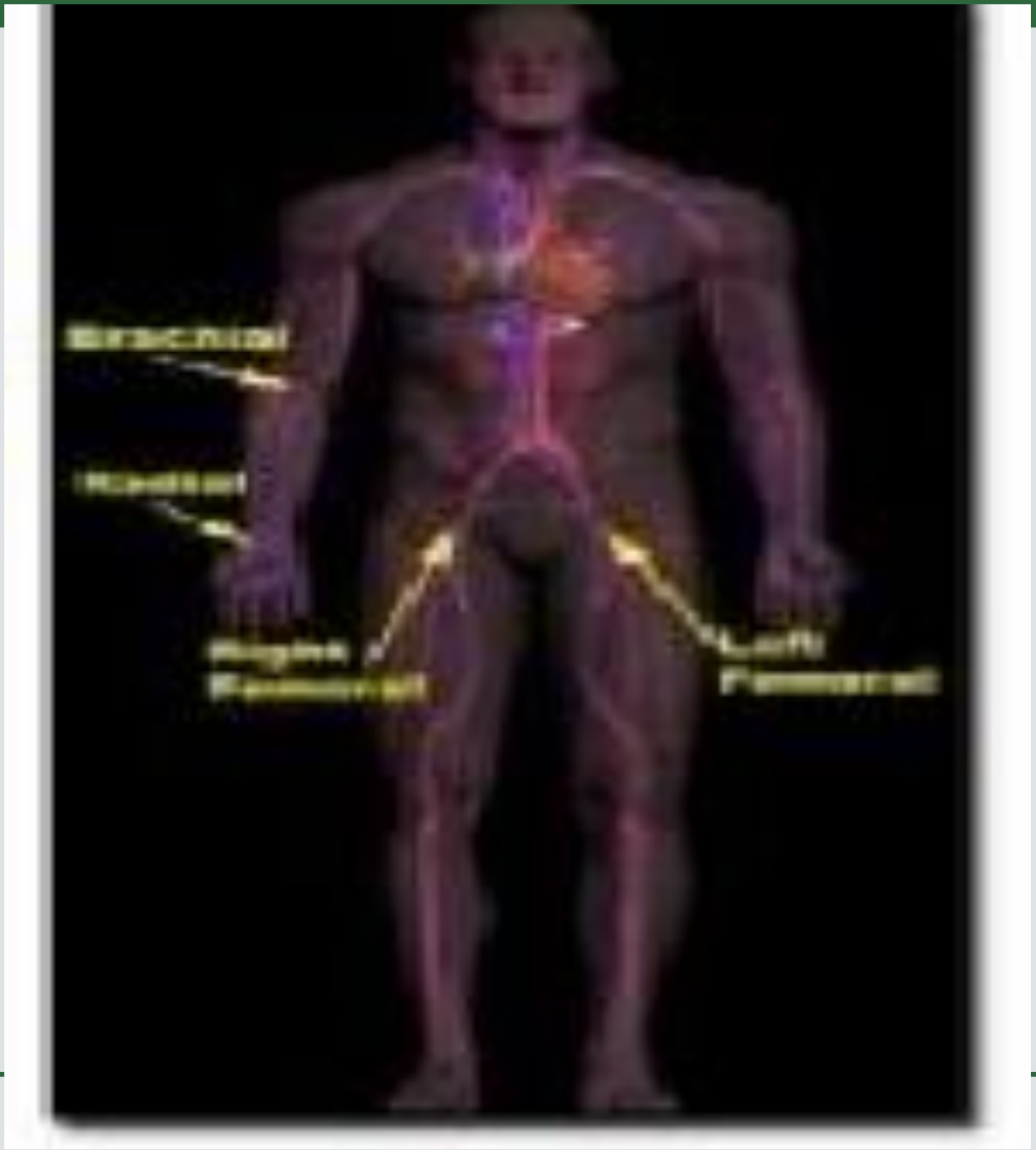

Contrast Media

- Contrast media- Low osmolality, Non-ionic
- وسائط التباين- أسمولية منخفضة، غير أيونية
- Dose: 3-10 ml of iodine
- الجرعة: 3-10 مل من اليود
- Left coronary artery is filled with 6-8 ml,
- يمتلئ الشريان التاجي الأيسر بـ 6-8 مل،
- Right coronary artery is filled with 3-5 ml
- يمتلئ الشريان التاجي الأيمن بـ 3-5 م

Angiographic view of LCA & RCA

Image Acquisition. الحصول على الصور

Optimum visualization of vessels is obtained with images acquired perpendicular to the vessel under examination, so multiple, compound projections using rotation around the patient axis aswell as cranio-caudal angulations of the x-ray beam are utilized for each coronary vessel.

Angiography (7.5 frames s−1) is performed in the following projections: يتم الحصول على التصور الأمثل للأوعية من خلال الصور التي يتم الحصول عليها بشكل عمودي على الوعاء قيد الفحص، لذلك يتم استخدام إسقاطات مركبة متعددة باستخدام الدوران حول محور المريض بالإضافة إلى الزوايا القحفية الذيلية لشعاع الأشعة السينية لكل وعاء تاجي.

يتم إجراء تصوير الأوعية (7.5 إطارات –1) في التوقعات التالية:

1. Right coronary artery الشريان التاجي الأيمن .1
   - RAO 30 degrees
   - LAO 30 degrees
   - LAO 30 degrees/cranial 30 degrees
2. Left coronary artery الشريان التاجي الأيسر .1
   - PA
   - LAO 45 degrees/caudad 30 degrees (‘spider view’)
   - RAO 45 degrees/caudad 30 degrees
   - RAO 45 degrees/cranial 30 degrees
   - LAO 45 degrees/cranial 30 degrees

Note each projection will provide good visualization of various segments of the other coronaryartery. لاحظ أن كل إسقاط سيوفر تصورًا جيدًا لأجزاء مختلفة من الشريان التاجي الآخر.

LAO cranial

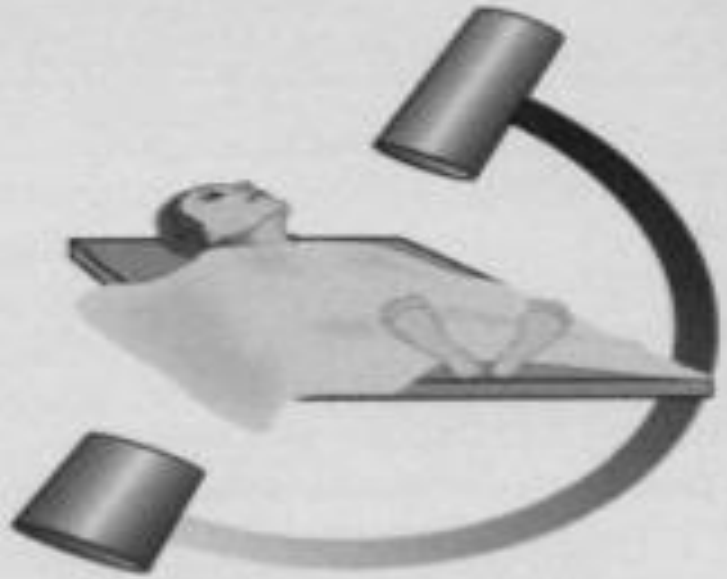



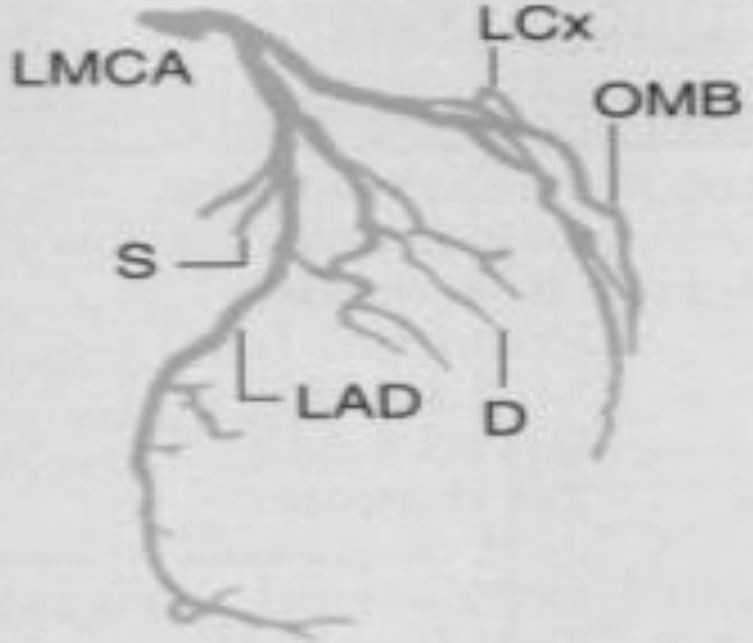

LAO caudal

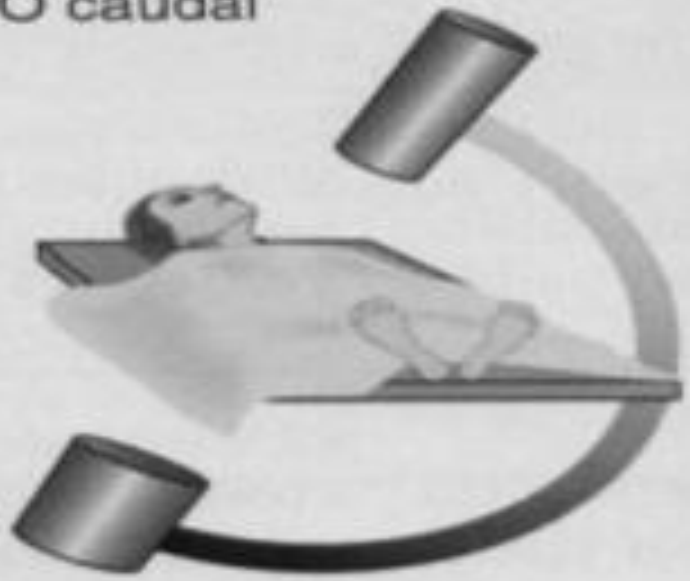

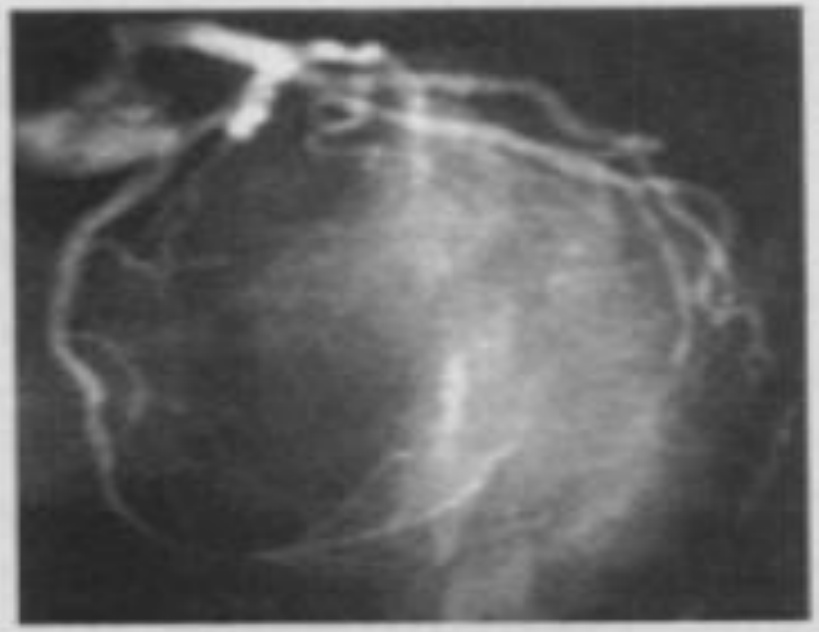

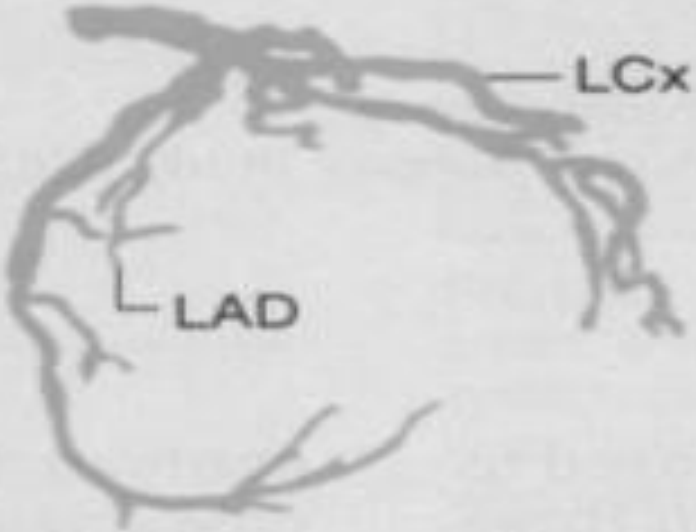

Angiographic view of LCA

Normal coronaries (LCA)

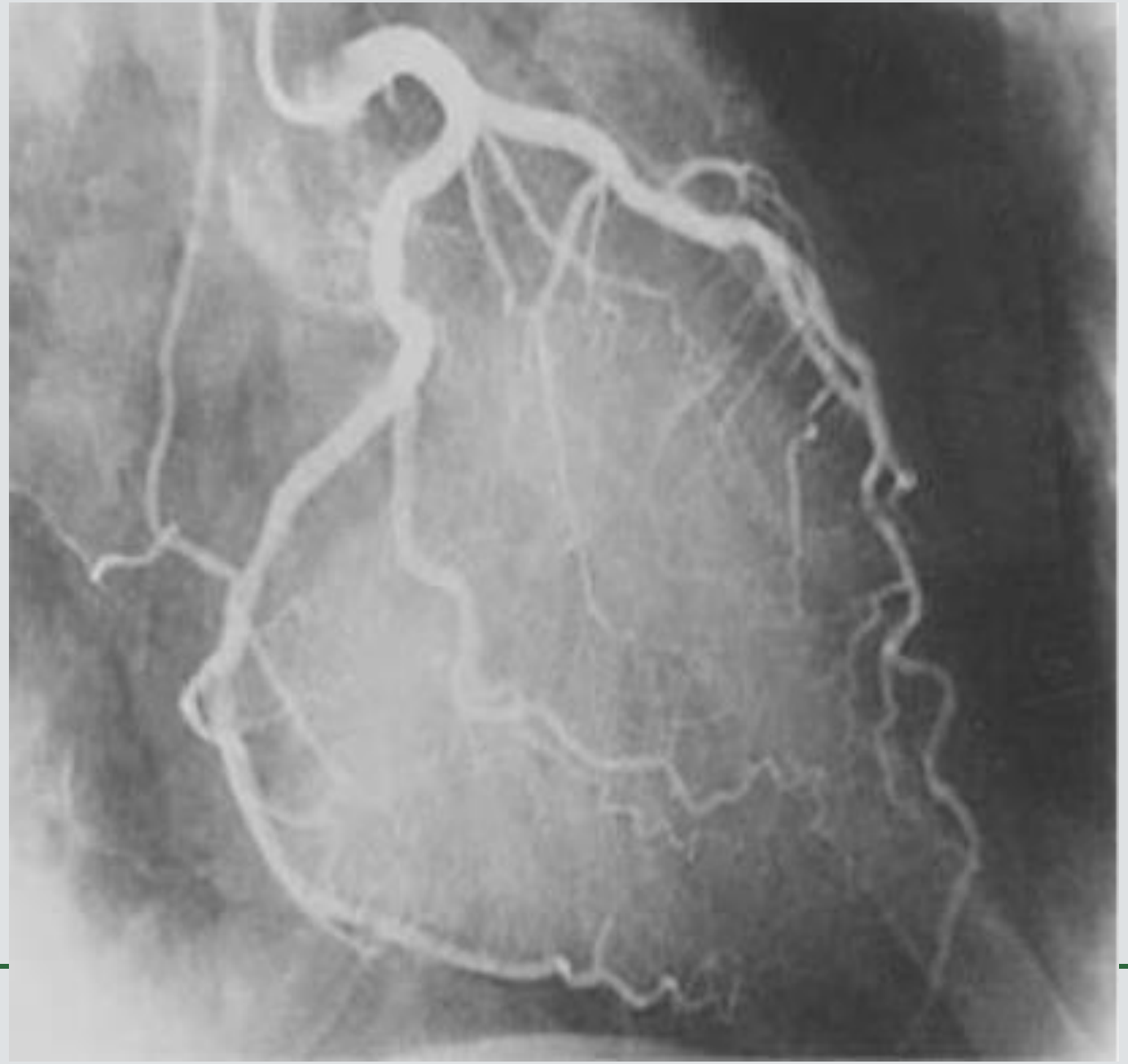

Angiographic view of RCA

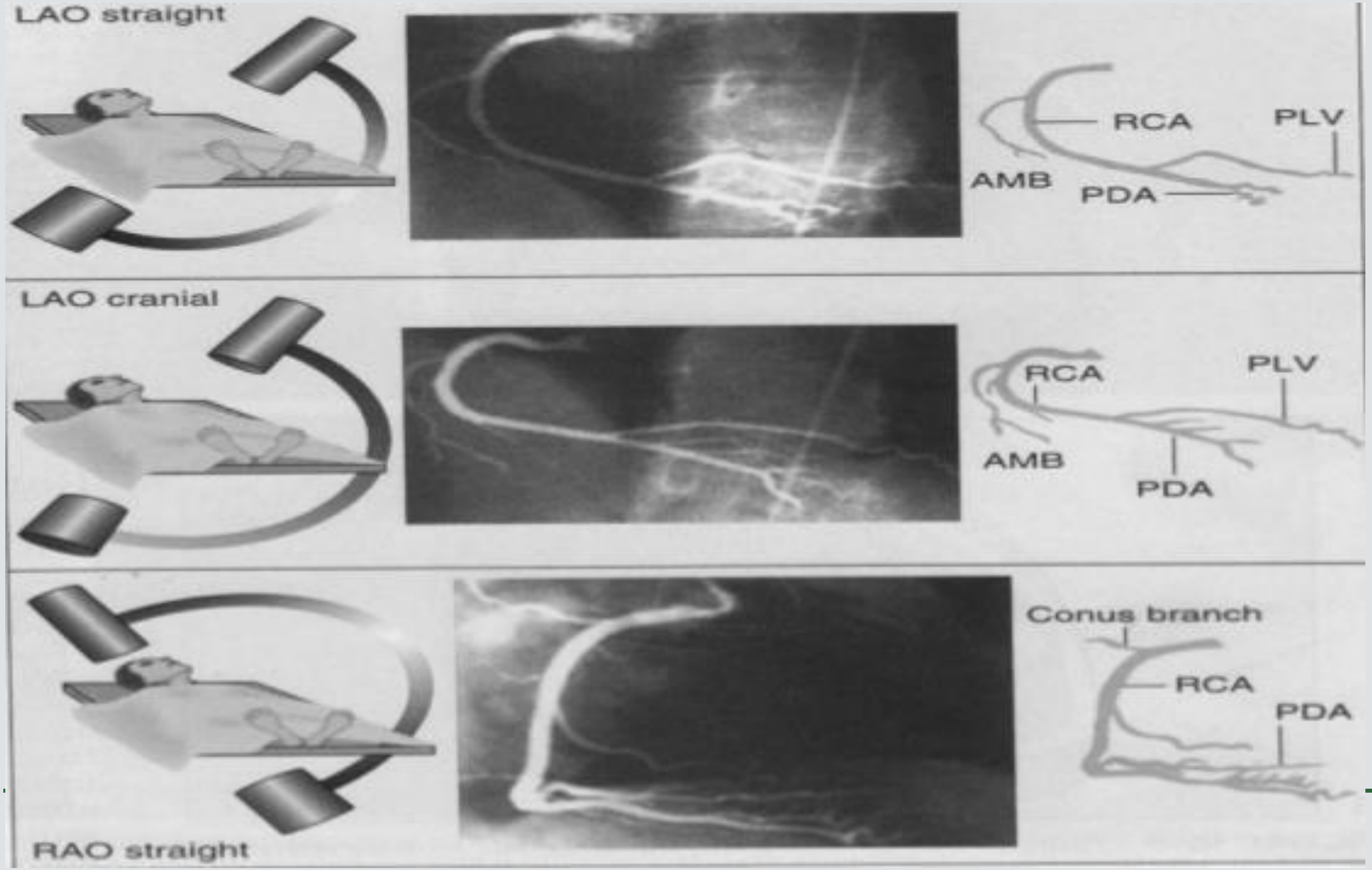

Normal coronaries (RCA)

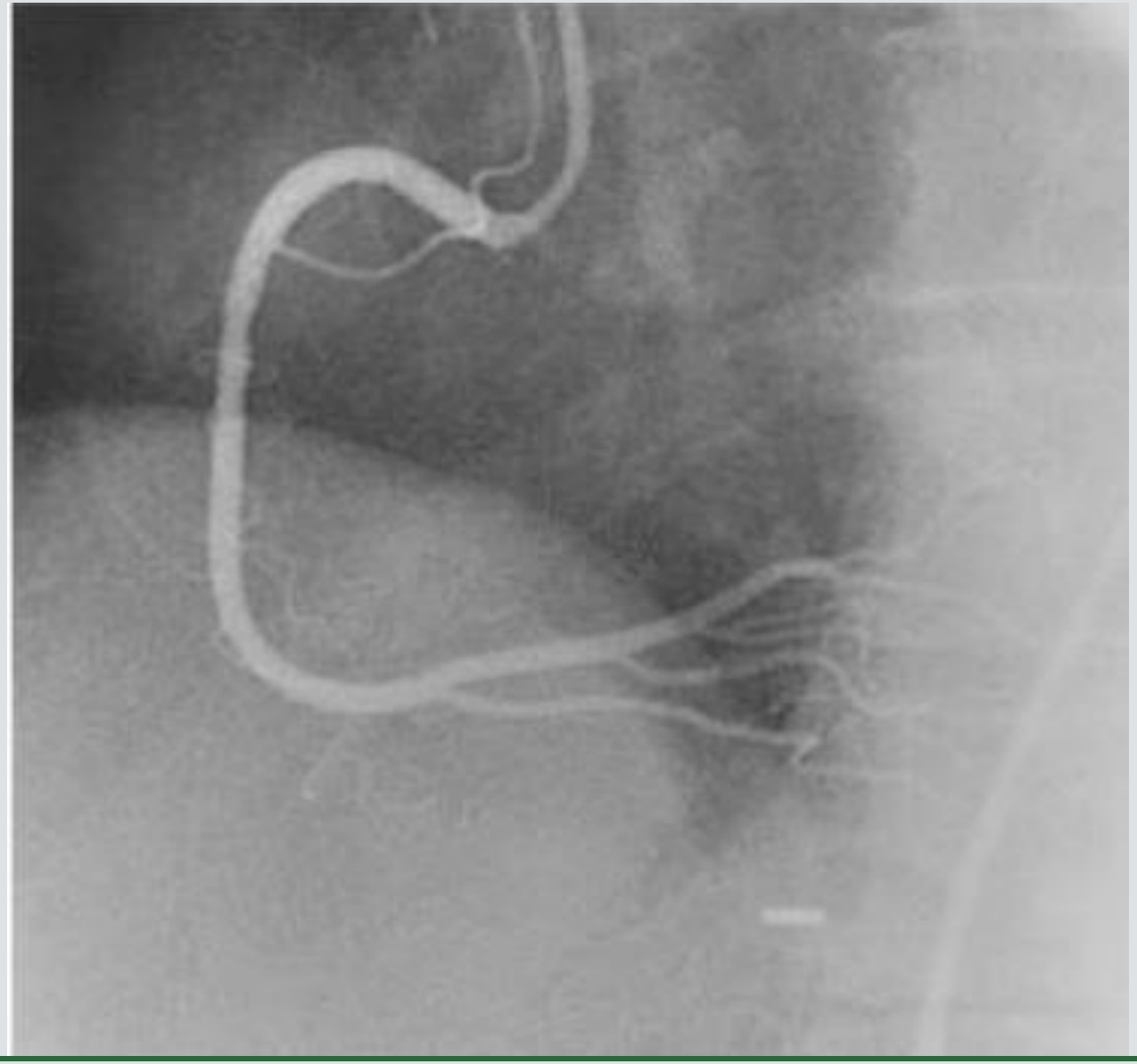

By:Muhammad Jabbar Hussain