Lower Limb

The femur

The femur is the longest and the strongest bone of the body. It has a ***head***, ***neck, shaft and an expanded lower end***..عظم الفخذ هو أطول وأقوى عظم في الجسم. لها رأس وعنق وعمود ونهاية سفلية موسعة

The head is ***more than half of a sphere*** and is directed ***upwards, medially and forwards***. It is intra-articular and covered with cartilage apart from a central pit called ***the fovea***, where the ***ligamentum teres is attached***. الرأس أكثر من نصف كرة وموجه للأعلى والوسط والأمام. وهي تقع داخل المفصل ومغطاة بالغضروف باستثناء الحفرة المركزية التي تسمى النقرة، حيث يتصل الرباط المدورة.

The neck of the femur is about ***5 cm long*** and forms an angle of ***125° in females to 130° in males*** with the shaft. It is also anteverted, that is, it is directed anteriorly at an angle of about ***10° with the sagittal plane***. يبلغ طول عنق عظم الفخذ حوالي 5 سم ويشكل زاوية قدرها 125 درجة عند الإناث إلى 130 درجة عند الذكور مع العمود. كما أنه مضاد للانعكاس، أي أنه موجه للأمام بزاوية تبلغ حوالي 10 درجات مع المستوى السهمي.

Its junction with the shaft is marked ***superiorly by the greater trochanter and inferiorly and slightly posteriorly by the lesser trochanter***. Between these anteriorly is a ridge called the ***intertrochanteric line***, and ***posteriorly a more prominent intertrochanteric crest***. يتم تمييز تقاطعها مع العمود في الأعلى بواسطة المدور الأكبر، وفي الأسفل والخلف قليلاً بواسطة المدور الأصغر. بين هذه من الأمام توجد سلسلة من التلال تسمى الخط بين المدورين، وفي الخلف توجد قمة بين المدورين أكثر بروزًا.

The shaft is cylindrical with a prominent ridge ***posteriorly***, the ***linea aspera***. This ridge splits ***inferiorly into medial and lateral supracondylar lines***. العمود أسطواني مع حافة بارزة في الخلف، الخط الأسبيرا. ينقسم هذا التلال إلى خطوط فوق اللقمة وسطية وجانبية.

The lower end of the femur is expanded into two prominent ***condyles united anteriorly as the patellar surface***, but separated ***posteriorly by a deep intercondylar notch***. يتم توسيع الطرف السفلي من عظم الفخذ إلى لقمتين بارزتين متحدتين من الأمام كسطح الرضفة، لكن مفصولتين من الخلف بشق عميق بين اللقمتين.

The most prominent parts of each condyle are called ***the medial and lateral epicondyles***. تسمى الأجزاء الأكثر بروزًا في كل لقمة باللقيمات الوسطية والجانبية.

The patella

This is a ***sesamoid bone*** its upper ***two-thirds of the posterior*** surface is covered with ***articular cartilage*** and is entirely within the ***knee joint*** *هذا عظم سمسماني، الثلثان العلويان من السطح الخلفي مغطى بالغضروف المفصلي ويقع بالكامل داخل مفصل الركبة.*

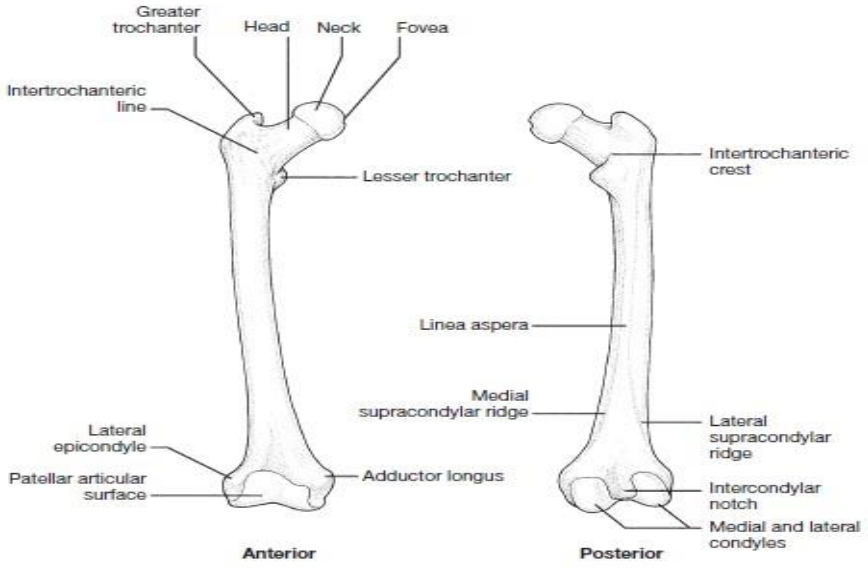

The tibia

The upper end of the tibia is expanded as the ***tibial plateau***. This has an articular surface with a ***large medial and a smaller lateral condyle***, which articulate with the ***condyles of the femur.*** ***يتم توسيع الطرف العلوي من الساق مثل الهضبة الظنبوبية. يحتوي هذا على سطح مفصلي مع لقمة وسطية كبيرة ولقمة جانبية أصغر، والتي تتمفصل مع لقمات عظم الفخذ.***

Between the condyles is ***the intercondylar eminence or the tibial spine***, which has medial and lateral projections – ***the medial and lateral intercondylar tubercles***. **بين اللقمتين يوجد البروز بين اللقمتين أو العمود الفقري الظنبوبي، الذي يحتوي على نتوءات وسطية وجانبية – الحديبات بين اللقمتين الإنسية والجانبية.**

Anteriorly, at the upper end of the shaft of the tibia is the ***tibial tubercle.*** **من الأمام، في الطرف العلوي من عمود الظنبوب توجد الحديبة الظنبوبية.**

The anteromedial surface of the shaft of the tibia is subcutaneous. **السطح الأمامي الإنسي لعمود الظنبوب يقع تحت الجلد.**

The posterior surface of the shaft has a prominent oblique ridge – ***the soleal line***. **يحتوي السطح الخلفي للعمود على حافة مائلة بارزة – الخط الوحيد.**

The ***lower end of the tibia*** has the medial ***malleolus*** and the ***fibular notch laterally***. **يحتوي الطرف السفلي من الساق على الكعب الإنسي والشق الشظوي بشكل جانبي.**

Its ***inferior surface*** is flattened and articulates with ***the talus in the ankle joint***. سطحه السفلي مفلطح ويتصل بالكاحل في مفصل الكاحل.

The fibula

The ***fibula has no weightbearing*** function. It has a ***head with a styloid process***, a ***neck***, a ***narrow shaft*** and a ***lower end expanded as the lateral malleolus***. Proximal and distal ***tibiofibular joints*** unite it with ***the tibia*** and it articulates with the ***talus in the ankle joint***. **ليس لدى الشظية وظيفة حمل الوزن. لها رأس ذو عملية إبرية، وعنق، وعمود ضيق، ونهاية سفلية ممتدة مثل الكعب الجانبي. المفاصل الظنبوبية الشظوية القريبة والبعيدة توحدها مع الساق وتتمفصل مع الكاحل في مفصل الكاحل.**

The ***lateral malleolus*** is ***more distal*** than the ***medial malleolus***.**الكعب الوحشي أبعد من الكعب الإنسي**

Plain radiographs of the tibia and fibula

The tibial tuberosity is very ***variable in appearance***, particularly ***during the growth*** period. ***Asymmetry and irregularity*** on radiographs may be quite normal **الحدوبة الظنبوبية متغيرة جدًا في المظهر، خاصة خلال فترة النمو. قد يكون عدم التماثل وعدم انتظام الصور الشعاعية أمرًا طبيعيًا تمامًا.**

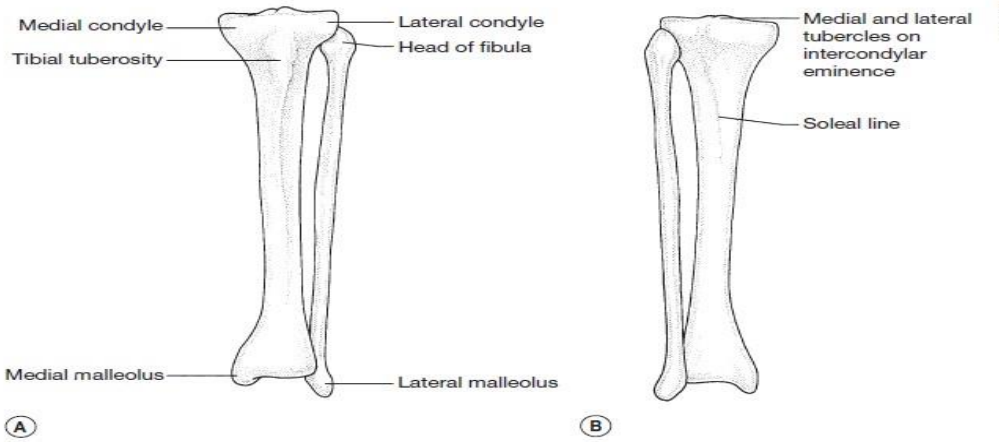

Figure 8.3 • Tibia and fibula: (A) anterior view; (B) posterior view.

The bones of the foot

In addition ***to metatarsals*** and ***phalanges***, there are ***seven tarsal bones*** in the foot. These are the ***talus, calcaneus, navicular, cuboid and three cuneiform bones***. The ***talus and calcaneus*** are most ***important radiologically***. **بالإضافة إلى مشط القدم والكتائب، هناك سبع عظام رصغية في القدم. هذه هي عظام الكاحل، والعقبي، والزورقي، والمكعب، والعظام الثلاثة المسمارية. يعتبر الكاحل والعقبي الأكثر أهمية من الناحية الإشعاعية.**

The talus

The talus has the following parts:

1. Body between the malleoli.
2. Neck grooved inferiorly as the sulcus tali which forms the sinus tarsi;
3. Head anteriorly that articulates with the navicular.

يتكون الكاحل من الأجزاء التالية:

1. **الجسم بين الكعبين.**
2. **الرقبة محززة إلى الأسفل مثل التلم تالي يشكل الجيوب الأنفية.**
3. **الرأس للأمام الذي يتمفصل مع الزورقي.**
4. **العملية الخلفية.**

4. Posterior process.

The inferior surface of the talus has a large facet ***posteriorly for articulation with the calcaneus***. السطح السفلي للكاحل له وجه كبير للخلف للتواصل مع العقبي.

The calcaneus

This is the largest tarsal bone. It lies under the talus. It is irregularly cuboidal in shape with a shelf-like process anteromedially to support the talus. هذا هو أكبر عظم رصغي. انها تقع تحت الكاحل. إنه مكعب بشكل غير منتظم مع عملية تشبه الرف في المقدمة لدعم الكاحل.

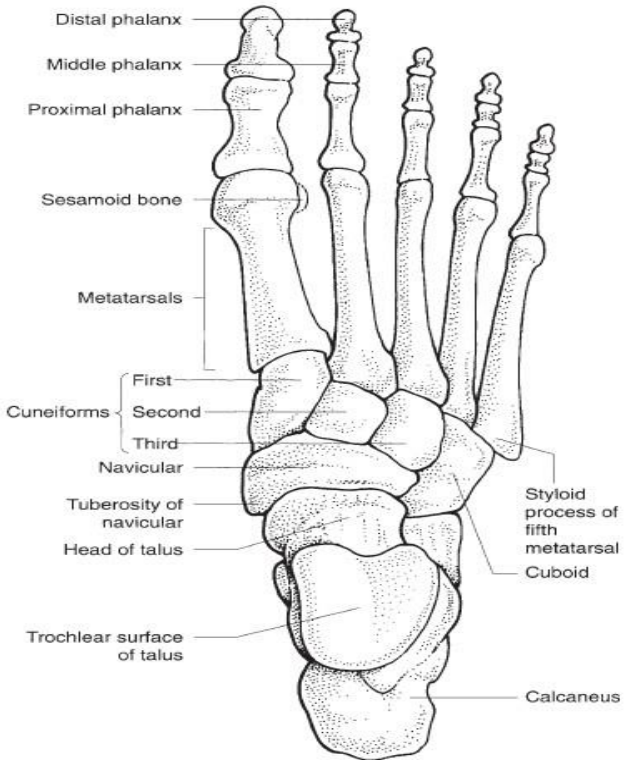

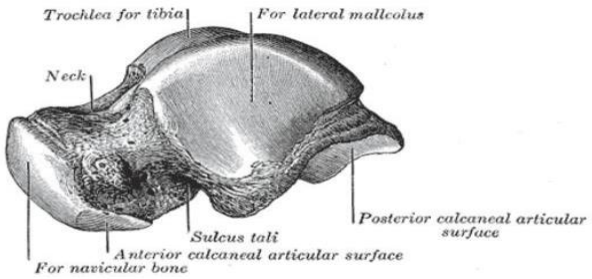

Talus



Radiological features of the bones of the foot

In addition to bony structures, ***heel-pad thickness*** is measured on a lateral radiograph of the calcaneus between ***the calcaneal tuberosity posteroinferiorly and the skin surface Normal thicknesses are 21 mm in the female and 23 mm in the male***. بالإضافة إلى الهياكل العظمية، يتم قياس سمك وسادة الكعب على صورة شعاعية جانبية للعقبي بين الحدبة العقبية من الخلف وسطح الجلد. تبلغ السماكة الطبيعية 21 ملم في الأنثى و 23 ملم في الذكر.



Figure 8.5 • Oblique radiograph of the foot.

1. Fibula
2. Tibia
3. Talus
4. Neck of talus
5. Head of talus
6. Sinus tarsi
7. Posterior process of talus
8. Calcaneus
9. Sustentaculum tali
10. Navicular
11. Cuboid
12. Medial cuneiform (superimposed)
13. Intermediate cuneiform (superimposed)
14. Lateral cuneiform (superimposed)
15. Styloid process of fifth metatarsal
16. Shaft of first metatarsal
17. Head of first metatarsal
18. Proximal phalanx, first toe
19. Distal phalanx, fifth toe
20. Base of fourth metatarsal

The hip joint

The hip joint is a ***synovial ball-and-socket joint***, the ***femoral head*** functioning as a ***ball*** with the ***acetabular cavity or socket***. The hip joint is usually investigated by ***AP and frog lateral (oblique) radiographs***. مفصل الورك هو مفصل كروي ومقبس زليلي، حيث يعمل رأس الفخذ ككرة مع التجويف الحقي أو المقبس. عادة ما يتم فحص مفصل الورك بواسطة الصور الشعاعية الجانبية (المائلة).

The knee joint

The knee joint is ***a synovial hinge joint***. Articular surfaces of knee joint are ***the condyles and the patellar surfaces of the femur***, the ***tibial articular surfaces on the tibial plateau***, and the ***deep surface of the patella***. مفصل الركبة هو مفصل زليلي مفصلي. الأسطح المفصلية لمفصل الركبة هي اللقمات والأسطح الرضفية لعظم الفخذ، والأسطح المفصلية الظنبوبية على الهضبة الظنبوبية، والسطح العميق للرضفة.

In ***plain radiographs*** of the knee joint, the subcutaneous and intra-articular fat outlines some of the soft tissues around the joint. في الصور الشعاعية البسيطة لمفصل الركبة، تحدد الدهون الموجودة تحت الجلد وداخل المفصل بعض الأنسجة الرخوة حول المفصل.

The tibiofibular joints

The ***proximal tibiofibular*** joint is a ***synovial plane joint*** that is strengthened anteriorly and posteriorly by ligaments. The ***distal tibiofibular*** joint is ***immovable joint***. المفصل الظنبوبي الشظوي الداني هو مفصل مستو زليلي يتم تقويته من الأمام والخلف بواسطة الأربطة. المفصل الظنبوبي الشظوي البعيد هو مفصل غير متحرك.

The ankle joint

The ankle joint is a ***synovial hinge joint***. The ***articular surfaces*** the ankle joint are مفصل الكاحل هو مفصل زليلي مفصلي. الأسطح المفصلية لمفصل الكاحل هي:

1) The lower tibia and the inner surface of the medial malleolus. الساق السفلية والسطح الداخلي للكعب الإنسي.
2) The medial surface of the lateral malleolus of the fibula. 1) السطح الإنسي للكعب الوحشي للشظية.
3) The trochlear surface of the head of the talus. السطح البكري لرأس الكاحل

On AP radiographs of the ankle joint the tibiotalar surfaces are seen to be ***parallel*** to each other and ***perpendicular to the shaft of the tibia*** في الصور الشعاعية لمفصل الكاحل، تظهر الأسطح الظنبوبية الكاحلية متوازية مع بعضها البعض ومتعامدة مع عمود الظنبوب

The subtalar joint

This ***synovial joint*** is responsible for inversion and ***eversion of the ankle***. It has two parts, ***each with its own capsule and synovial cavity*** as follows: هذا المفصل الزليلي مسؤول عن انقلاب الكاحل وانقلابه. ويتكون من جزأين، لكل منهما محفظة خاصة به وتجويف زليلي على النحو التالي:

1. The talocalcaneal joint between the posterior facet on the inferior surface of the talus and the corresponding facet on the calcaneus. 1. المفصل الكاحلي العقبي بين الوجه الخلفي على السطح السفلي للكاحل والوجه المقابل على عظم الكعب.
2. The talocalcaneonavicular joint has four contiguous parts. يتكون المفصل من أربعة أجزاء متجاورة

In radiography of the subtalar joint ***oblique views*** of the ankle with the foot ***internally rotated 45°*** are used. Films are exposed with tube ***angulations of 10°, 20°, 30° and 40 ° for complete visualization of the complex articular surfaces***. في التصوير الشعاعي للمفصل تحت الكاحل، يتم استخدام مناظر مائلة للكاحل مع تدوير القدم داخليًا بمقدار 45 درجة. يتم تعريض الأفلام بزوايا أنبوبية تبلغ 10° و20° و30° و40° للحصول على رؤية كاملة للأسطح المفصلية المعقدة.

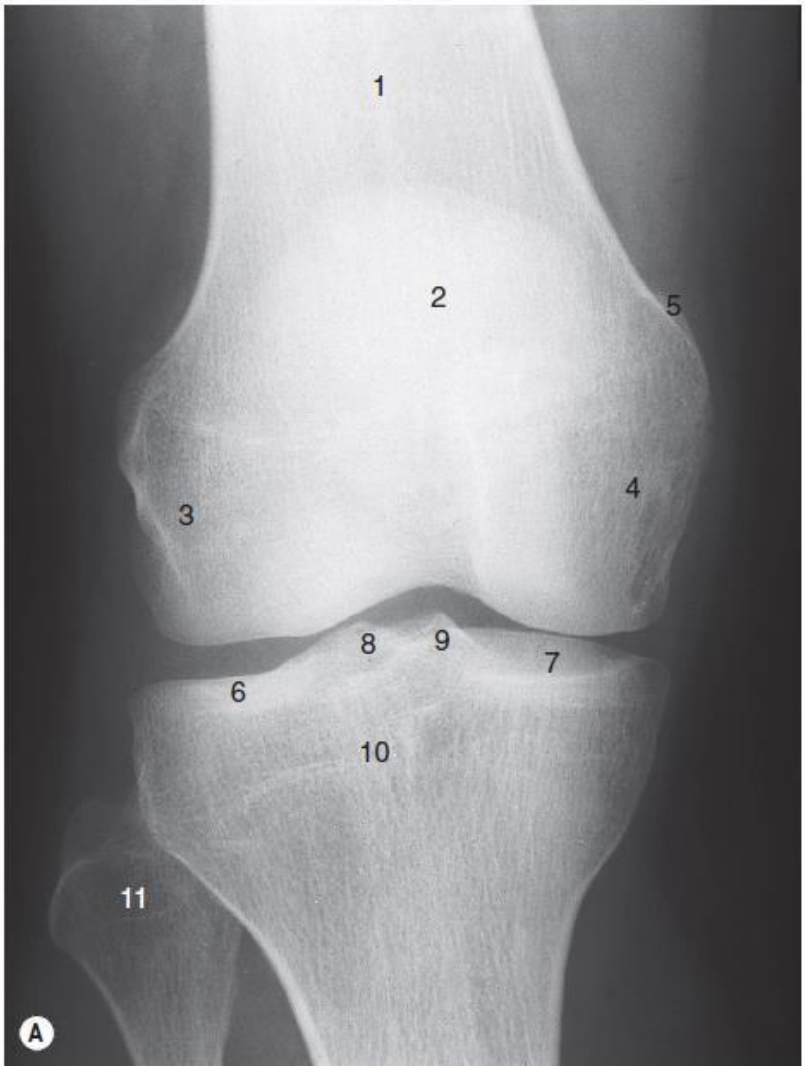

Knee: (A) AP radiograph

1. Femur
2. Patella
3. Lateral epicondyle
4. Medial epicondyle
5. Adductor tubercle
6. Lateral tibial plateau
7. Medial tibial plateau
8. Lateral tibial spine
9. Medial tibial spine
10. Head of fibula

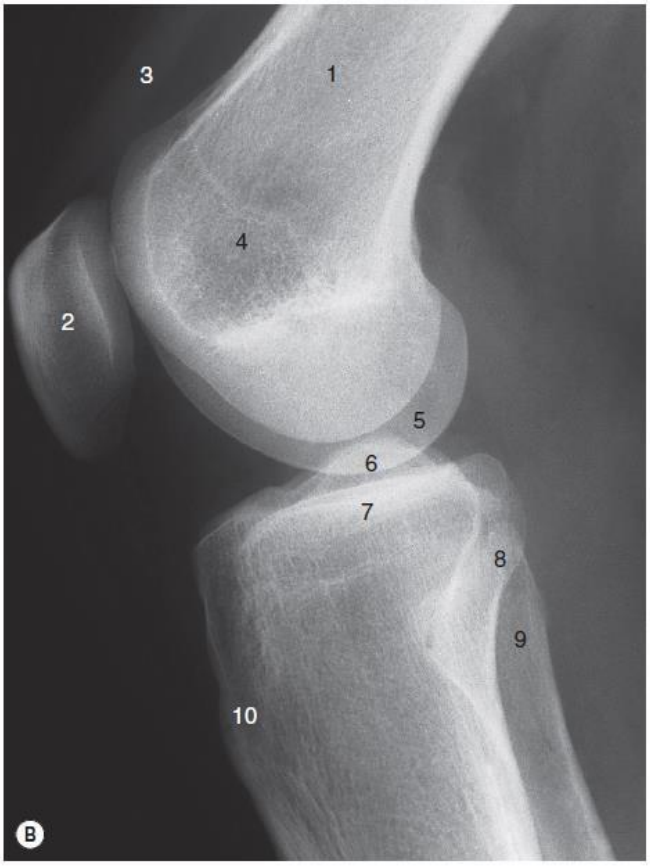

Knee: (B) lateral radiograph

1. Distal femur
2. Patella
3. Quadriceps tendon
4. Epicondyles (superimposed)
5. Femoral condyle
6. Tibial spines (superimposed)
7. Tibial plateaux (superimposed)
8. Head of fibula
9. Neck of fibula
10. Tibial tuberosity

The arteries of the lower limb

The external iliac artery becomes the ***common femoral artery***. The ***femoral artery*** continues as the ***superficial femoral*** artery and has few branches in the thigh. يصبح الشريان الحرقفي الخارجي هو الشريان الفخذي الشائع. يستمر الشريان الفخذي باعتباره الشريان الفخذي السطحي وله فروع قليلة في الفخذ.

The popliteal artery supplies, branches to the knee joint and divides at the lower border of the knee joint into ***anterior and posterior tibial arteries***. يغذي الشريان المأبضي، ويتفرع إلى مفصل الركبة وينقسم عند الحد السفلي لمفصل الركبة إلى شرايين ظنبوبية أمامية وخلفية.

The ***posterior tibial artery*** divides into the ***medial and lateral plantar arteries***, the principal supply to the foot. ينقسم الشريان الظنبوبي الخلفي إلى الشرايين الأخمصية الإنسية والجانبية، وهي المغذية الرئيسية للقدم.

The ***lateral plantar*** artery is the ***main contributor*** to the ***plantar arch*** *الشريان الأخمصي الجانبي هو المساهم الرئيسي في القوس الأخمصي.*

The ***anterior tibial*** artery continues as the ***dorsalis pedis*** artery which finally joins the ***plantar arch***. يستمر الشريان الظنبوبي الأمامي في صورة شريان الظهراني للقدم الذي ينضم أخيرًا إلى القوس الأخمصي.

The veins of the lower limb

Venous blood is drained from the lower limb by a system of ***deep and superficial veins***. The normal ***direction of flow*** is ***from superficial to deep*** veins. The ***superficial veins*** are the ***long and short saphenous veins***. يتم تصريف الدم الوريدي من الطرف السفلي عن طريق نظام من الأوردة العميقة والسطحية. الاتجاه الطبيعي للتدفق هو من السطحية إلى الأوردة العميقة. الأوردة السطحية هي الأوردة الصافنة الطويلة والقصيرة.

The ***long saphenous vein*** starts on the medial side of the dorsum of the foot. The long saphenous vein ***drains into the femoral vein***. The ***short saphenous vein*** begins on the lateral side of the dorsum of the foot and enters the ***popliteal vein***. The ***deep veins*** of the lower limb ***accompany the arteries***, as described above. They are ***usually paired***, although ***more than two veins may accompany one artery***. يبدأ الوريد الصافن الطويل على الجانب الإنسي من ظهر القدم. يصب الوريد الصافن الطويل في الوريد الفخذي. يبدأ الوريد الصافن القصير من الجانب الوحشي لظهر القدم ويدخل إلى الوريد المأبضي. وترافق الأوردة العميقة في الطرف السفلي الشرايين كما هو موضح أعلاه. عادة ما يكونا مقترنين، على الرغم من أنه قد يصاحب الشريان الواحد أكثر من وريدين.

By:Mohammed Jabbar Hussein

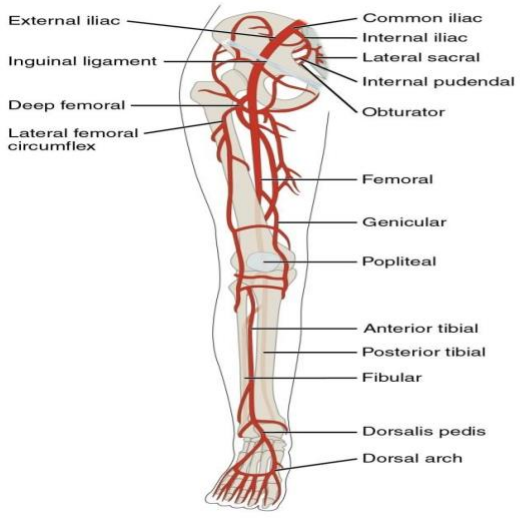

Anterior view

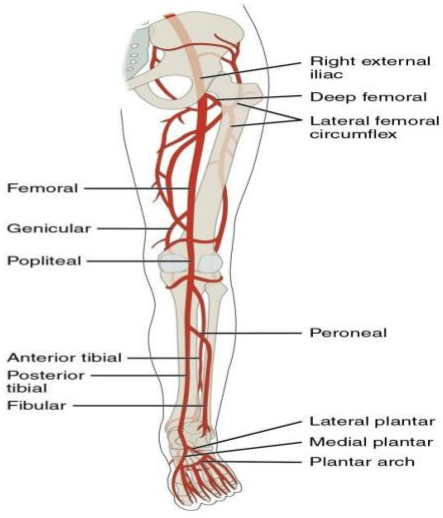

Posterior view