The biliary system النظام الصفراوي

The gallbladder

- The gallbladder is a pear-shaped sac attached to the extrahepatic bile ducts by the cystic duct. المرارة عبارة عن كيس على شكل كمثرى يتصل بالقنوات الصفراوية خارج الكبد عن طريق القناة المرارية.
- It is very variable in size but normally measures up to 10 cm in length and 3 cm in diameter..إنه متغير جدًا في الحجم ولكن يصل طوله عادةً إلى 10 سم وقطره 3 سم
- It has a fundus, body and neck, and it hangs on the visceral surface of the liver with its neck superiorly and its fundus inferiorly. وله قاع وجسم وعنق، ويتدلى على السطح الحشوي للكبد، ورقبته إلى الأعلى وقاعه إلى الأسفل.

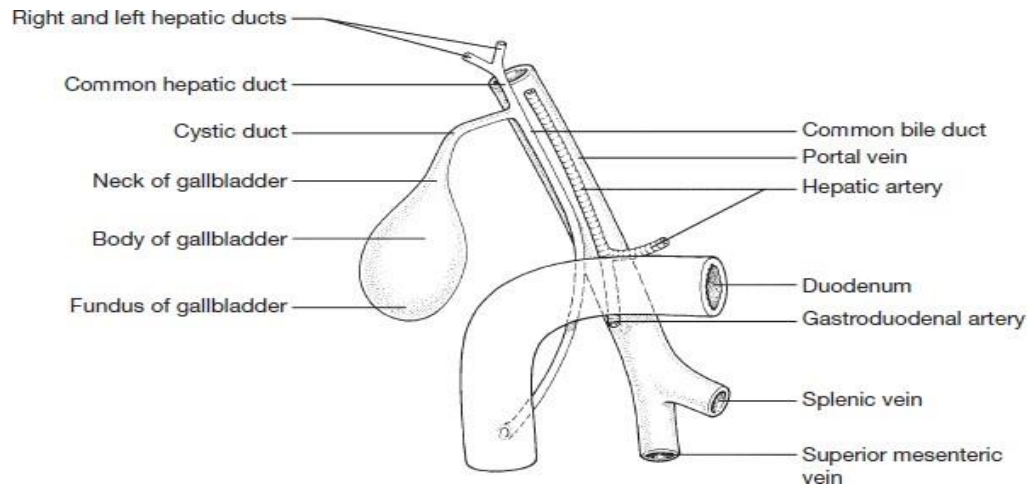

The relations of the gallbladder:علاقات المرارة

- **Anterosuperiorly:** أمامي فوقي
  1. the gallbladder bed of the liver المرارة في الكبد .1
  2. the fundus is related to the anterior abdominal wall يرتبط قاع البطن بجدار البطن الأمامي
- **Posteroinferiorly:**
  1) the neck: lesser omentum (the double layer of peritoneum that extends from the liver to the lesser curvature of the stomach) الرقبة: الثرب الصغير (الطبقة المزدوجة من الصفاق التي تمتد من الكبد إلى الانحناء الأصغر للمعدة)
  2) the body: first part of the duodenum الجسم: الجزء الأول من الاثني عشر
  3) the fundus: transverse colon قاع: القولون المستعرض

Arterial supply العرض الشرياني

The gallbladder is supplied by the cystic artery which is a branch of the right hepaticartery. يتم إمداد المرارة عن طريق الشريان الكيسي وهو فرع من الشريان الكبدي الأيمن.

Venous drainage التصريف الوريدي

Blood from the gallbladder drains via small veins to the liver from the gallbladder bedSometimes a cystic vein is formed that drains to the portal vein. يصرف الدم من المرارة عبر الأوردة الصغيرة إلى الكبد من قاع المرارة. في بعض الأحيان يتكون الوريد الكيسي الذي يصرف إلى الوريد البابي.

Bile ducts القنوات الصفراوية

Intrahepatic bile ducts follow the same pattern of distribution as the hepatic arteries. تتبع القنوات الصفراوية داخل الكبد نفس نمط التوزيع مثل الشرايين الكبدية.

- ***The right hepatic duct (RHD)*** drains the segments of the right lobe (V – VIII) andhas two major branches:: تقوم القناة الكبدية اليمنى بتصريف أجزاء الفص الأيمن (الخامس – الثامن) ولها فرعين رئيسيين.
  - ***the right posterior duct (RPD)*** draining the posterior segments (VI and VII) القناة الخلفية اليمنى تصرف الأجزاء الخلفية (السادس والسابع)
  - ***the right anterior duct (RAD)*** draining the anterior segments (V and VIII)القناة الأمامية اليمنى تستنزف الأجزاء الأمامية
- ***The LHD*** is formed by the ducts draining segments II, III and IV..يتكون من قطاعات تصريف القنوات
- ***The bile duct*** draining the caudate lobe (segment I) joins the RHD or LHD. تنضم القناة الصفراوية التي تصرف الفص المذنب (الجزء الأول) إلى .

The RHD and LHD have a diameter of up to 3 mm each and these unite outside the liverin the porta hepatis to form the ***common hepatic duct (CHD).***. *تنضم القناة الصفراوية التي تصرف الفص المذنب (الجزء الأول) إلى .*

- ***CHD duct*** measures up to 7 mm in diameter and joined after a variable distance (usually 3.5 cm) by the cystic duct (usually 3.5 cm long) to form the ***common bile duct (CBD).*** *يصل قطر القناة إلى 7 ملم ويتم ربطها بعد مسافة متغيرة (عادة 3.5 سم) بالقناة المرارية (طولها عادة 3.5 سم) لتشكل القناة الصفراوية المشتركة*
- The CBD usually unites with the pancreatic duct in a common dilated terminal ***ampulla of Vater*** and empties into the duodenum 8 – 10 cm distal to the pylorus. يتحد عادة مع القناة البنكرياسية في أمبولة طرفية متوسعة مشتركة من فاتر ويصب في الاثني عشر على بعد 8 – 10 سم من بوابة البواب.

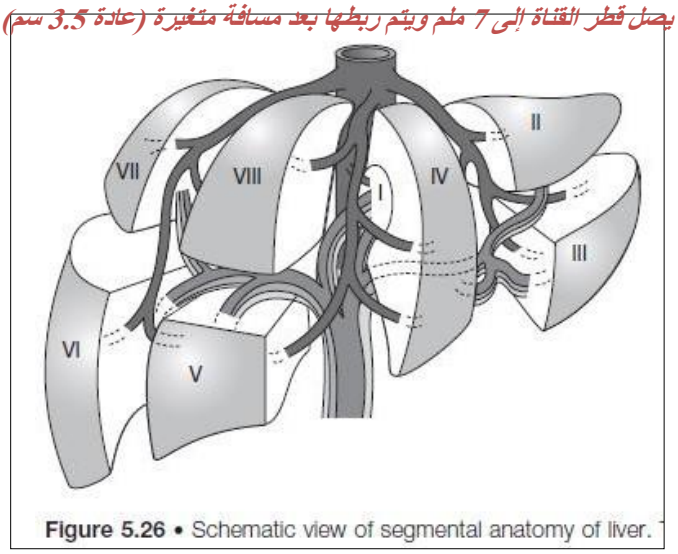

Figure 5.26 • Schematic view of segmental anatomy of liver.

Radiological features of the biliary system

Plain films of the abdomen

The normal gallbladder or biliary system are not visible by plain film of the abdomen. لا يمكن رؤية المرارة الطبيعية أو الجهاز الصفراوي من خلال فيلم عادي من البطن.

Ultrasound examination of the biliary system الفحص بالموجات فوق الصوتية للنظام الصفراوي

- Intrahepatic bile ducts can often be detected and normally measure less than 2 mm غالبًا ما يمكن اكتشاف القنوات الصفراوية داخل الكبد وعادةً ما يكون قياسها أقل من 2 مم.
- The union of the right and left hepatic ducts can be seen in the porta hepatis. يمكن رؤية اتحاد القنوات الكبدية اليمنى واليسرى في باب الكبد.
- The gallbladder can be visualized between the liver and the right kidney.ويمكن تصور المرارة بين الكبد والكلية اليمنى
- The hepatic and common bile ducts can sometimes be visualized throughout theircourse يمكن أحيانًا رؤية القنوات الصفراوية الكبدية والعامة طوال مسارها

Contrast examinations فحوصات التباين

A variety of contrast examinations of the gallbladder and biliary tree are possible, depending on the clinical circumstances such as intravenous cholangiography and oral cholecystography, have been replaced by ultrasound. من الممكن إجراء مجموعة متنوعة من فحوصات التباين للمرارة والشجرة الصفراوية، اعتمادًا على الظروف السريرية، مثل تصوير الأقنية الصفراوية عن طريق الوريد وتصوير المرارة عن طريق الفم، وقد تم استبدالها بالموجات فوق الصوتية.

Others contrast studies such as intraoperative, T-tube, transhepatic and retrograde cholangiography (ERCP). دراسات أخرى تتناقص مثل تصوير الأقنية الصفراوية أثناء العملية الجراحية والأنبوبية وعبر الكبد والرجوع

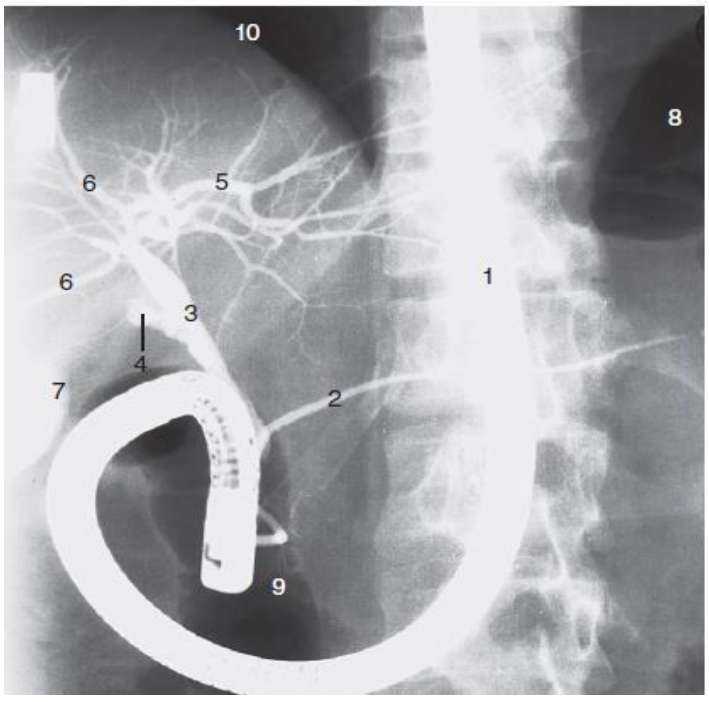

ERCP study of the pancreaticobiliary tree

1. Endoscope
2. Pancreatic duct
3. Common hepatic duct
4. Cystic duct
5. Left hepatic duct
6. Right hepatic ducts
7. Gallbladder
8. Gas in fundus of stomach
9. Gas in duodenum
10. Right hemidiaphragm

MR cholangiography

Excellent images of the biliary and pancreatic systems are obtained with fluid-sensitiveMR imaging techniques. يتم الحصول على صور ممتازة للجهاز الصفراوي والبنكرياس باستخدام تقنيات التصوير بالرنين المغناطيسي الحساسة للسوائل.

This technique has replaced ERCP as a first-line investigation of the biliary tree. تم استبدال هذه التقنية باعتبارها فحص الخط الأول للشجرة الصفراوية.

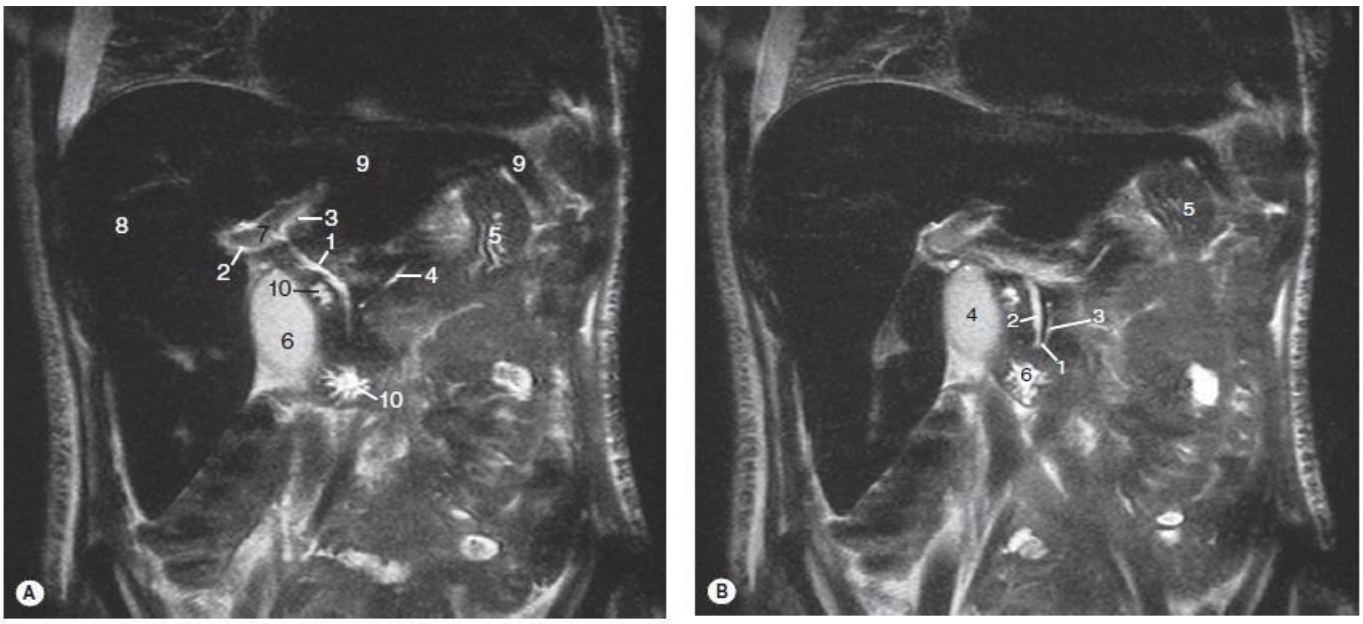

MR cholangiopancreaticogram

(A) This section shows the intrapancreatic common bile duct and pancreatic duct Part of the pancreatic duct is seen in the body of the pancreas. (B) The cystic duct confluence with the common hepatic duct is seen. يوضح هذا القسم القناة الصفراوية المشتركة داخل البنكرياس والقناة البنكرياسية. يظهر جزء من القناة البنكرياسية في جسم البنكرياس. (ب) وينظر إلى التقاء القناة الكيسية مع القناة الكبدية المشتركة

(A)
1. Confluence of cystic and bile duct
2. Right hepatic duct
3. Left hepatic duct
4. Pancreatic duct in body of pancreas
5. Stomach 6. Gallbladder
7. Portal vein
8. Right lobe of liver
9. Left lobe of liver 10. Duodenum

(B)
1. Confluence of pancreatic and bile ducts
2. Common duct
3. Pancreatic duct
4. Gallbladder
5. Stomach
6. Duodenum

CT of the biliary tree

The biliary system is best seen on contrast-enhanced CT. من الأفضل رؤية النظام الصفراوي من خلال التصوير المقطعي المعزز بالتباين.

Scintigraphy of the biliary system using ^{99m}Tc

^{99m}Tc accumulates in the liver parenchyma and is excreted by the biliary system, outlining the intrahepatic right and left ducts, the extrahepatic ducts, the gallbladder and the cystic duct. Radioisotope excreted into the duodenum is also seen on the scan. يتراكم في حمة الكبد ويفرز عن طريق الجهاز الصفراوي، ويحدد القنوات داخل الكبد اليمنى واليسرى، والقنوات خارج الكبد، والمرارة والقناة المرارية. يُرى أيضًا النظائر المشعة التي تفرز في الاثني عشر في الفحص.

The pancreas

- The pancreas is situated on the posterior abdominal wall at approximately L1 level يقع البنكرياس على جدار البطن الخلفي عند مستوى تقريبًا.
- It is described as having a head, neck, body and tail.يوصف بأن له رأس ورقبة وجسم وذيل.
- It is over 15 cm long and lies transversely and slightly obliquely, with the tail higher than the head. يزيد طوله عن 15 سم، ويكون بشكل عرضي ومائل قليلاً، وذيله أعلى من الرأس.

The head of the pancreas lies in the curve of the duodenum, with the pylorus and the duodenal bulb overlapping it slightly on its upper surface. The ***uncinate process*** projects posteriorly and to the left from its lower part. يقع رأس البنكرياس في منحنى الاثني عشر، مع تداخل البواب والبصلة الاثني عشرية قليلاً على سطحه العلوي. تبرز العملية غير السنية للخلف وإلى اليسار من الجزء السفلي.

The neck of the pancreas extends from the upper part of the anterior portion of the head. ***The body*** of the pancreas curves over the vertebrae and great vessels to reach the leftparavertebral gutter. The body lies anterior to the left kidney and adrenal. تمتد عنق البنكرياس من الجزء العلوي للجزء الأمامي من الرأس. ينحني جسم البنكرياس فوق الفقرات والأوعية الكبيرة ليصل إلى الميزاب المجاور للفقرة الأيسر. يقع الجسم أمام الكلية اليسرى والغدة الكظرية.

The tail of the pancreas is related to the splenic hilum.يرتبط ذيل البنكرياس بالنقير الطحالي.

- The architecture of the pancreas is finely lobulatedبنية البنكرياس مفصصة بدقة

The pancreatic ductsالقنوات البنكرياسية

The pancreatic duct begins in the tail by the union of ductules and passes transversely towards the head. It receives smaller ducts along its length at right-angles and increasesin size as it approaches the head تبدأ القناة البنكرياسية في الذيل عن طريق اتحاد القنوات وتمتد بشكل عرضي نحو الرأس. يستقبل قنوات أصغر على طوله بزوايا قائمة ويزداد حجمه عند اقترابه من الرأس.

At the neck the main duct joins the bile duct to form a terminal, common dilated portion called the ***ampulla of Vater*** before entering the duodenum at the papilla. في الرقبة، تتصل القناة الرئيسية بالقناة الصفراوية لتشكل جزءًا طرفيًا متوسعًا يسمى أمبولة فاتر قبل دخول الاثني عشر عند الحليمة

An accessory duct lies anterior and superior to the distal main pancreatic duct, traversing the pancreatic head in a more horizontal plane..توجد قناة ملحقة أمام القناة البنكرياسية الرئيسية البعيدة وتعلوها، وتعبر رأس البنكرياس في مستوى أفقي أكثر

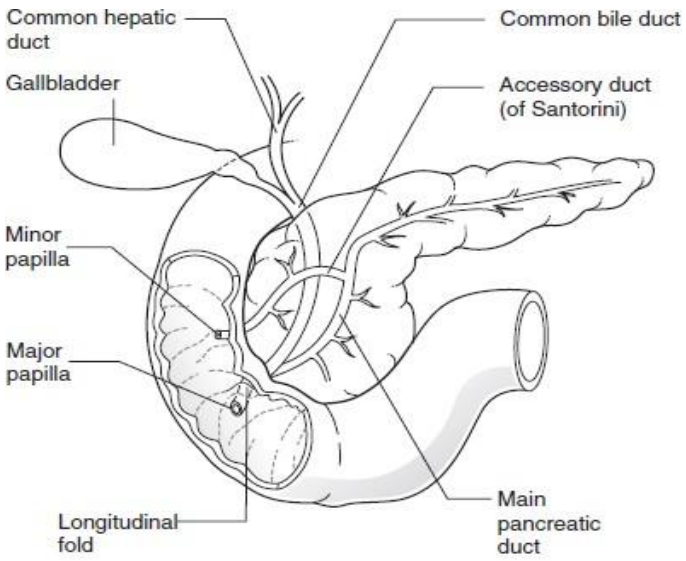

Figure 5.37 • Pancreatic ducts.

Arterial supply of the pancreas

The pancreas is supplied by branches of the coeliac and superior mesenteric arteries as follow:

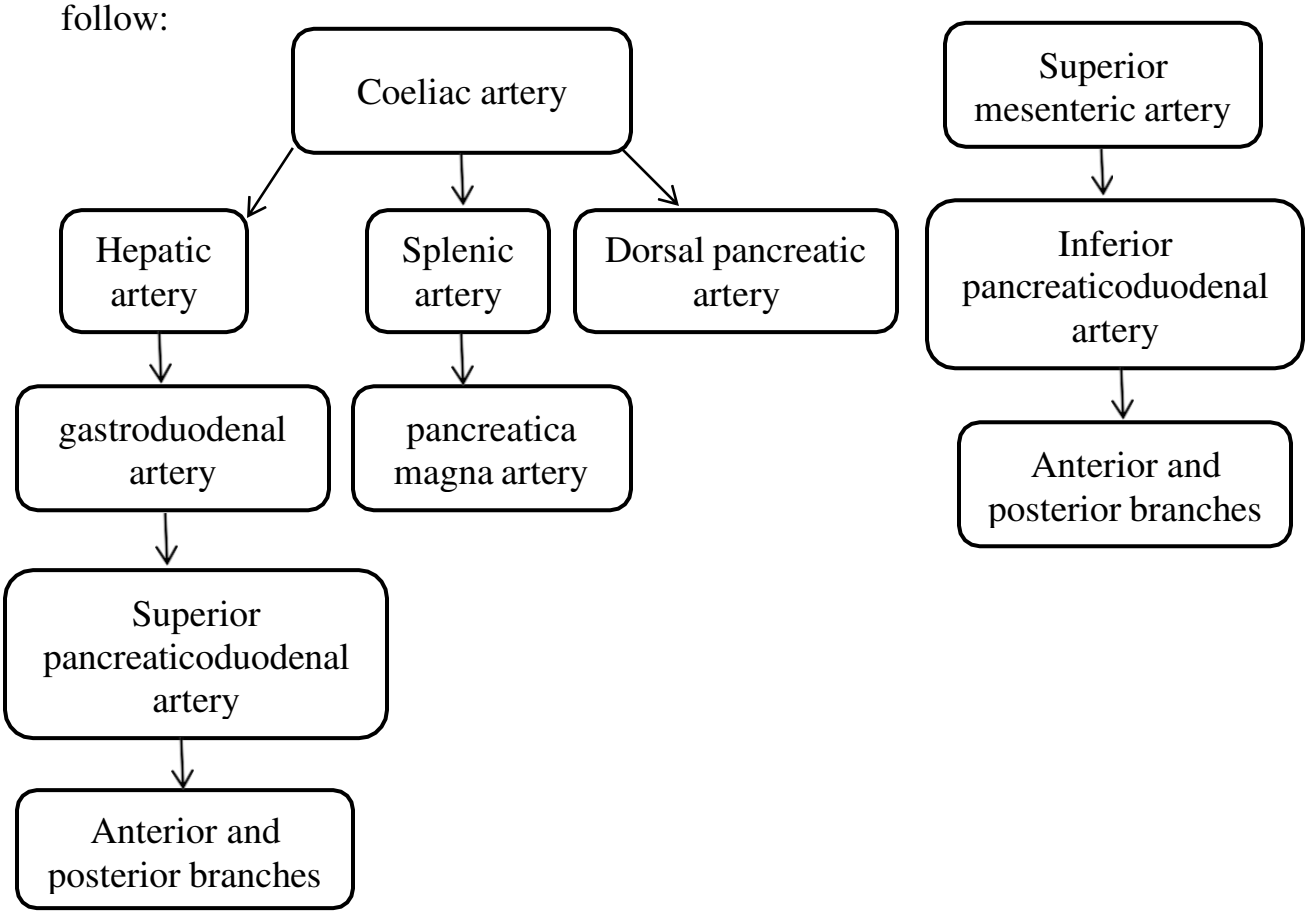

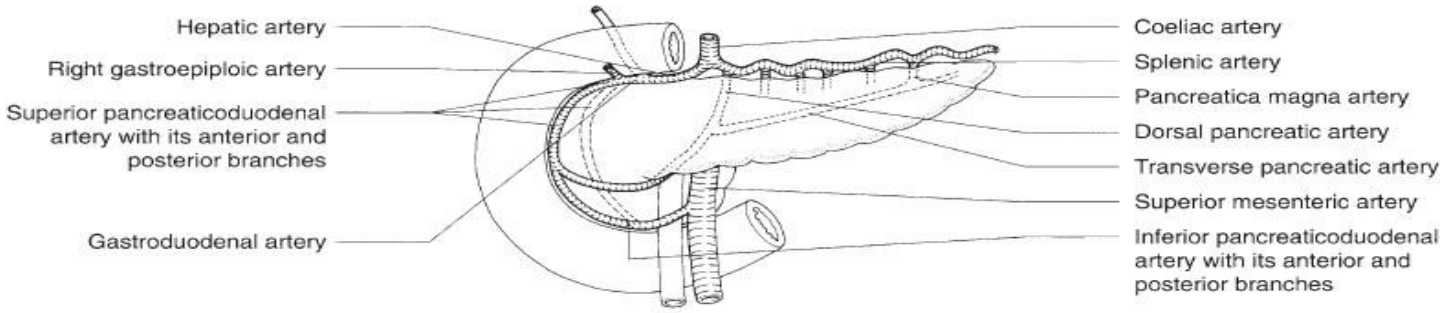

Figure 5.41 • Arterial supply of pancreas.

Venous drainage of the pancreas التصريف الوريدي للبنكرياس

The neck, body and tail of the pancreas drain to the splenic vein and the head drains to the superior mesenteric and portal veins. يصرف عنق البنكرياس وجسمه وذيله إلى الوريد الطحالي ويصرف الرأس إلى الأوردة المساريقية العلوية والأوردة البابية.

Lymphatic drainage التصريف اللمفاوي

Lymphatic drainage is to nodes along the course of the supplying arteries to preaortic coeliac nodes..يتم التصريف اللمفاوي إلى العقد على طول مسار الشرايين التي تغذي العقد الهضمية قبل الأبهري

Radiological features of the pancreas

Plain films of the abdomen

The pancreas is not visible unless calcified..البنكرياس غير مرئي إلا إذا كان متكلساً

Ultrasound of the pancreas

- ✓ This is possible when it is not obscured by overlying stomach and transverse colonic gas..يكون هذا ممكنًا عندما لا يتم حجبه عن طريق غازات المعدة والقولون المستعرض
- ✓ It is identified on transverse sections anterior to the splenic vein and has a characteristic sonographic architecture تم تحديده على المقاطع العرضية الأمامية للوريد الطحالي وله بنية فوق صوتية مميزة.
- ✓ The pancreatic duct is seen within the gland closer to its anterior surface. It measuresapproximately 1.5 mm in the tail, 2 mm in the body and 3 mm in the head. تظهر القناة البنكرياسية داخل الغدة بالقرب من سطحها الأمامي. يبلغ طوله حوالي 1.5 ملم في الذيل، و2 ملم في الجسم، و3 ملم في الرأس.
- ✓ The echotexture of the pancreas is normally homogeneous and iso- or slightlyhyperechoic with respect to liver.

عادةً ما يكون نسيج البنكرياس متجانسًا ومتساويًا أو مفرط الصدى قليلاً بالنسبة للكبد.

Computed tomography

As a result of its oblique position, the pancreas must be studied on sequential CT slices. The tail is visible at the splenic hilum on the highest slices and the uncinate process is thelowest part. نتيجة لوضعها المائل، يجب دراسة البنكرياس على شرائح متتابعة. الذيل مرئيا في رمل الحيل على أعلى شرائح وعملية التشكيل هو أدنى جزء.

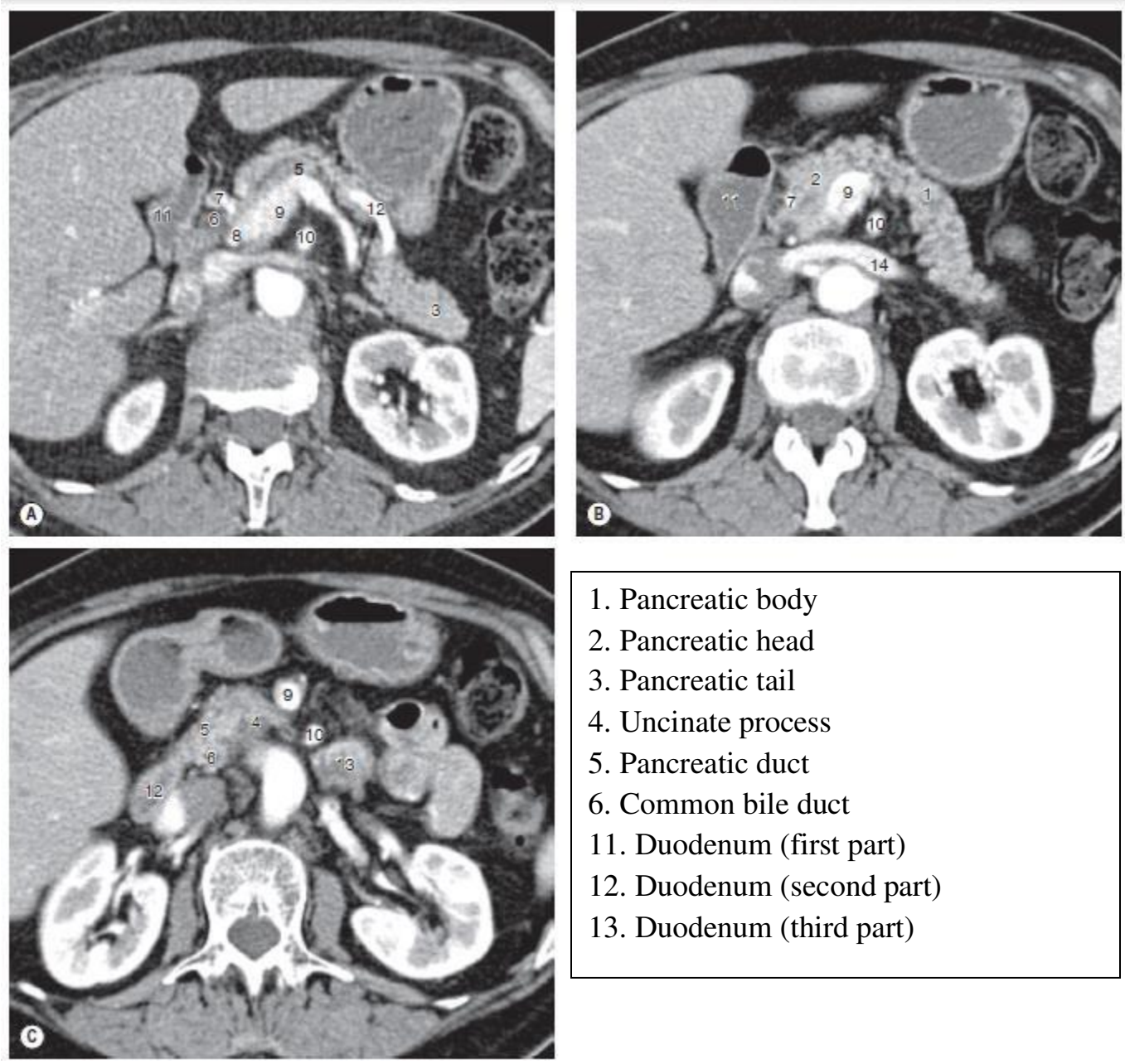

1. Pancreatic body
2. Pancreatic head
3. Pancreatic tail
4. Uncinate process
5. Pancreatic duct
6. Common bile duct
11. Duodenum (first part)
12. Duodenum (second part)
13. Duodenum (third part)

CT pancreas Images