NORMAL BONE

Normal bone is composed of organic matrix andinorganic matrix. The organic matrix includes cells, type 1 collagen(90% of bone protein), glycoproteins,

- The inorganic matrix includes calcium magnesium, potassium, chloride, sodium, andfluoride.

يتكون العظم الطبيعي من مادة عضوية ومادة غير عضوية. تشتمل المصفوفة العضوية على الخلايا، والكولاجين من النوع الأول (90% من بروتين العظام)، والبروتينات السكرية،

- تشتمل المصفوفة غير العضوية على الكالسيوم والمغنيسيوم والبوتاسيوم والكلوريد والصوديوم والفلورايد.

The functions of bone include

1- Structural support for the mechanical action of softtissues, such as the contraction of muscles.

2- Protection of soft organs and tissues, as bythe skull(brain),bone marrow.

a protective site for specialized tissues such as theblood-forming system (bone marrow), and

3- A mineral **reservoir**, whereby the endocrine systemregulates the level of calcium and phosphate in the circulating body fluids

1- الدعم الهيكلي للعمل الميكانيكي للأنسجة الرخوة مثل تقلص العضلات.

2- حماية الأعضاء والأنسجة الرخوة، مثل الجمجمة (الدماغ)، ونخاع العظام.

3- موقع وقائي للأنسجة المتخصصة مثل نظام تكوين الدم (نخاع العظام)، و
3- خزان معدني، حيث ينظم جهاز الغدد الصماء مستوى الكالسيوم والفوسفات في سوائل الجسم المنتشرة

There are 3 cell types:

- Osteoblasts are responsible for the boneformation
- Osteocytes are responsible for bone maintenance; they are osteoblasts that havebecome incorporated in the matrix.
- Osteoclasts are responsible for boneresorption;

- الخلايا العظمية هي المسؤولة عن تكوين العظام
- الخلايا العظمية مسؤولة عن صيانة العظام. إنها خلايا عظمية تم دمجها في المصفوفة.
- الخلايا العظمية مسؤولة عن ارتشاف العظم.

HEREDITARY BONE DISORDERS

Achondroplasia

Long bones are short and thick, leading to dwarfism with short extremities.
• Cranial and vertebral bones are spared, leading to relativelylarge head and trunk. • Intelligence, life span, and reproductive ability are normal. العظام الطويلة قصيرة وسميكة، مما يؤدي إلى التقزم مع قصر الأطراف. • يتم الحفاظ على عظام الجمجمة والعمود الفقري، مما يؤدي إلى كبر حجم الرأس والجذع نسبيًا. • الذكاء، ومدة الحياة، والقدرة على الإنجاب طبيعية.



OSTEOPOROSIS

Osteoporosis is decreased bone mass (osteopenia), resulting in thin, fragile bones susceptible to fractur by low-impact -trauma هشاشة العظام هي انخفاض كتلة العظام (هشاشة العظام)، مما يؤدي إلى عظام رقيقة وهشة وعرضة للكسر بسبب الصدمات المنخفضة التأثير

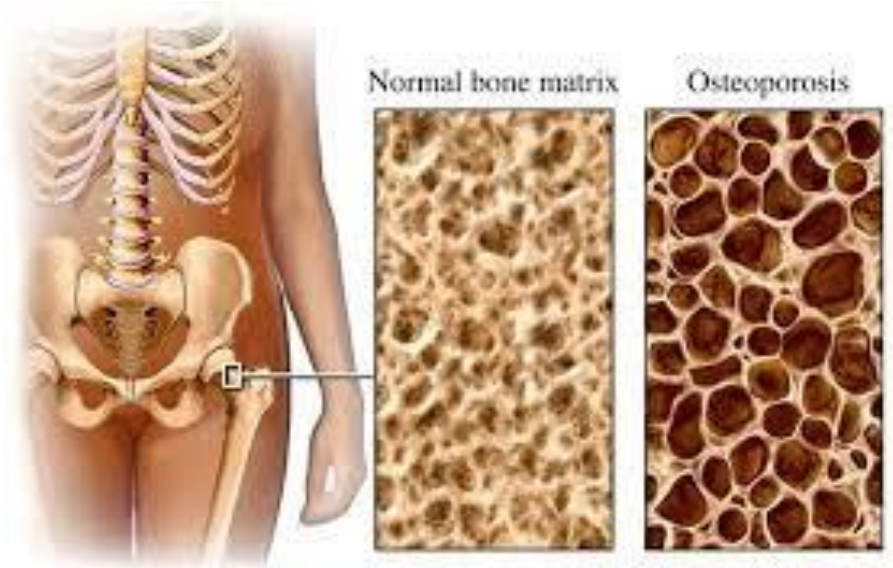

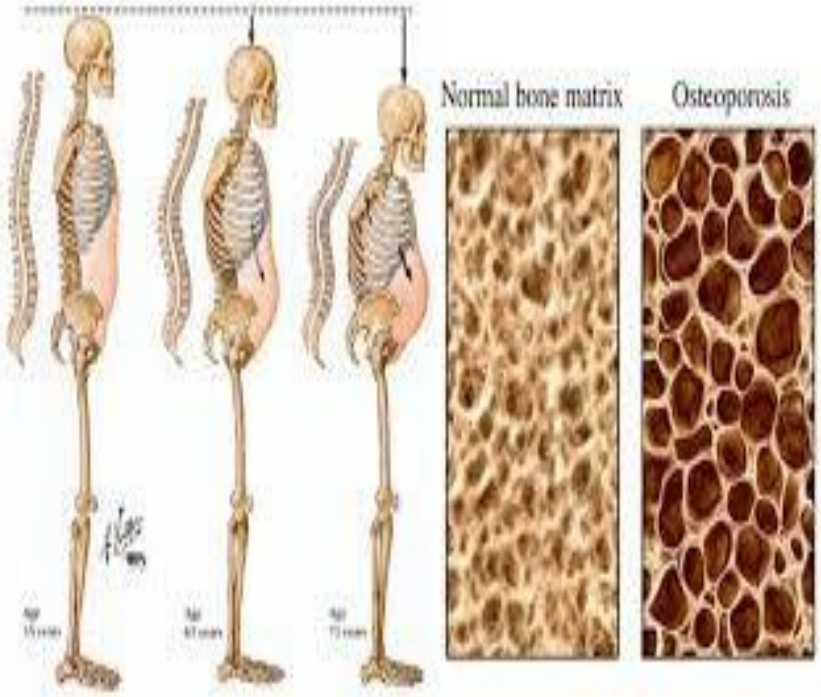

Causes:

A- primary cause 1-

Postmenopausal2- Senile

(aging)

B-secondary to a large variety of causes, including metabolic diseases, Gastrointestinal Disorders, vitamin deficiencies, chronic diseases,

and drug exposures(cortico steroid).

أ- السبب الرئيسي 1- انقطاع الطمث 2- الشيخوخة (الشيخوخة)

ب- ثانوية لمجموعة كبيرة ومتنوعة من الأسباب، بما في ذلك الأمراض الاستقلابية، واضطرابات الجهاز الهضمي، ونقص الفيتامينات، والأمراض المزمنة،
والتعرض للأدوية (الكورتيكوستيرويد).

- Common fracture sites include **vertebrae** (compression fracture); **femoral neck (hip fracture)**; and distal radius (**Colles fracture**).
- Kyphosis and loss of height may result.
- X-rays show generalized radiolucency of bone(**osteopenia)**.

تشمل مواقع الكسور الشائعة الفقرات (كسر الضغط)؛ عنق الفخذ (كسر الورك) ؛ ونصف القطر البعيد (كسر كولز).

- قد يحدث الحداب وفقدان الطول.
- تُظهر الأشعة السينية الشفافية الإشعاعية العامة للعظام (قلة العظام).







OSTEOMALACIA AND RICKETS

Osteomalacia(adult) and rickets (children)are both characterized by decreased mineralization of newly formed bone. They are usually caused by deficiency or abnormal metabolism of vitaminD. يتميز كل من تلين العظام (للبالغين) والكساح (للأطفال) بانخفاض تمعدن العظام المتكونة حديثًا. وعادة ما تكون ناجمة عن نقص أو استقلاب غير طبيعي لفيتامين د





OSTEONECROSIS (AVASCULAR NECROSIS)

Ischemic necrosis with resultant bone **infarction**

Mechanisms contributing to bone ischemia include

- **Vascular** compression or disruption (e.g., after afracture)
- **Steroid administration**
- **Thromboembolic disease**
- Primary vessel disease (e.g., **vasculitis**)
- **Sickle cell crisis**

نخر إقفاري مع احتشاء العظام الناتج
تشمل الآليات التي تساهم في نقص تروية العظام:

- ضغط الأوعية الدموية أو تمزقها (على سبيل المثال، بعد الكسر)
- إدارة الستيرويد
- مرض الانصمام الخثاري
- مرض الأوعية الدموية الأساسي (مثل التهاب الأوعية الدموية)
- أزمة الخلايا المنجلية



OSTEOMYELITIS

Osteomyelitis is defined as inflammation of bone and marrow, witinfection.

Osteomyelitis can be **secondary** to systemic infection but morefrequently occurs as a primary isolated focus of disease; it can be an **acute** process or a **chronic**, debilitating illness. common etiologic agents are **pyogenicbacteria** and ***Mycobacterium tuberculosis***.

يتم تعريف التهاب العظم والنقي على أنه التهاب في العظام والنخاع وعدوى.
يمكن أن يكون التهاب العظم والنقي ثانويًا للعدوى الجهازية ولكنه يحدث في كثير من الأحيان كعزل أولي
بؤرة المرض؛ يمكن أن تكون عملية حادة أو مرضًا مزمنًا ومنهكًا. العوامل المسببة الشائعة هي البكتيريا القيحية والمتفطرة السلية.







OSTEOARTHRITIS Osteoarthritis (OA)

(degenerative joint disease) is joint degenerationwith loss of articular cartilage, with no to minimal inflammation. It is the most common form of arthritis. Risk increases with age; OA affects at least 1 joint in 80% of people age >70 مرض المفاصل التنكسي) هو انحطاط المفاصل مع فقدان الغضروف المفصلي، مع عدم وجود التهاب بسيط. هذا هو الشكل الأكثر شيوعا لالتهاب المفاصل. يزداد الخطر مع التقدم في السن؛ تؤثر الفصال العظمي على مفصل واحد على الأقل في 80% من الأشخاص الذين تزيد أعمارهم عن 70 عامًا





RHEUMATOID ARTHRITIS Rheumatoid arthritis

(RA) is a systemic, chronic, inflammatory diseasecharacterized by progressive arthritis, productionof rheumatoid factor, and extra-articular manifestations. It affects females 4x more than men, with highest incidence at ages 20–50.التهاب المفاصل الروماتويدي. التهاب المفاصل الروماتويدي

هو مرض التهابي جهازي مزمن يتميز بالتهاب المفاصل التدريجي وإنتاج عامل الروماتويد ومظاهر خارج المفصل. يصيب الإناث أكثر من الرجال بأربعة أضعاف، وتبلغ أعلى نسبة حدوثه في الأعمار 20-50.



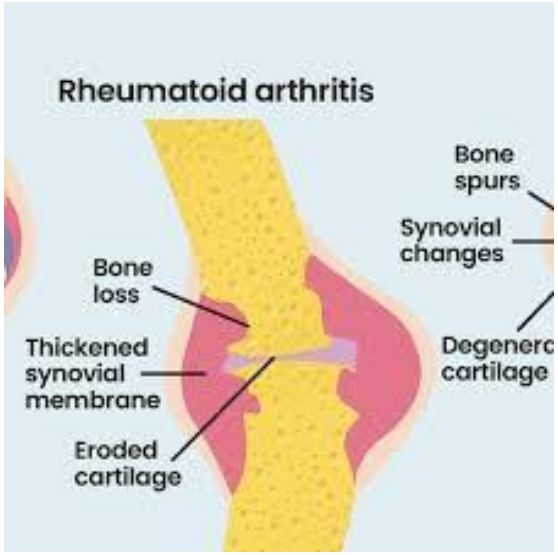



Target

- RHEUMATOID ARTHRITIS : SYNOIVIAL TISSUE
- OSTEOARTHRITIS : HAYLINE CARTILAGE

- التهاب المفاصل الروماتويدي: الأنسجة الزليلية
- هشاشة العظام : الغضروف الزجاجي

اللهم صلي على محمد وال محمد

By:Mohammed Jabbar Hussein