Adrenal Glands

- The adrenal glands lie retroperitoneally above each kidney..تقع الغدد الكظرية خلف الصفاق فوق كل كلية
- Each gland is composed of a body and medial and lateral limbs..وتتكون كل غدة من جسم وأطراف وسطية وجانبية
- The right adrenal gland tends to have a consistent location. The position of left adrenal gland is less consistent than that of the right side. .يميل الغدة الكظرية اليمنى إلى أن يكون لديك موقع ثابت
  موقف الغدة الكظرية اليسرى أقل اتساقا من الجانب الأيمن.

Arterial supplyالعرض الشرياني

Three arteries supply these glands on each side, namely::تزويد ثلاث شرايين هذه الغدد على كل جانب، وهي

- the superior adrenal arteryالشريان الغدة الكظرية
- the middle adrenal arteryالشريان الأظهار الأوسط
- the inferior adrenal arteryالشريان الكظري السفلي ·

Venous drainageالصرف الوريدي

One vein drains the adrenal gland on each side. The right adrenal vein drains to the IVC and the left adrenal vein drains to the left renal vein. يدير الوريد الغدة الكظرية على كل جانب. يستنزف الوريد الكظرية الأيمن إلى المصارف والظهر الغدة الكظرية اليسرى إلى الوريد الكلى اليسرى

Radiological features of the adrenal glandsالسمات الإشعاعية للغدد الكظرية

Plain films of the abdomenأفلام عادية للبطن

The adrenal glands are visible only if calcified.الغدد الكظرية مرئية فقط إذا تم حسابها.

Computed tomographyالتصوير المقطعي

- The adrenal glands can be identified in almost all subjects..يمكن تحديد الغدد الكظرية في جميع المواد تقريبا
- The right adrenal gland is seen posterior to the IVC.وشوهد الغدة الكظرية اليمنى الخلفي إلى الأول
- The left adrenal is higher and extends more laterally anterior to the kidney. الغدة الكظرية اليسرى أعلى وتمتد أكثر أفقيا إلى الكلى.

Magnetic resonance imaging

The adrenals are very well seen on MRI because of surrounding fat (better than with CT).

Ultrasoundيتم رؤية الغدة الكظرية جيدا على التصوير بالرنين المغناطيسي بسبب الدهون المحيطة (أفضل من الموجات فوق الصوتية)

In thin individuals the adrenal glands can sometimes be seen between the kidney and liver on the right and between the kidney and pancreatic tail on the left.

في الأفراد الرقيقين، يمكن رؤية الغدد الكظرية في بعض الأحيان بين الكلى والكبد على اليمين وبين ذيل الكلى والبنكريات على اليسار.

The abdominal aorta

The aorta enters the abdomen through the aortic hiatus of the diaphragm at T 12 vertebral level. It lies anterior to L 1 – L 4. يدخل الشريان الأورطي البطن من خلال التوقف الأبهري من الحجاب الحاجز عند 12 مستوى من الفقراء. انها تقع الأمامي ل

The abdominal aorta is 12 cm long and ends by dividing into the right and left common iliac arteries at L 4 vertebral level. الطول الأورتا البطن يبلغ طوله 12 سم وينتهي بتقسيم الشرايين الحرقية اليمنى واليسرى في 4 مستويات من الفدة الفقري.

Branches of the abdominal aorta فروع الشريان الأورطي في البطن

These are as follows: هذه هي كما يلي:

- Three unpaired ***anterior*** branches: • ثلاثة فروع الأمامية غير المشبعة:
  1- coeliac trunk at T 12 /L 1 جذع الاضطرابات الهضمية في
  2- superior mesenteric artery at L 1 الشريان المستمريكي المتفوق
  3- inferior mesenteric artery at L 3 الشريان المستني السفلي
- Three lateral paired ***visceral*** arteries • ثلاثة الشرايين الحشوية الجانبية:
  1) adrenal arteries at L 1 الشرايين الكظرية في
  2) renal arteries at L 1 /L 2 الشرايين الكلوية في
  3) gonadal arteries at L 3
- Five ***lateral*** paired parietal branches: • خمسة فروع جدارية مقترنة
  1. inferior phrenic arteries at T 12 الشرايين الفراوية السفلي في
  2. four pairs of lumbar arteries أربعة أزواج من الشرايين القطني
- ***Terminal*** arteries: • الشرايين الطرفية:
  1) the common iliac arteries الشرايين الحرق المشتركة
  2) median sacral artery الشريان المتعدد الذكري

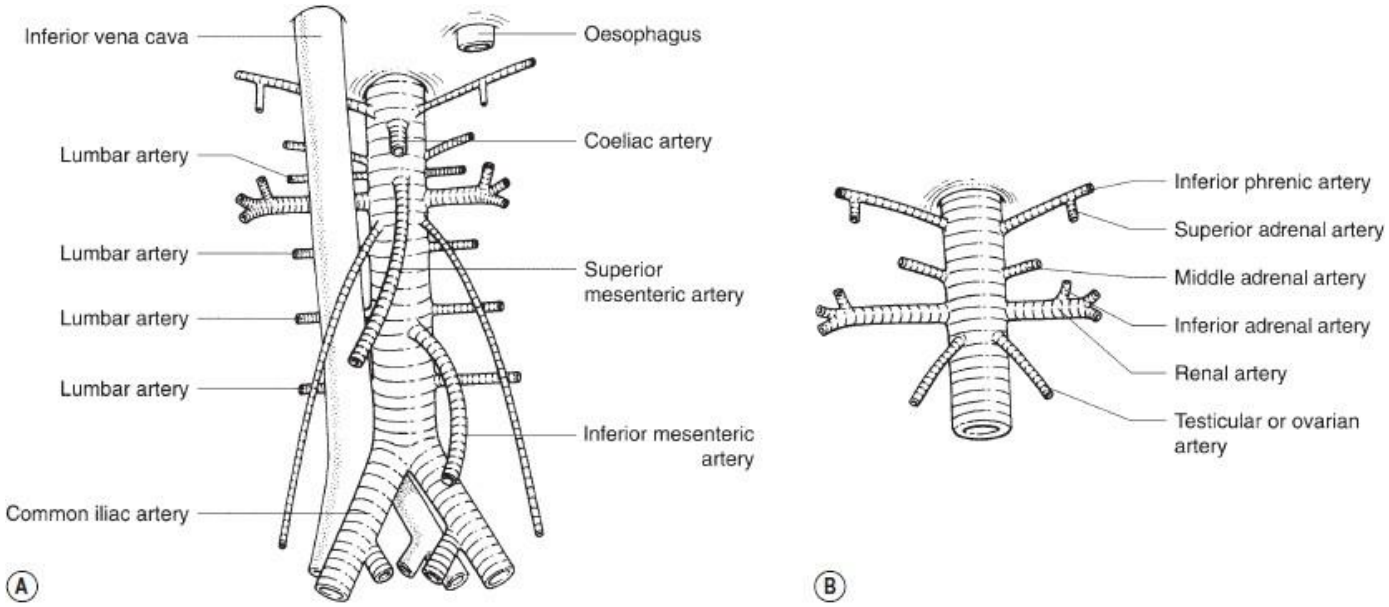

Figure 5.49 • Major branches of the aorta. (A) Ventral unpaired branches – the coeliac artery, superior mesenteric artery and inferior mesenteric artery. Lateral paired branches – the lumbar arteries and the common iliac arteries. (B) Other lateral paired branches.

Radiological features of the aorta

Plain films of the abdomen

The aorta is visible only if calcified..**الشريان الأورطي مرئي فقط إذا تم حسابه**

Ultrasound

This is a useful means of studying the aorta, particularly for aneurysm formation.

The aortic diameter is 2 – 3 cm depending on age; it diminishes as the aorta progresses caudally. **هذه وسيلة مفيدة لدراسة الشريان الأورطي، لا سيما بالنسبة لتشكيل تمدد الأوعية الدموية. القطر الأبهري هو 2 – 3 سم اعتمادا على العمر؛ إنه يقل من أن الشريان الأورطي يتقدم معلي.**

Computed tomography

With current multi-slice CT angiography techniques, using a contrast bolus given at a high rate (e g 4 – 5 mL/s) and rapid scan acquisition in the arterial phase**مع تقنيات تصوير الأوعية متعددة شرائح متعددة الشرائح، باستخدام بلون مغاير يتم تقديمها بمعدل مرتفع (على سبيل المثال 4 – 5 مل / ق) والاستحواذ السريع في المسح السريع في المرحلة الشريانية.**

Magnetic resonance imaging

3D gadolinium-enhanced MR angiography provides high-resolution data that can be used to generate projection angiographic images and multiplanar reformatted images. **توفر تصوير الأوعية ثلاثية الأبعاد المحسنة ثلاثية الأبعاد ثلاثية الأبعاد بيانات عالية الدقة التي يمكن استخدامها لإنشاء صور تصوير تصويرية في الإسقاط وصور ممنوحة ممنوحة متعددة.**

Inferior Vena Cava

- ✓ The inferior vena cava (IVC) is formed by the union of the right and left common iliac veins at L 5 vertebral level behind the right common iliac artery. **يتم تشكيل الوريد الأجوف السفلي من قبل اتحاد الأوردة الحرقرة الشائعة اليسرى في المستوى الفقري وراء شريان الحرق المشترك الأيمن.**
- ✓ It passes on the right of the aorta as far as T 12 level. The IVC pierces the diaphragm at T 8 level, passes through the pericardium and enters the right atrium **يمر على يمين الشريان الأورطي بقدر 12 مستوى. يخترق الحجاب الحاجز عند 8 مستوى، من خلال التامور ويدخل الأذين الصحيح.**

Tributaries of the inferior vena cava

These are as follows:**هذه هي كما يلي:**

- third and fourth lumbar veins (upper two to the azygos vein, the fifth to the ileolumbar vein) **الأوردة القطنية الثالثة والرابعة (الاثنان العلويان للوريد الأزيجوسي، والخامس للوريد الحرقفي القطني)**
- right gonadal vein**الوريد التناسلي الأيمن**
- right renal vein**الوريد الكلوي الأيمن**
- right adrenal vein**الوريد الكظري الأيمن**
- small veins from right and caudate lobes of liver**الأوردة الصغيرة من الفص الأيمن والمذنب من الكبد**
- right, middle and left hepatic veins**الأوردة الكبدية اليمنى والوسطى واليسرى**
- right inferior phrenic vein (left drains to left adrenal vein) **الوريد الحجابي السفلي الأيمن (المصرف الأيسر إلى الوريد الكظري الأيسر)**
- left renal vein (which has already received the left gonadal and adrenal veins) **الوريد الكلوي الأيسر (الذي تلقى بالفعل الأوردة التناسلية والكظرية اليسرى**

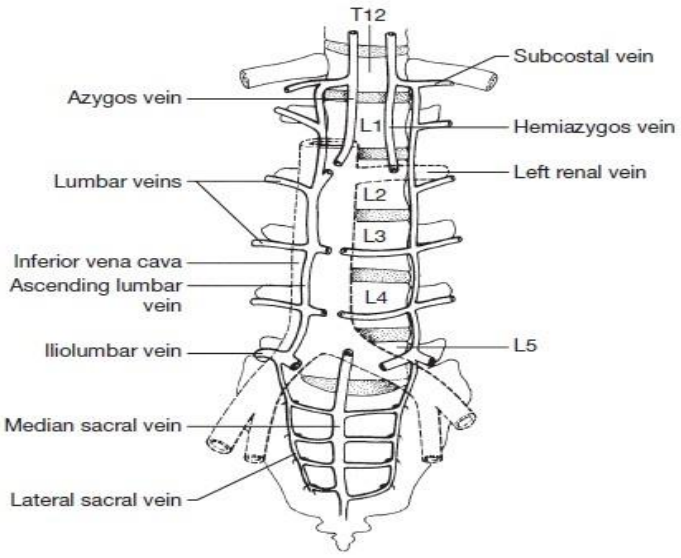

Figure 5.50 • Veins of the posterior abdominal wall.

Radiology of the inferior vena cava

Chest radiography

The shadow of the inferior vena cava can be identified as it pierces the right hemidiaphragm and enters the heart. يمكن التعرف على ظل الوريد الأجوف السفلي لأنه يخترق الحجاب الحاجز الأيمن ويدخل إلى القلب.

Ultrasound

The IVC can be identified where it is not obscured by intestinal gas. يمكن تحديده حيث لا يحجبه الغازات المعوية.

Computed tomography

The IVC is seen on the right of the aorta. It is a transverse oval in cross-section but its shape varies from slit-like on inspiration to circular on expiration. ويظهر على يمين الشريان الأورطي. وهو عبارة عن شكل بيضاوي مستعرض في المقطع العرضي ولكن شكله يختلف من الشق عند الشهيق إلى الدائري عند الزفير.

Magnetic resonance imaging

The IVC and its tributaries can be non-invasively visualized by a few coronal and sagittal sections without the need for contrast. ويمكن تصور روافده بشكل غير جراحي من خلال عدد قليل من المقاطع الإكليلية والسهمية دون الحاجة إلى التباين.

Lymphatic drainage of the abdomen التصريف اللمفاوي في البطن

Lymph channels in the abdomen travel with the arteries. Most lymph drains to nodes around the abdominal aorta. These are arranged into four groups: تنتقل القنوات الليمفاوية الموجودة في البطن مع الشرايين. يصرف معظم الليمفاوية إلى العقد المحيطة بالشريان الأورطي البطني. ويتم ترتيبها في أربع مجموعات:

- preaortic قبل الأبهر
- right para-aortic الجانب الأيمن من الأبهر
- left para-aortic الجانب الأيسر من الأبهر
- retroaortic الرجعي الأبهر

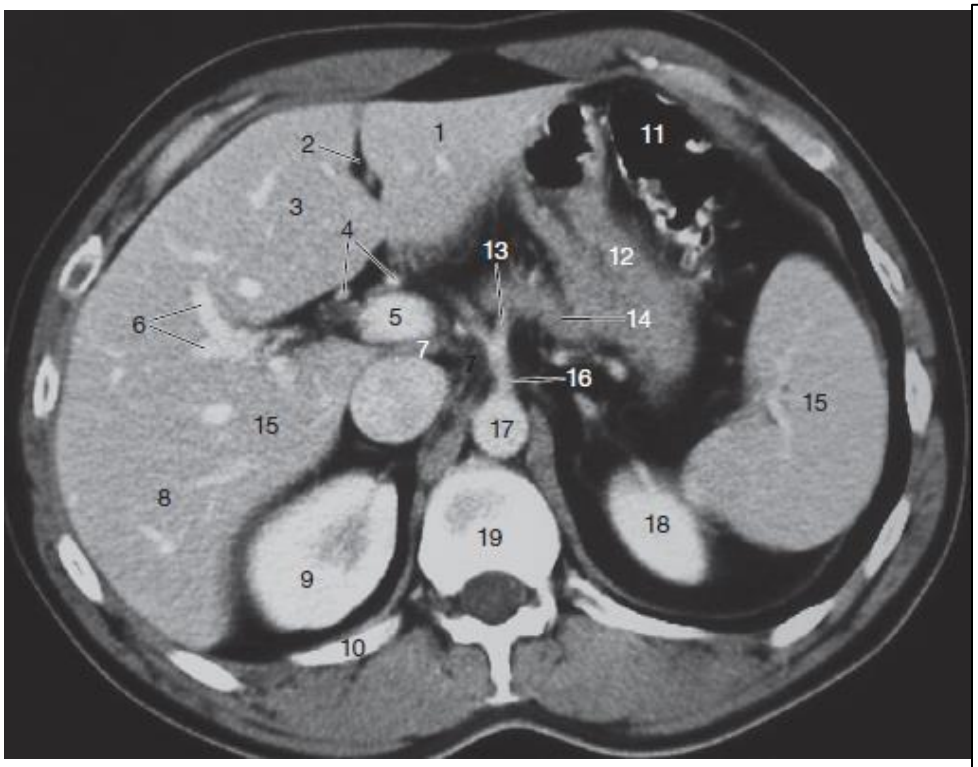

2. Ligamentum teres
4. Hepatic artery
5. Portal vein
6. Branches of portal vein
9. Upper pole of right kidney
10. Eleventh right rib
11. Transverse colon
12. Stomach
13. Splenic artery
14. Pancreatic body
15. Spleen
16. Coeliac axis
17. Aorta
18. Upper pole of left kidney

Axial CT through porta hepatis (T 11 approximately)

1. Rectus muscle
2. Transverse colon
3. Small bowel loops
4. Mesenteric vessels
5. Ascending colon
7. Inferior vena cava
9. Aorta
10. External oblique muscle
11. Internal oblique muscle
12. Peritoneal fat
13. Transversus abdominis muscle
14. Descending colon
15. Left pole of left kidney
16. Psoas muscle
18. Subcutaneous fat

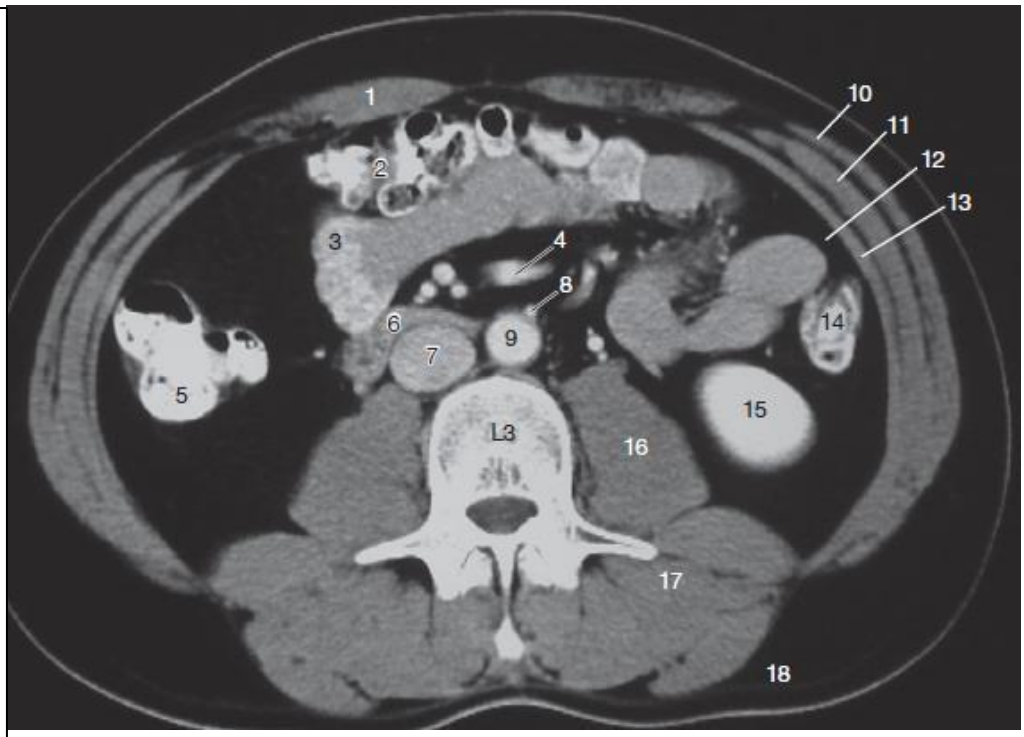

Axial CT through mid-abdomen (L 2 /L 3)

By:Muhammad Jabbar Hussain