


# MRI of the brain

*Hayder Jasim Taher*

*PhD Medical Imaging*

# Magnetic resonance imaging (MRI)

This is the best and most versatile imaging modality for the brain, constrained only by availability, patient acceptability, and the logistics and safety of patient handling in emergency situations. New protocols and higher field strength magnets have raised the sensitivity of MRI in epilepsy imaging, acute stroke, aneurysm detection and follow-up posttreatment of neoplastic and vascular disorders. It is the only effective way of diagnosing multiple sclerosis. هذه هي طريقة التصوير الأفضل والأكثر تنوعًا للدماغ، ولا يقتصر ذلك إلا على التوفر، ومقبولية المريض، والخدمات اللوجستية وسلامة التعامل مع المريض في حالات الطوارئ. أدت البروتوكولات الجديدة والمغناطيسات ذات قوة المجال الأعلى إلى زيادة حساسية التصوير بالرنين المغناطيسي في تصوير الصرع والسكتة الدماغية الحادة واكتشاف تمدد الأوعية الدموية ومتابعة العلاج لاضطرابات الأورام والأوعية الدموية. إنها الطريقة الفعالة الوحيدة لتشخيص مرض التصلب المتعدد.

# Advantages of MRI over CT in brain imaging

- MRI does not use ionizing radiation, and is thus preferred over CT in children and patients requiring multiple imaging examinations.Ø لا يستخدم التصوير بالرنين المغناطيسي الإشعاعات المؤينة، وبالتالي يُفضل على التصوير المقطعي المحوسب لدى الأطفال والمرضى الذين يحتاجون إلى فحوصات تصوير متعددة.

- MRI has a much greater range of available soft tissue contrast, depicts anatomy in greater detail, and is more sensitive and specific for abnormalities within the brain itself.Ø يحتوي التصوير بالرنين المغناطيسي على نطاق أكبر بكثير من تباين الأنسجة الرخوة المتاحة، ويصور التشريح بمزيد من التفصيل، وهو أكثر حساسية وتحديدًا للتشوهات داخل الدماغ نفسه.
- MRI scanning can be performed in any imaging plane without having to physically move the patient.Ø يمكن إجراء فحص التصوير بالرنين المغناطيسي في أي مستوى تصوير دون الحاجة إلى تحريك المريض جسديًا.
- MRI contrast agents have a considerably smaller risk of causing potentially lethal allergic reaction.Ø عوامل التباين في التصوير بالرنين المغناطيسي لديها خطر أقل بكثير في التسبب في رد فعل تحسسي قد يكون مميتًا.
- MRI allows the evaluation of structures that may be obscured by artifacts from bone in CT imagesØ يسمح التصوير بالرنين المغناطيسي بتقييم الهياكل التي قد تكون محجوبة بواسطة القطع الأثرية من العظام في الصور المقطعية.

# Basic anatomy

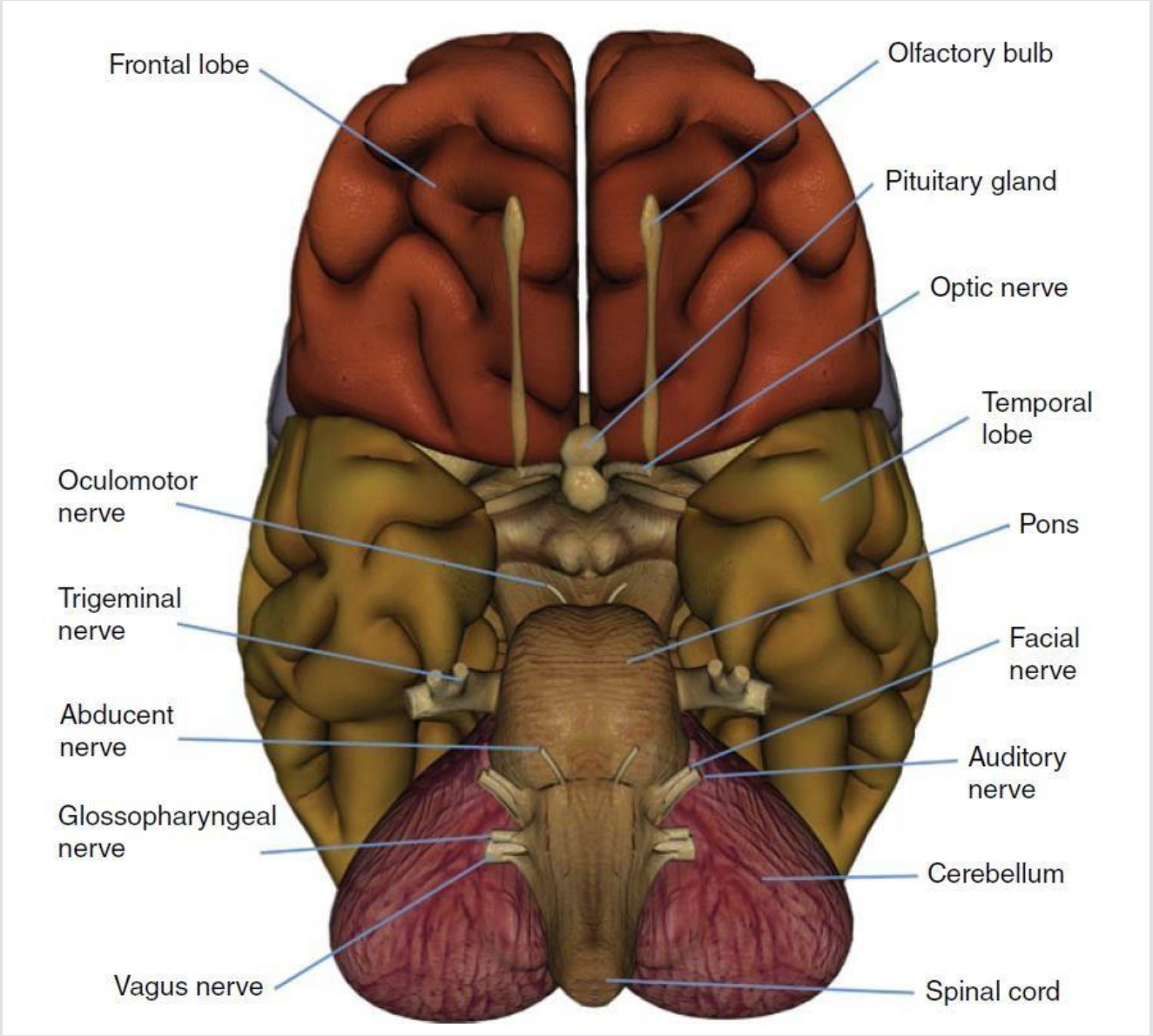

# Basic anatomy

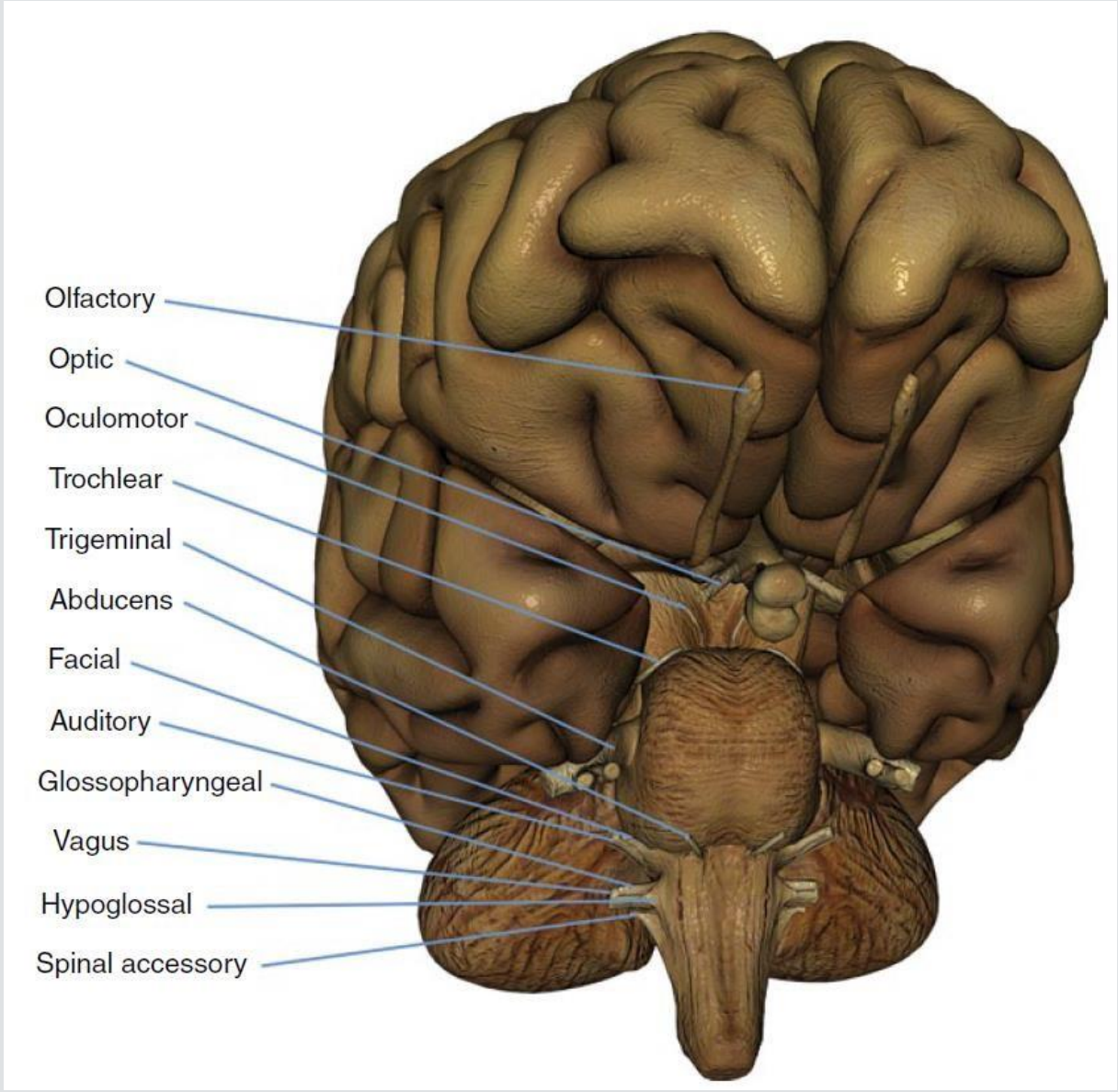

# Indications

- Multiple Sclerosis (MS)
- Primary Tumor Assessment and / or Metastatic disease.
- AIDS (toxoplasmosis)
- Infarction [ Cerebral Vascular Accident (CVA) vs. transient Ischaemic Attack (TIA) ]
- Hemorrhage
- Hearing Loss
- Visual Disturbances
- Infection trauma
- Unexplained Neurological Symptoms or deficit
- Mapping of brain function

# Equipment

- Head Coils:
  - Surface coils for brain imaging usually consist of two types:
    - ✓ Single-channel transmit/receive coils
    - ✓ High-channel phased array coils.
- Immobilization pads and straps
- Ear plugs
- High performance gradients for EPI (Eco planer Imaging), diffusion and perfusion imaging.

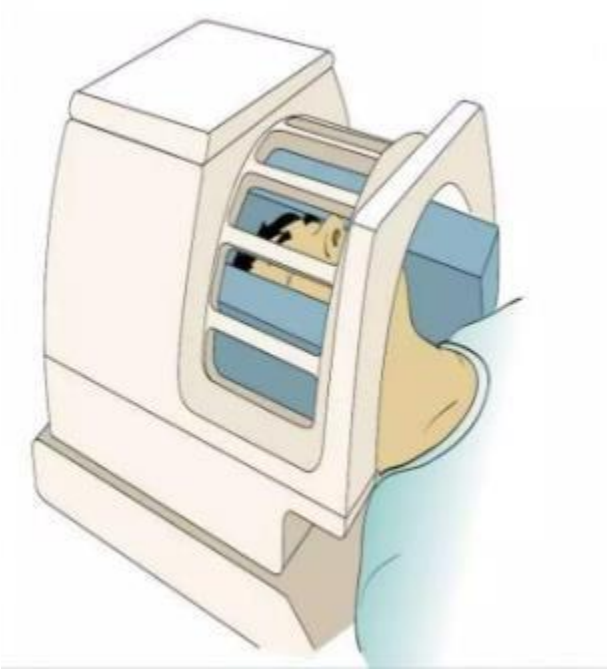

تتكون الملفات السطحية لتصوير الدماغ عادة من نوعين:

ملفات إرسال/استقبال أحادية القناة

ملفات صفيف مرحلية عالية القناة.

منصات وأشرطة التثبيت

سدادات الأذن

تدرجات عالية الأداء لـ EPI (التصوير المسوي البيئي)، وتصوير الانتشار والتروية.

# Patient preparation

- Before preparation, complete history should be checked. If indication is unclear, the referring physician should be contacted. قبل التحضير، يجب التحقق من التاريخ الكامل. إذا كانت الإشارة غير واضحة، يجب الاتصال بالطبيب المعالج.
- All metallic objects should be removed from pts body to ensure that artifacts are not created during scanning..يجب إزالة جميع الأجسام المعدنية من جسم النقاط لضمان عدم إنشاء القطع الأثرية أثناء المسح
- Disposable ear plugs should be provided to the patient to devoid the patients from repeated noises during scanning..يجب توفير سدادات أذن يمكن التخلص منها للمريض لتجنب تعرضه للضوضاء المتكررة أثناء المسح
- The patient should be instructed to avoid coughing, wriggling or producing other large motion during or in between the scans..يجب توجيه المريض إلى تجنب السعال أو التلويح أو إنتاج حركة كبيرة أخرى أثناء عمليات الفحص أو بينها
- Ensure the IV line prior to the precontrast acquistion preferably with 20 or 22 gauge IV canula.ضمان الخط الرابع قبل الحصول على التباين المسبق ويفضل أن يكون ذلك باستخدام قنية قياس 20 أو 22.
- Pts who present with claustrophobic features may require sedation with diazepam/ alprazolam/ midazolam..قد يحتاج المرضى الذين يعانون من مظاهر الخوف من الأماكن المغلقة إلى التخدير باستخدام الديازيبام / ألبرازولام / الميدازولام

# Contrast Media

- Gadolinium-based contrast enhancement is useful in brain imaging..يعد تحسين التباين القائم على الجادولينيوم مفيدًا في تصوير الدماغ
- Physicians often believe that administration of contrast is indicated for all lesions. يعتقد الأطباء في كثير من الأحيان أن إعطاء مادة التباين يوصى به لجميع الآفات.
- Three conditions must be met in order for contrast enhancement to occur: –يجب توافر ثلاثة شروط لكي يحدث تحسين التباين:

1. An adequate blood supply to the lesion must exist .
2. Blood-brain barrier breakdown must be present .
3. Sufficient extracellular space must be available for the contrast agent to localize after it has leaked of the vasculature .

1. يجب توافر إمدادات دم كافية للآفة.
2. يجب أن يكون هناك انهيار في الحاجز الدموي الدماغي.
3. يجب أن تتوفر مساحة كافية خارج الخلية حتى يتم تحديد موضع عامل التباين بعد تسربه من الأوعية الدموية.

- In cases in which lesions do not enhance, the lack of enhancement in and of itself provides useful clinical information Ø في الحالات التي لا تتحسن فيها الآفات، فإن نقص التحسين في حد ذاته يوفر معلومات سريرية مفيدة
- IV Gadolinium: 0.1-0.2 mmol/kg body weight – given as a bolus at the rate of 1 ml/sec or – as a slow infusion at the rate of 1 ml/6 sec الجادولينيوم عن طريق الوريد: 0.1-0.2 ملي مول/كجم من وزن الجسم – يُعطى كبلعة بمعدل 1 مل/ ثانية أو – كجرعة بطيئة ضخ بمعدل 1 مل / 6 ثانية .

# Patient Positioning

- Supine with head placed within the coil.
- Arms beside the trunk.
- Interpupillary line parallel to the couch and the head should be straight.
- Longitudinal alignment line in the midline.
- Horizontal alignment line through the nasion.
- Straps and foam pads for immobilization.

مستلق مع وضع الرأس داخل الملف.
الأسلحة بجانب الجذع.
يجب أن يكون الخط بين الحدقتين موازيًا للأريكة ويجب أن يكون الرأس كن مستقيما.
خط محاذاة طولي في خط الوسط.
خط المحاذاة الأفقية من خلال .
الأشرطة ومنصات الرغوة للشلل.



# Routine Brain Protocol

**Sequences:**

- Scout : 3 plane localiser
- T2 FSE in axial plane
- T2 FLAIR in axial plane

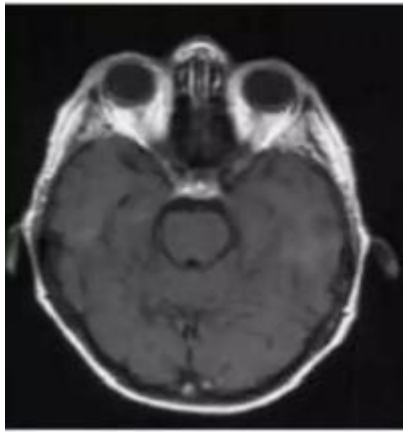
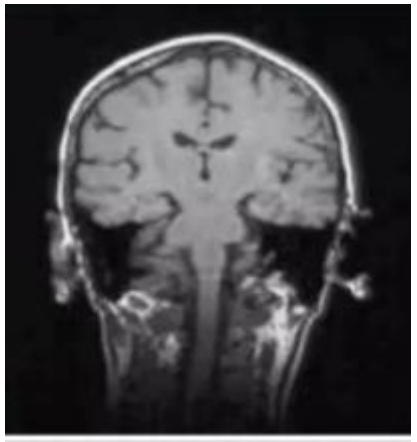


- T1 SE in sagittal and coronal plane
- DW EPI based in axial plane
- Post contrast T1 SE in the axial and coronal plane.

# Axial sequence

- Plot on sagittal plane,
- Parallel to line through anterior and posterior commissure ,
- From the foramen magnum to vertex .
- FOV: 220-240 mm
- Slice thickness : 5-6 mm
- Slice gap : 20% of the slice thickness ( 1-1.2 mm)
- Saturation slab : parallel to slices , inferior to most caudal slice 10 mm and thickness 50-80 mm
- Matrix: 512 x 512

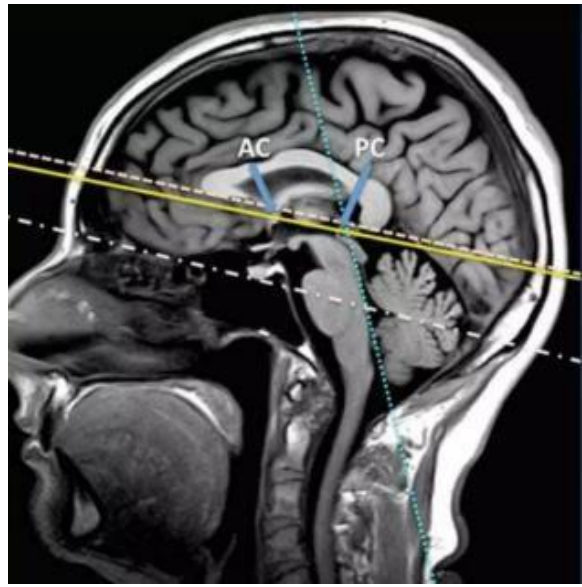


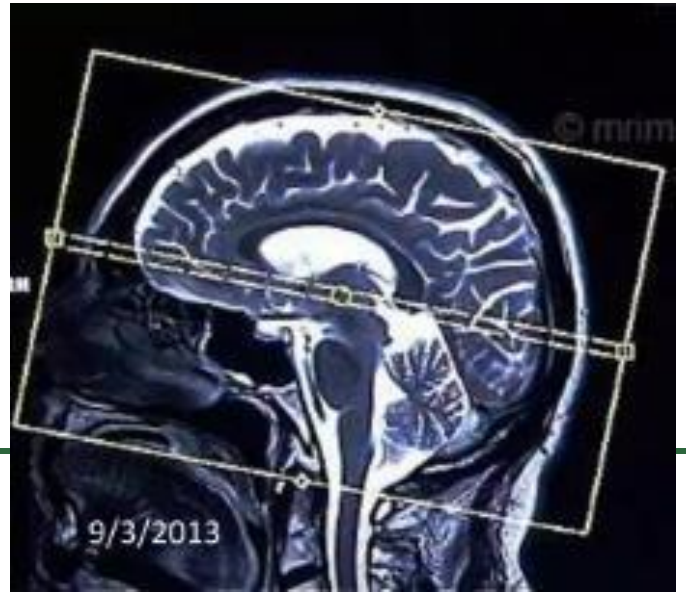




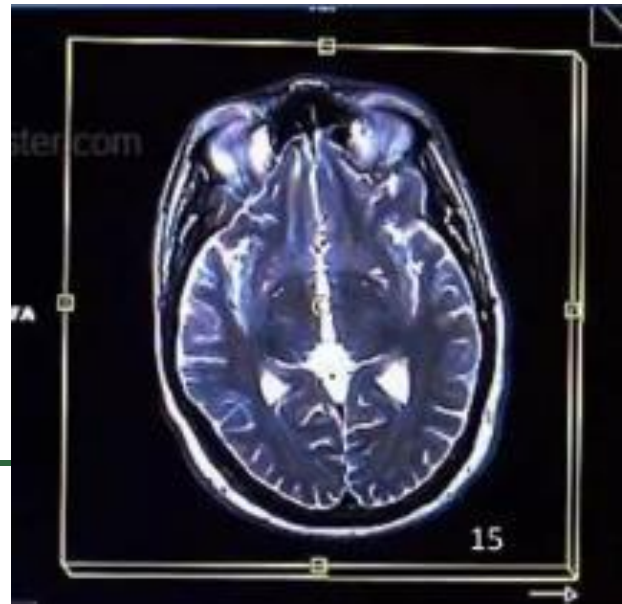

# Axial sequence

| | TR | TE | CSF | FAT | WHITE MATTER | GREY MATTER | BLEED | GD |
|---|---|---|---|---|---|---|---|---|
| T1 | 364 | 15 | Dark | Bright | Bright | Dark | Bright | Bright |
| T2 | 4500 | 100 | Bright | Dark | Dark | Bright | Bright | Dark |

# FLAIR

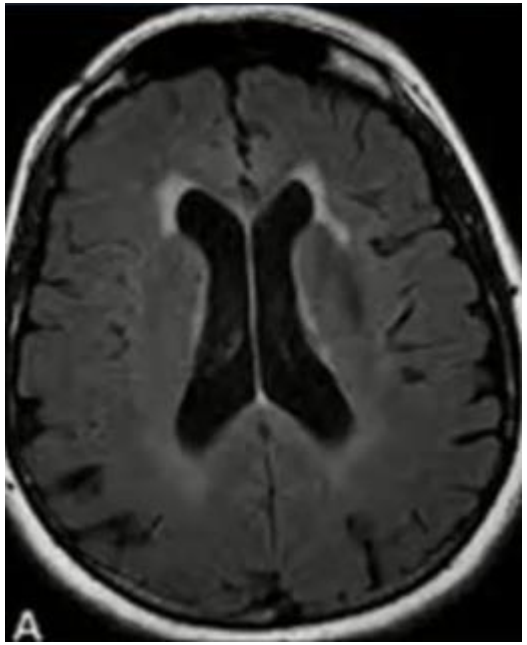

- TR : 10717 ms
- TE : 100 ms
- TI : 2000 ms
- Pathology appears hyperintense due to the optimization of TI required to null the signal of water..يبدو علم الأمراض شديد الشدة بسبب التحسين المطلوب لإلغاء إشارة الماء
- Why FLAIR
- CSF appears low intensity on FLAIR which has two advantages:تظهر كثافة منخفضة والتي لها ميزتان:
- First, periventricular lesions are better differentiated from CSF
- Second , infectious exudates may replace CSF in the sulci to appear hyperintense on FLAIR images.

أولاً، يتم التمييز بشكل أفضل بين الآفات المحيطة بالبطينات
ثانياً، قد تحل محل الإفرازات المعدية في الأتلام لتظهر شديدة الشدة على الصور.

# SAGITTAL SEQUENCE:

- plot on coronal or axial localizer .
- Same slice thickness , gap and saturation slab .

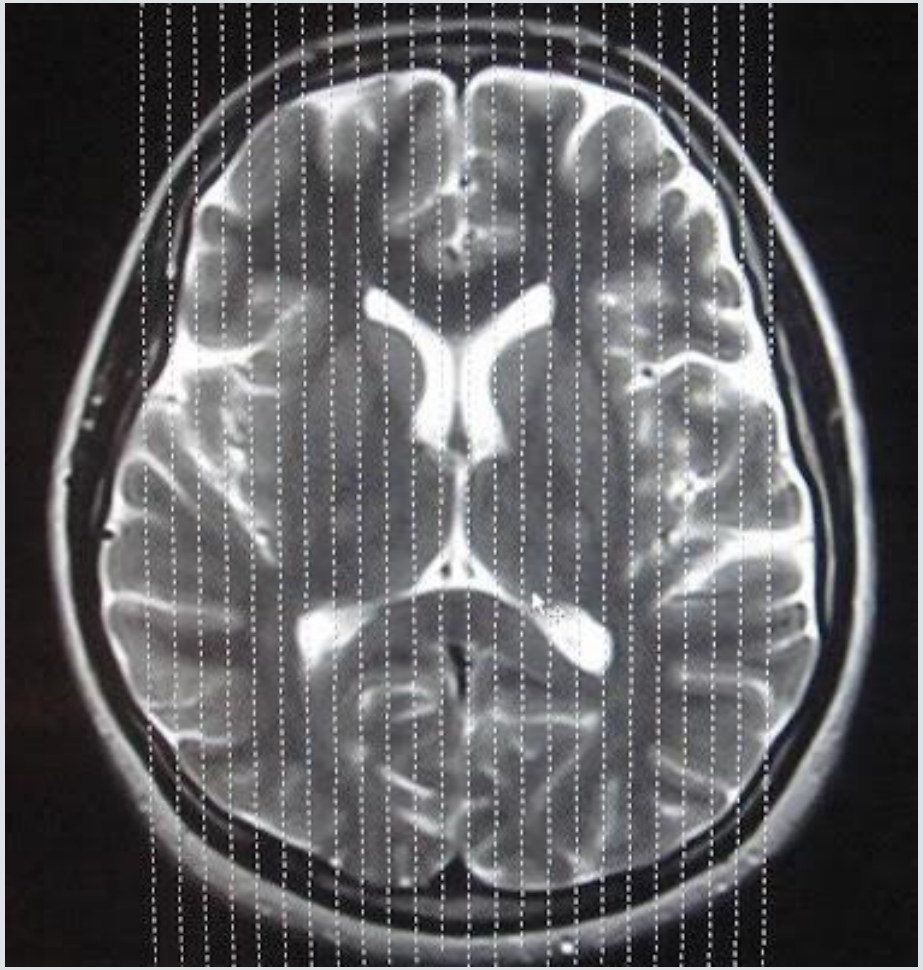

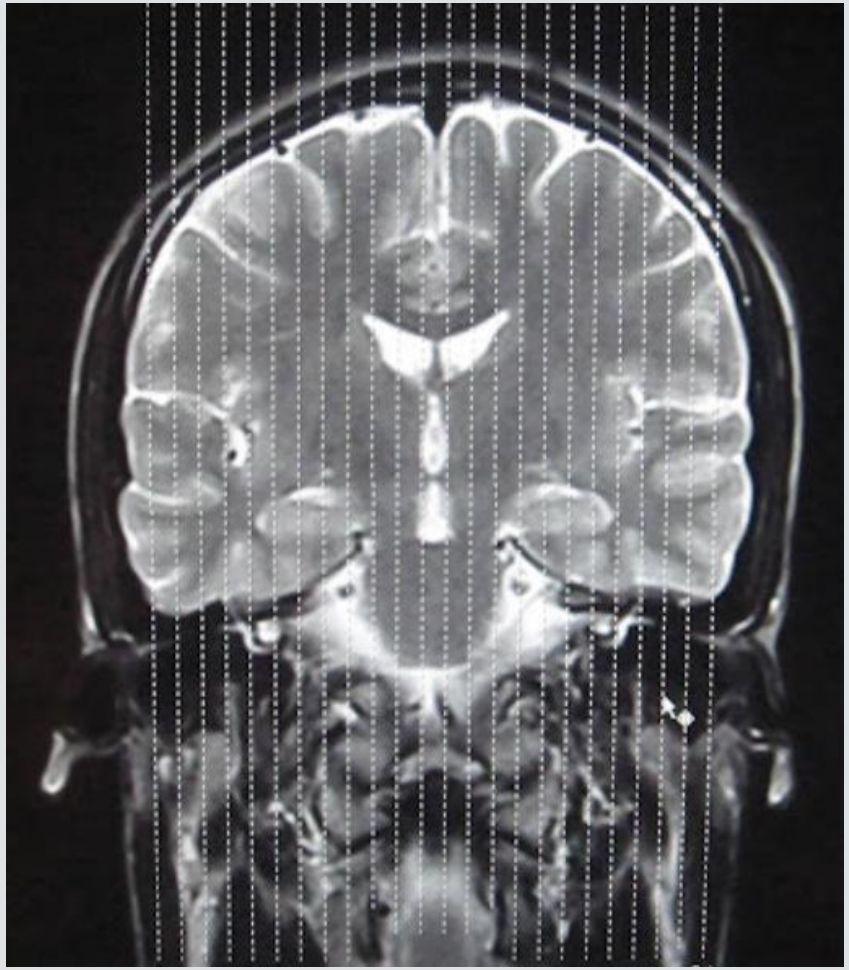

# SAGITTAL SEQUENCE:

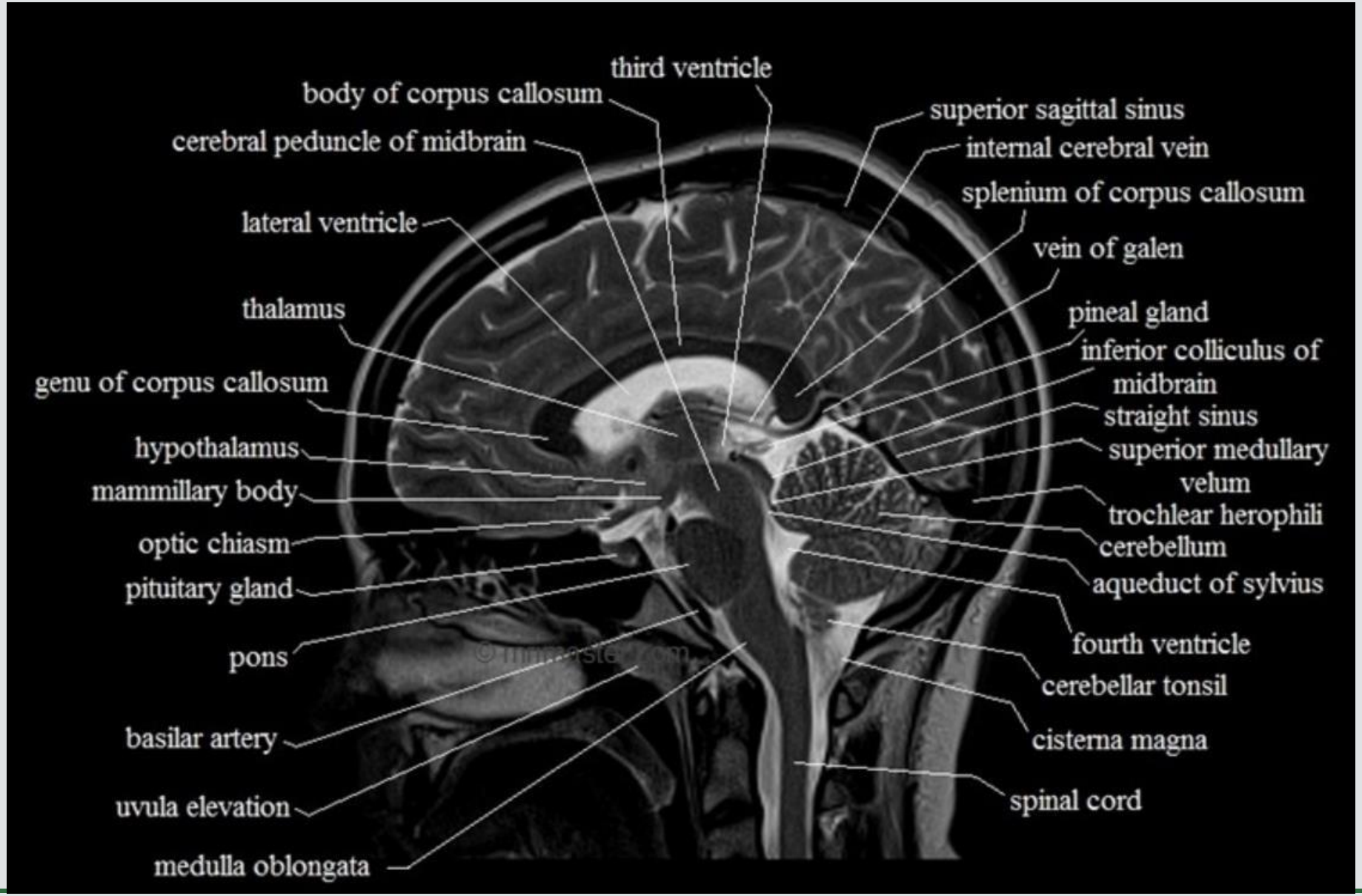

# Coronal sequence:

- Plot on sagittal localizer
- Plane perpendicular to axial plane
- Parallel to posterior surface of brain stem
- Coverage from anterior cranial vault to posterior cranial vault.



- ارسم على محدد السهمي OBJ
- المستوى المتعامد مع المستوى المحوري
- موازي للسطح الخلفي لجذع الدماغ

التغطية من قبو الجمجمة الأمامي إلى قبو الجمجمة الخلفي

# Coronal sequence:

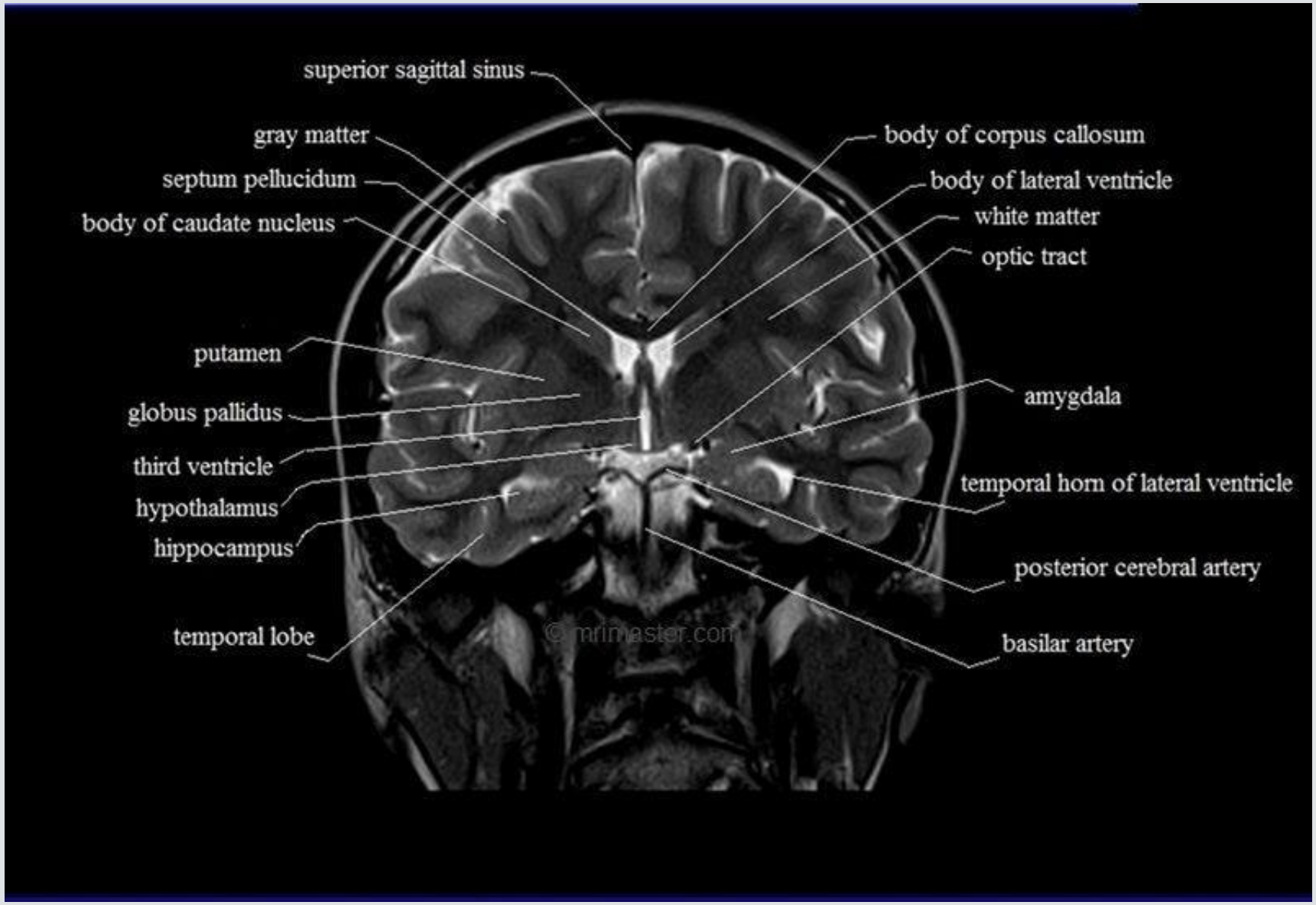

# DIFFUSION WEIGHTED SEQUENCE:

- Images the random motion of water molecules as they diffuse through the extra-cellular space • A typical diffusion-weighted pulse sequence is constructed by the addition of a pair of diffusion-sensitizing gradients, also known as motion-probing gradients, applied along the same directional axis before and after the 180°refocusing pulse of a spin-echo sequence.
- صور الحركة العشوائية لجزيئات الماء أثناء انتشارها عبر الفضاء خارج الخلوي. يتم إنشاء تسلسل نبضي موزون للانتشار عن طريق إضافة زوج من التدرجات الحساسة للانتشار، والمعروفة أيضًا باسم التدرجات التي تختبر الحركة، ويتم تطبيقها على طول نفس محور الاتجاه قبل وبعد نبض إعادة التركيز بمقدار 180 درجة لتسلسل صدى الدوران.

- Diffusion thus results in loss of signal due to incomplete rephasing of spins that change position between and during the applications of the 2 diffusion-sensitizing gradients.
- وبالتالي يؤدي الانتشار إلى فقدان الإشارة بسبب إعادة التدوير غير الكاملة التي تغير الموضع بين

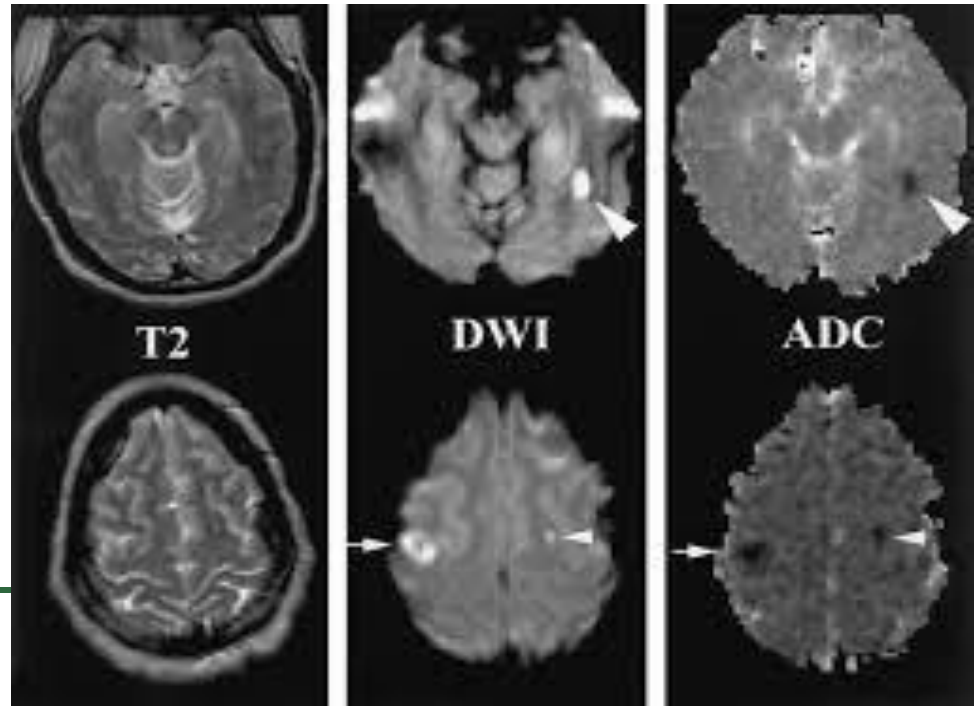


- Mandatory for all pt. of stroke
- DWI in brain tumor : to detect, characterize and to access chemotherapy response in tumors.
- Regions of high mobility “rapid diffusion” □ dark
- Regions of low mobility “slow diffusion” □ bright

By:Mohammed Jabbar Hussein

إلـلهمُ صَـلِ علـى مُحَمَد وَ آل مُحَمَد -