

Methods of imaging of the heart and angiocardiography

Hayder Jasim Taher

PhD Medical Imaging

What is angiography?

- Angiography is an X-ray exam of the arteries and veins to diagnose blockages and other blood vessel problems..تصوير الأوعية هو فحص بالأشعة السينية للشرايين والأوردة لتشخيص الانسداد ومشاكل الأوعية الدموية الأخرى
- It can reveal the integrity of the cardiovascular system in specific areas throughout thebody. يمكن أن يكشف عن سلامة نظام القلب والأوعية الدموية في مناطق محددة في جميع أنحاء الجسم.
- Combined with the use of some type of contrast medium injected via a catheter, theangiogram identifies areas of blockage or damaged vessels within the circulatory system بالاشتراك مع استخدام بعض أنواع وسائط التباين التي يتم حقنها عبر القسطرة، يحدد تصوير الأوعية مناطق الانسداد أو الأوعية التالفة داخل الجهاز الدوري.

Indications

1. Congenital heart disease and anomalies of the great vessels—mostly in the paediatric population.أمراض القلب الخلقية والشذوذات في الأوعية الدموية الكبرى – خاصة عند الأطفال.

2. Valve disease, myocardial disease and assess ventricular function. أمراض الصمامات وأمراض عضلة القلب وتقييم وظيفة البطين.

   Balloon valvuloplasty and, in selected centres, transcatheter aortic valve implantation (TAVI) can be performed to treat stenotic valvulardisease. يمكن إجراء رأب الصمام بالبالون، وفي مراكز مختارة، زرع الصمام الأبهري عبر القسطرة () لعلاج مرض الصمامات التضيقي

.1

Contraindications

- Contrast allergy حساسية التباين
- Impaired renal function اختلال وظائف الكلى
- Blood- clotting disorders اضطراب تخثر الدم
- Unstable cardio pulmonary عدم استقرار القلب الرئوي
- neurological status neurological status

Methods of Imaging the Heart

1. **Chest radiography** تصوير شعاعي للصدر
2. **Fluoroscopy and angiocardiography** التنظير الفلوري وتصوير الأوعية الدموية
3. **Echocardiography—transthoracic and transoesophageal techniques** تخطيط صدى القلب – تقنية عبر الصدر وعبر المريء
4. **Computed tomography (CT)** **التصوير المقطعي**
5. **Magnetic resonance imaging (MRI)** **التصوير بالرنين المغناطيسي**
6. **Radionuclide imaging:** تصوير النويدات المشعة:
   - **(a) Ventriculography** تصوير البطين
   - **(b) Myocardial perfusion imaging** تصوير نضح عضلة القلب

Types of angiography

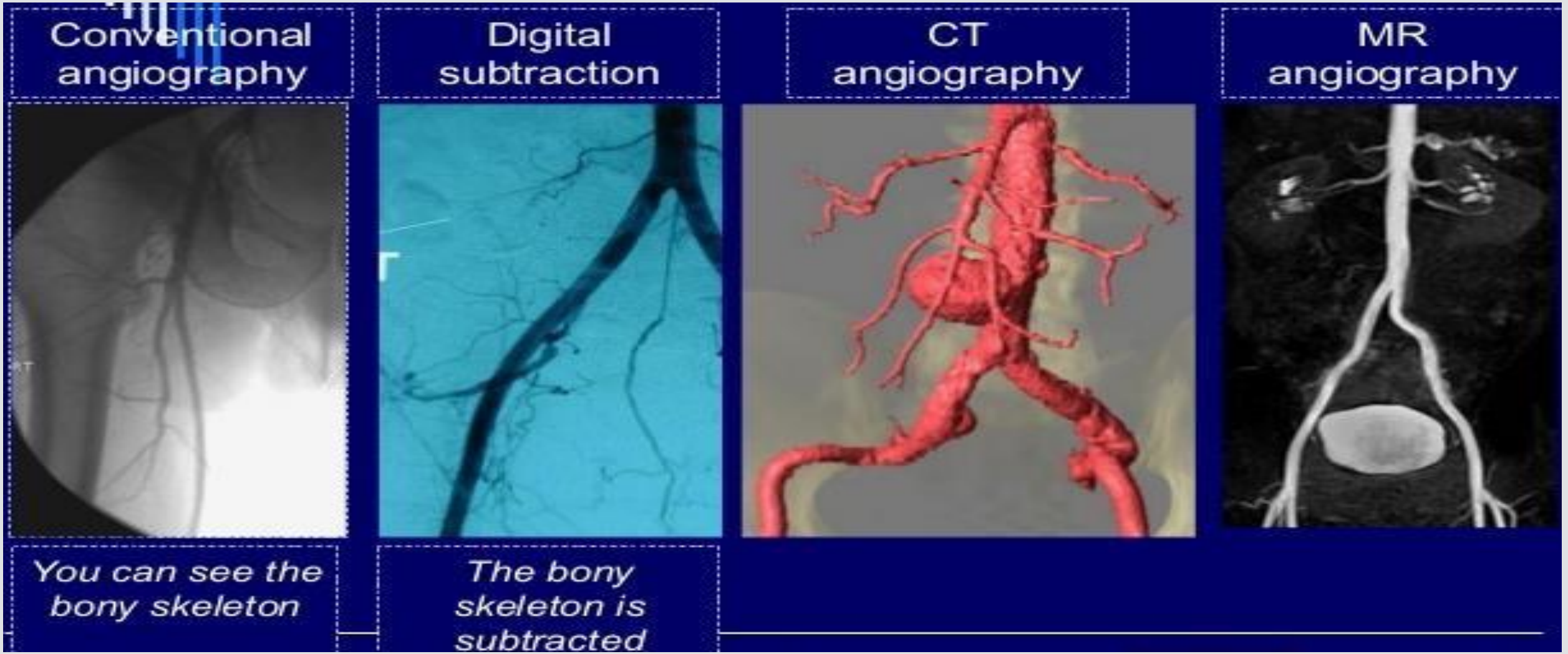

heart

Descending aorta

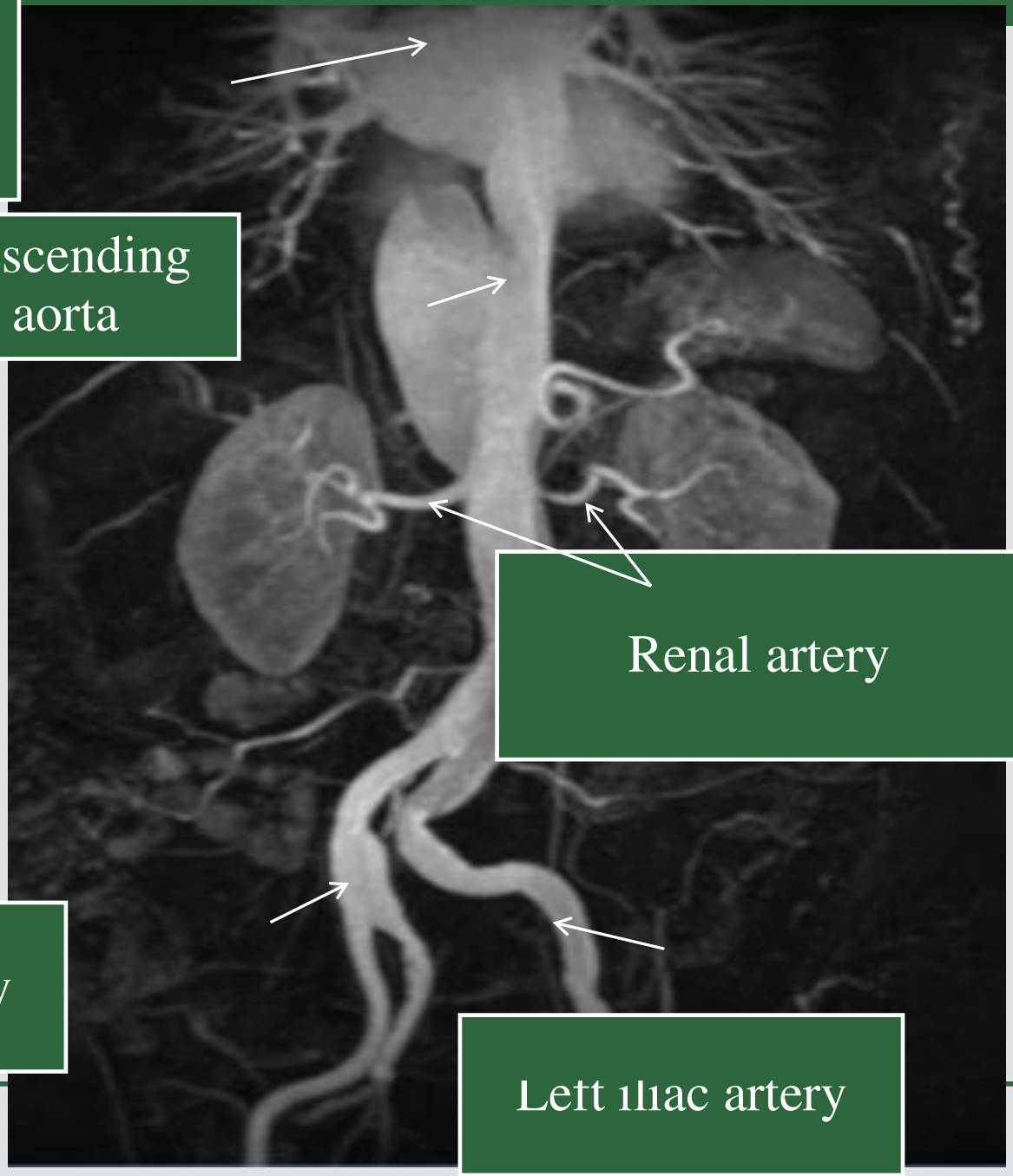

Renal artery

Right iliac artery

Left iliac artery

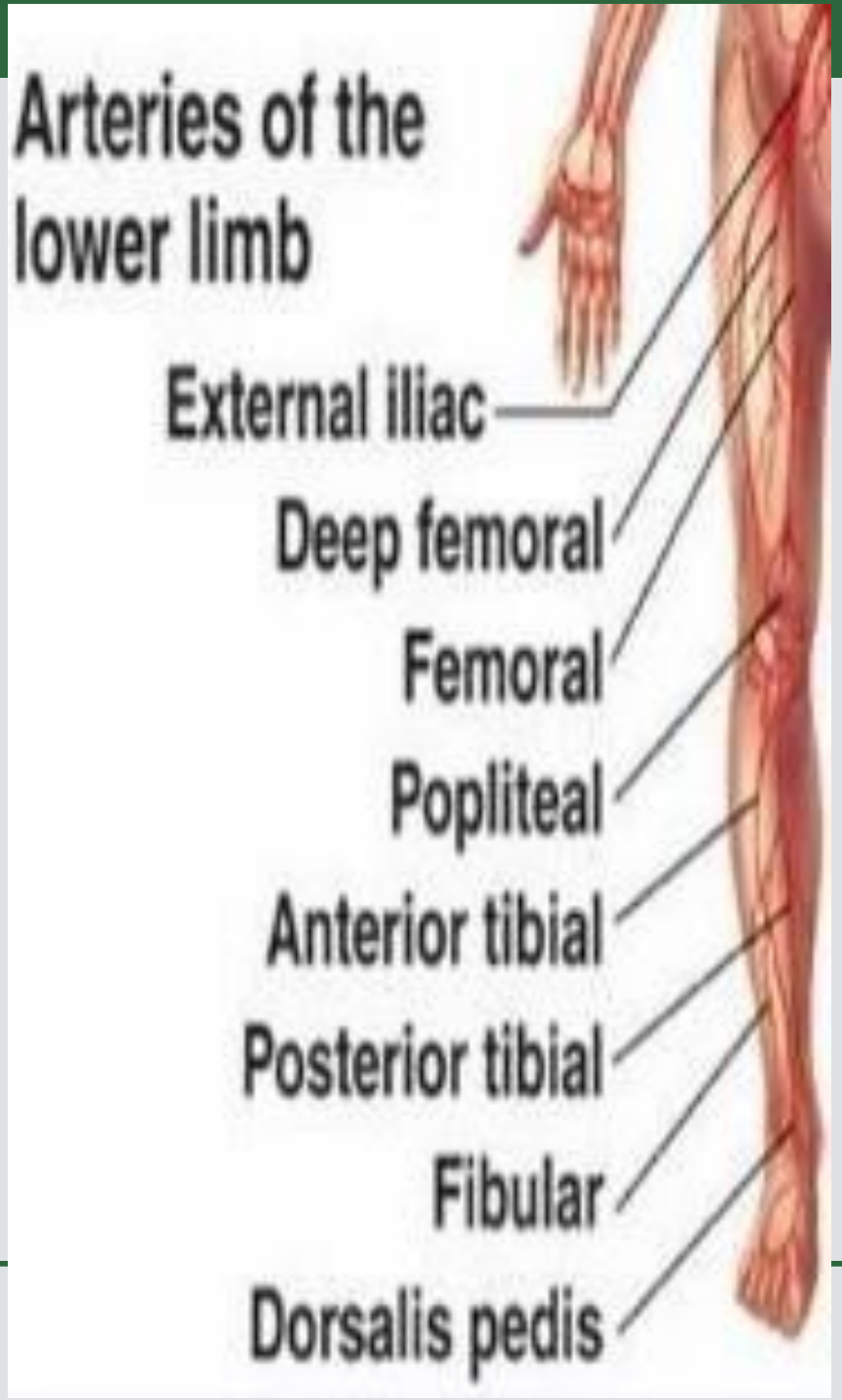
Arteries of the lower limb
External iliac
Deep femoral
Femoral
Popliteal
Anterior tibial
Posterior tibial
Fibular
Dorsalis pedis



Conventional X-ray angio room



CT angio room exam

- Computed tomography angiography (CTA) uses an injection of contrast material into your blood vessels and CTscanning to help diagnose and evaluate blood vessel disease or related conditions, such as aneurysms or blockages.

  CTA is typically performed in a radiology department.



حقن مادة التباين في الأوعية الدموية أوعية الدموية أو الحالات ذات الصلة، مثل تمدد الأوعية الدموية أو الانسداد.

يتم إجراؤه عادةً في قسم الأشعة

- Magnetic resonance angiography (MRA) is an imaging test.

  Magnetic resonance angiography (MRA) is a type of MRI.

  It uses MRI to create images of blood vessels throughout your body.



Preparation to procedure

- Anti coagulants مضادات التخثر
- Consent form نموذج الموافقة
- NPO 8 hours
- Lab tests to test kidney function? الفحوصات المخبرية لفحص وظائف الكلى

Radiation Protection

- radiation dose to angio team- fluoro ,Proximity to patient الجرعة الإشعاعية للأنجيو تيم فلورو، القرب من المريض
- Radiation protection devices أجهزة الحماية من الإشعاع
- Leaded glasses pulled into place تم تثبيت الزجاج المحتوي على الرصاص في مكانه
- Minimal fluoro use as possible استخدام أقل قدر ممكن من الفلورو
- Collimation إيزاء
- Angio personnel wear badges.. يرتدي الموظفون شارات

Risks/ Complications

- Bleeding at puncture site نزيف في مكان الوخز
- Thrombus formation تكوين الخثرة
- Dissection of vessel تشريح الوعاء الدموي
- Puncture site infection عدوى في موقع الثقب
- Contrast reaction رد فعل متباين

Low osmolar contrast material (LOCM) 370 mg I mL−1

Volumes of Contrast Media in Angiocardiography

	Injection Site		
	Ventricle		Aorta or Pulmonary Artery
Adult	1 mL kg^{-1} at 18–20 mL s^{-1}		0.75 mL kg^{-1} at 18–20 mL s^{-1} (max. 40 mL)
Child			
First year	1.5 mL kg^{-1}	Injected over 1–2 s	75% of the ventricular volume
2–4 years	1.2 mL kg^{-1}		
5 years	1.0 mL kg^{-1}		

In general, hypoplastic or obstructed chambers require smaller volumes and flow rates, and large shunts require greater volumes and flow rates of contrast medium.

By: Muhammad Jabbar Hussain