

Methods of venous angiography

Hayder Jasim Taher

PhD Medical Imaging

The imaging modalities :

- Color Doppler duplex ultrasonography (CDDUS),التصوير بالموجات فوق الصوتية بالدوبلر الملون
- Computerized tomography venography (CTV),التصوير المقطعي المحوسب للأوعية
- Magnetic resonance venography (MRV),تصوير الوريد بالرنين المغناطيسي
- Conventional X-ray:الأشعة السينية التقليدية:

➢ Invasive Imaging Methods Conventional Venography- displays the anatomy and is the historical standard of venous imaging طرق التصوير الغازية تصوير الأوعية الدموية التقليدية – يعرض التشريح وهو المعيار التاريخي للتصوير الوريدي

Venography can be divided into following sections:

- **Peripheral Venography :**
  - Lower limb venography
  - Upper limb Venography
- **Central Venography :**
  - Inferior Vena Cavography “IVC”
  - Superior Vena Cavography “SVC”

- Selective visceral Venography:
  - Renal venography
  - Hepatic venography
  - Portal venography

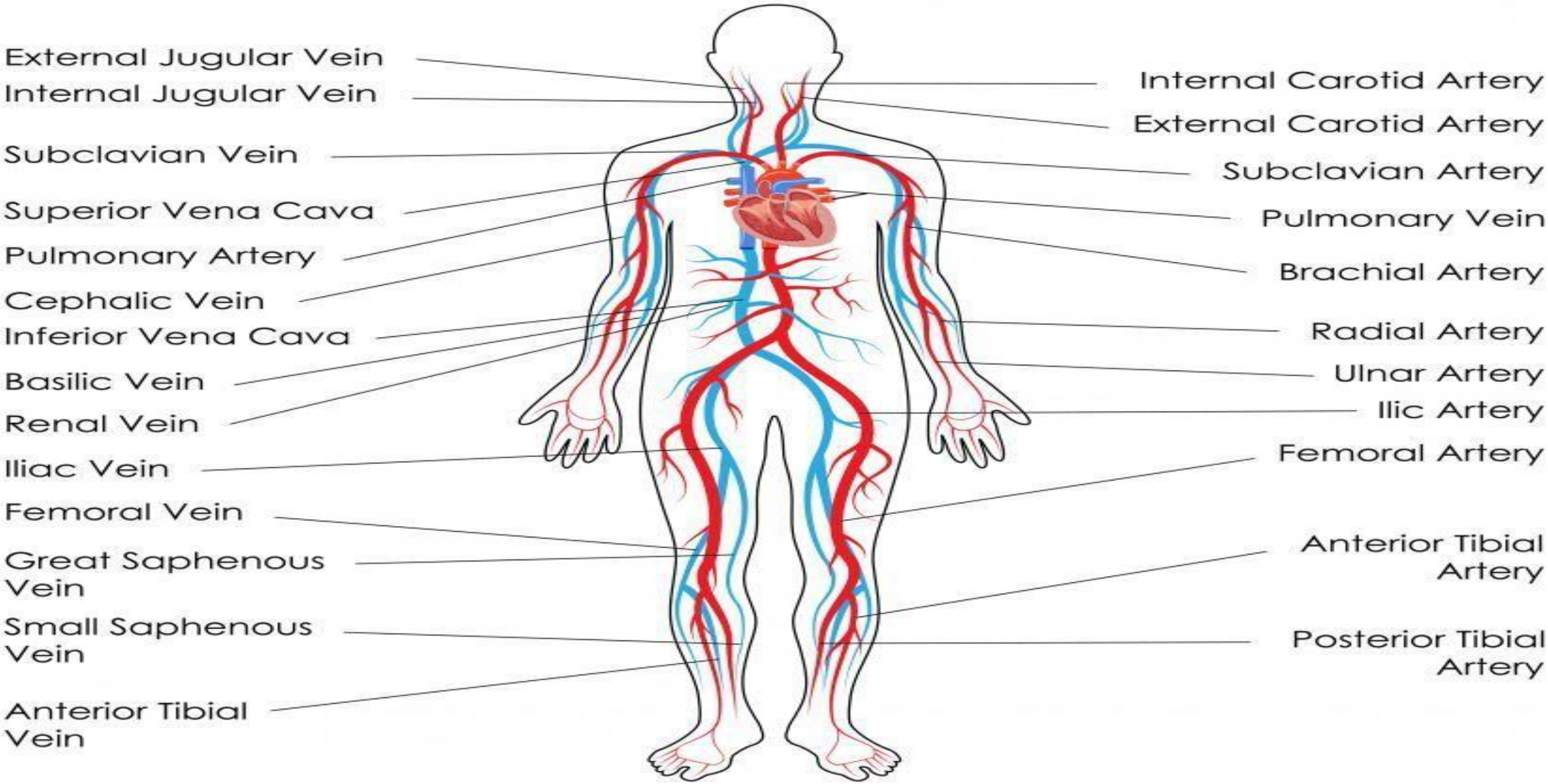

CIRCULATORY SYSTEM

wiseGEEK

PERIPHERAL VENOGRAPHY

- It is the study of the veins of the extremities. It is still considered the gold standard for diagnosis of deep venous thrombosis. وهي دراسة أوردة الأطراف. ولا يزال يعتبر المعيار الذهبي لتشخيص الخثار الوريدي العميق.

It can be studied under::ويمكن دراستها تحت

- Upper limb venographyتصوير الأوردة للطرف العلوي
- Lower limb venographyتصوير الأوردة للأطراف السفلية
- Peripheral Varicographyتصوير الدوالي المحيطية

LOWER LIMB VENOGRAPHY

- It is the study of the veins of the lower limb by the introduction of contrast medium.

ANATOMY:

The veins of the lower limb can be divided into a superficial and a deep venous system يمكن تقسيم أوردة الطرف السفلي إلى نظام وريدي سطحي وعميق.

1. Superficial veins:: الأوردة السطحية .1

   I. Great saphenous vein الوريد الصافن الكبير

   II. Small saphenous vein and their tributaries(originates in the foot and extends posteriorly along the leg, terminating at the knee, where it empties into the popliteal vein.) الوريد الصافن الصغير وروافده (ينشأ في القدم ويمتد للخلف على طول الساق، وينتهي عند الركبة، حيث يصب في الوريد المأبضي).

   III. Superficial veins of the foot.الأوردة السطحية للقدم

2. **Deep veins:**

   I. Posterior tibial

   II. Anterior tibial

   III. Popliteal

   IV. Femoral.


Inferior vena cava
Internal iliac
External iliac
Femoral
Deep femoral
(profunda femoris)
Great (long)
saphenous
Anterior tibial
Dorsalis pedis
(dorsal venous arch)
Popliteal
Posterior tibial
Small (short)
saphenous

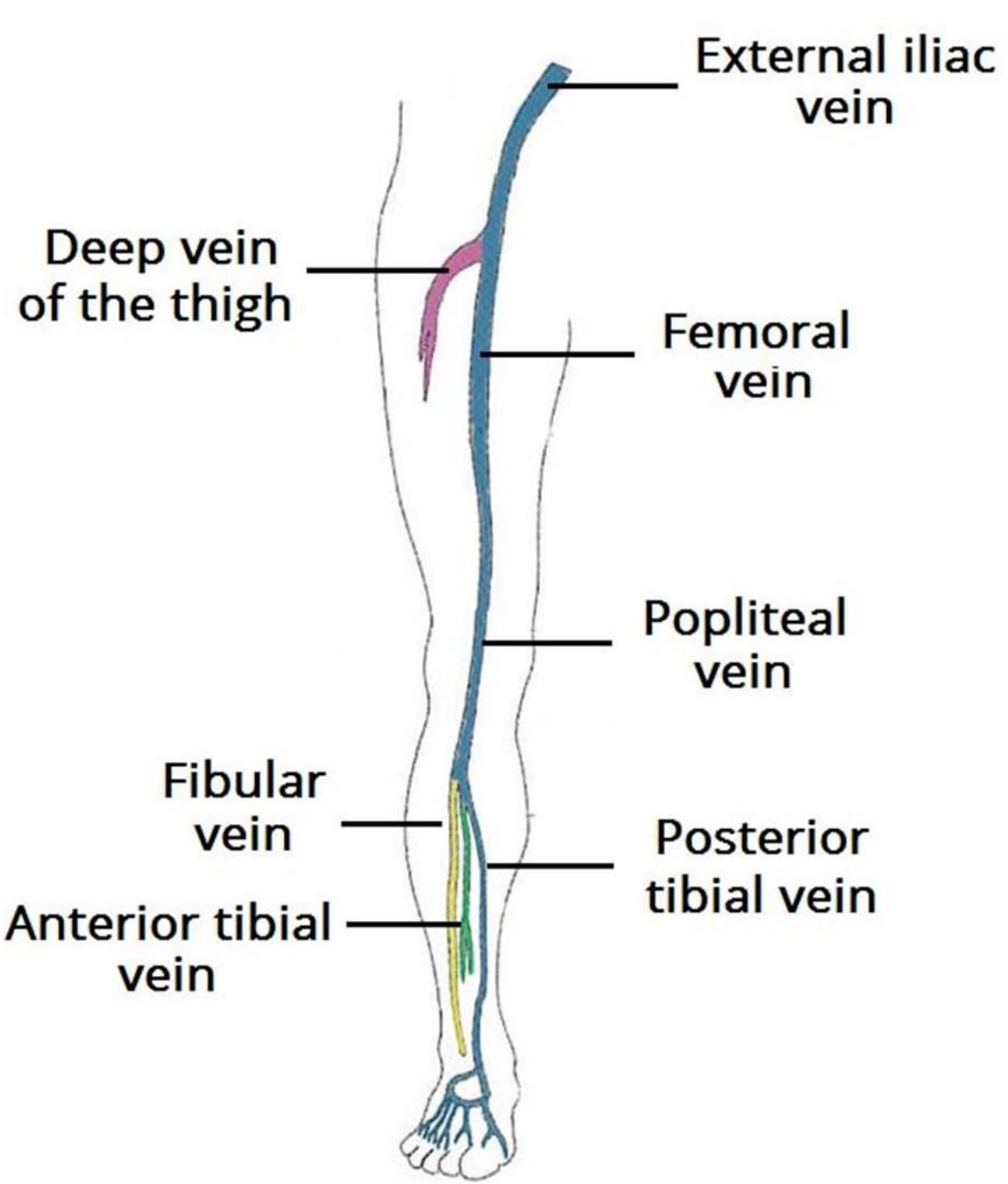
External iliac
vein
Deep vein
of the thigh
Femoral
vein
Popliteal
vein
Fibular
vein
Posterior
tibial vein
Anterior tibial
vein

INDICATION

- Deep vein thrombosis of lower limb تجلط الأوردة العميقة في الطرف السفلي
- To demonstrate perforating veins إثبات الأوردة المثقوبة
- Suspected venous obstruction(by tumor or external pressure). الاشتباه في انسداد وريدي (بسبب الورم أو الضغط الخارجي).
- Investigation of varicose .. فحص الدوالي
- Secondary or recurrent varicose veins الدوالي الثانوية أو المتكررة
- Patient with swollen legs مريض يعاني من تورم الساقين
- Outlining venous malformation تحديد التشوه الوريدي
- Edema of unknown cause وذمة مجهولة السبب
- Congenital abnormality of the venous system.. خلل خلقي في الجهاز الوريدي

CONTRAINDICATION

1. Local *septicemia* تسمم الدم المحلي
2. Acute deep vein thrombosis جلطة الأوردة العميقة الحادة

CONTRAST MEDIA :

- Low osmolar contrast media 240mgI/ml وسائط التباين الأسمولية المنخفضة 240 ملغم / مل
- Volume about 50-150 ml الحجم حوالي 50-150 مل

PATIENT PREPARATION

- Elevate the leg overnight if edema is severe.ارفع الساق طوال الليل إذا كانت الوذمة شديدة

PROCEDURE:

- Patient is placed supine on the x-ray table with all elastic covers removed from the leg
- plain radiograph of leg and thigh is taken in order to ascertain optimum exposure

يتم وضع المريض مستلقيًا على طاولة الأشعة السينية مع إزالة جميع الأغطية المرنة من الساق

يتم أخذ صورة شعاعية عادية للساق والفخذ للتأكد من التعرض الأمثل

EQUIPMENT

- Conventional or advanced Fluoroscopy tilting radiography table
- Butterfly needle

التقليدية أو المتقدمة تنظير الفلورغتية إمالة الجدول فراشة إبرة

TECHNIQUE

- **Ascending venography ::تصاعدي التسوية •**
- Tourniquets applied just above the ankle and below the knee in order to occlude the superficial system and direct flow into the deep veins. **• تطبق العائلات فوق الكاحل فقط وتحت الركبة من أجل تدوير النظام السطحي والتدفق المباشر في الأوردة العميقة.**
- Table tilted 65 degree from the horizontal feet down position in order to prevent layering of contrast medium**• طاولة مائلة 65 درجة من القدم الأفقية لأسفل من أجل منع تفريغ الوسيلة المتناقضة**
- Leg should be internally rotated in order to separate the tibia and fibula and the deep veins of the calf muscles..**• يجب تدوير الساق داخليا من أجل فصل الشفاء والملعمة والأوردة العميقة لعضلات العجل**
- 23G butterfly needle is inserted into peripheral vein on the dorsum of the foot **• يتم إدراج 23 إبرة فراشة في الوريد المحيطي على ظهر القدم**

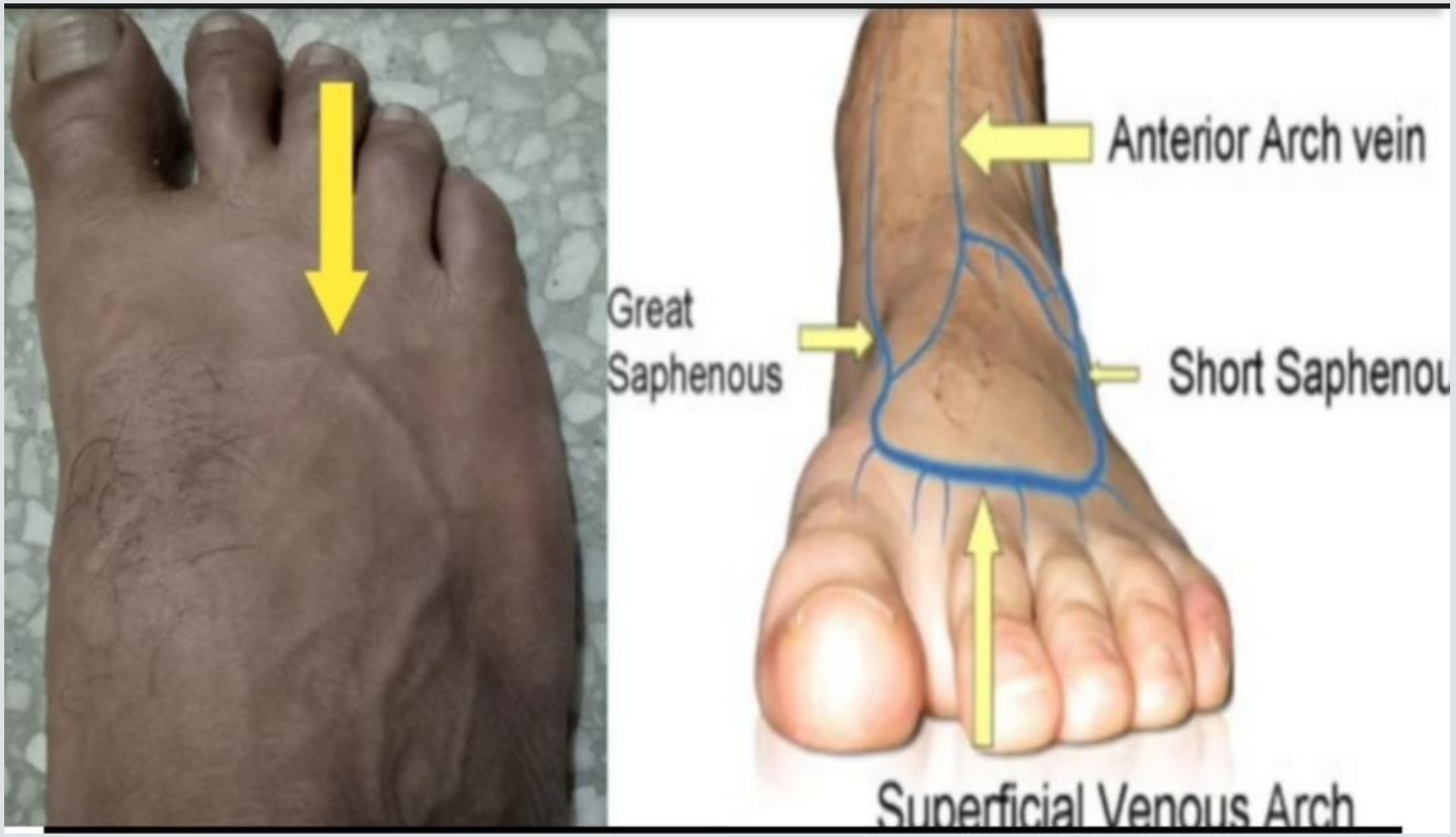
Anterior Arch vein
Great
Saphenous
Short Saphenou
Superficial Venous Arch

TECHNIQUE

- (40cc) contrast medium is injected into the extremity by hand or by pressure injector. **(40) وسط التباين يتم حقنه في الطرف عن طريق اليد أو عن طريق حاقن الضغط.**
- First exposure is made about (1-2) minute after the beginning of injection focusing on the legs. **• يتم التعرض الأول حوالي (1-2) دقيقة بعد بداية الحقن يركز على الساقين..**
- Second film is taken exposing the thigh. **• الفيلم الثاني يؤخذ بتكشف الفخذ..**
- The table is lowered again and another film is taken of the legs to determine the degree of stasis present . **• يتم تخفيض الجدول مرة أخرى ويأخذ فيلم آخر من الساقين لتحديد درجة الحاضر..**
- Lastly, a separate exposure of the pelvis done by tilting the table back to the horizontal position as this position favors the filling of the pelvic veins with the contrast medium **• أخيرا، تعرض منفصلا للحوض عن طريق إمالة الجدول مرة أخرى إلى الوضع الأفقي لأن هذا الموضع يفضل ملء الأوردة الحوضية مع المتنبحة**
- At the end of the procedure , needle should be flushed with 0.9% saline to avoid the risk of phlebitis **في نهاية الإجراء، يجب مسح الإبرة بمحلول مالحة بنسبة 0.9٪ لتجنب مخاطر الدفيئة**

TECHNIQUE

- **Descending venography::التسوية تنازلي •**

- Less frequently done procedureأقل الإجراءات في كثير من الأحيان
- Patient supine with feet against foot restتود المريض مع القدمين ضد فتى القدم
- Femoral vein is puncture at the groin and with the needle insitu, patient is put in erect or near erect position and contrast injected . الوريد الفخذي هو ثقب في الفخذ ومع الإبرة، يتم وضع المريض في وضع منتصب أو بالقرب من وضع الإتصام والبقار.

IMAGES

1. Anterior-posterior(AP)of leg.

2. Both Oblique of leg

3. AP of popliteal (knee joint) , femoral and iliac veins.

KV : 60-65 mAs : 10-20



Upper limbs venography

UPPER LIMB VENOGRAPHY

- It is the study of the veins of the upper limb by the introduction of contrast medium.



Normal right upper limb venogram

- The venous system of the upper limb may be divided into two sets: يمكن تقسيم النظام الوريدي للأطراف العلوية إلى مجموعتين:

➢ Deep and superficial veins..الأوردة العميقة والسطحية

➢ Superficial veins:الأوردة السطحية:

I. Cephalic vein

II. Basilic vein

III. Median cubital vein(it is anterior to the elbow joint)

Deep veins of the upper limb

Deep veins are :

- Brachial vein
- Radial vein
- Ulnar vein

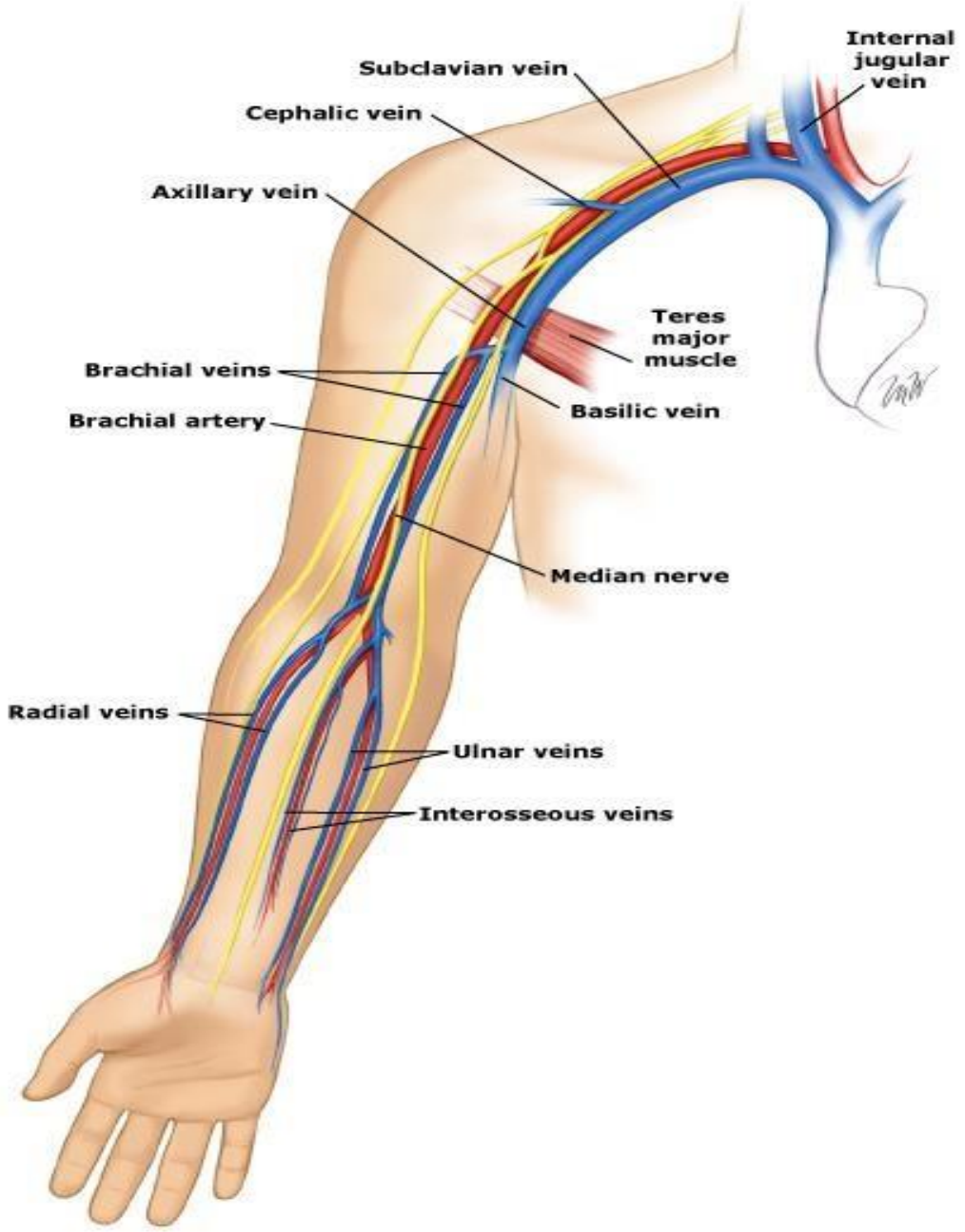

INDICATION:

1. **Edema الوذمة .1**
2. To demonstrate the site of venous obstruction لإظهار موقع الانسداد الوريدي
3. SVC obstruction
4. Congenital abnormality of the venous system خلل خلقي للنظام الوريدي

CONTRAST MEDIUM:

- Low/Iso osmolar contrast medium of 300mgI/ml

EQUIPMENT:

- Conventional/advanced Fluoroscopy unit with spot film device and Tilting x-ray table وحدة تنظير الفلور التقليدية / المتقدمة مع جهاز فيلم بقعة وإمالة طاولة الأشعة السينية

TECHNIQUE

- The patient is supine
- An 18G butterfly needle is inserted into the median cubital vein at the elbow.يتم إدراج إبرة فراشة 18 في الوريد التزييف المتوسط في الكوع
- The cephalic vein is not used, as this bypasses the axillary vein..• لا يتم استخدام الوريد السرفة، لأن هذا يتجاوز الوريد الإبطي
- Spot films are taken of the region of interest during a hand injection of 30 ml of contrast medium. • تؤخذ الأفلام البقعة في منطقة الاهتمام خلال حقن اليدين من 30 مل من وسط التباين.

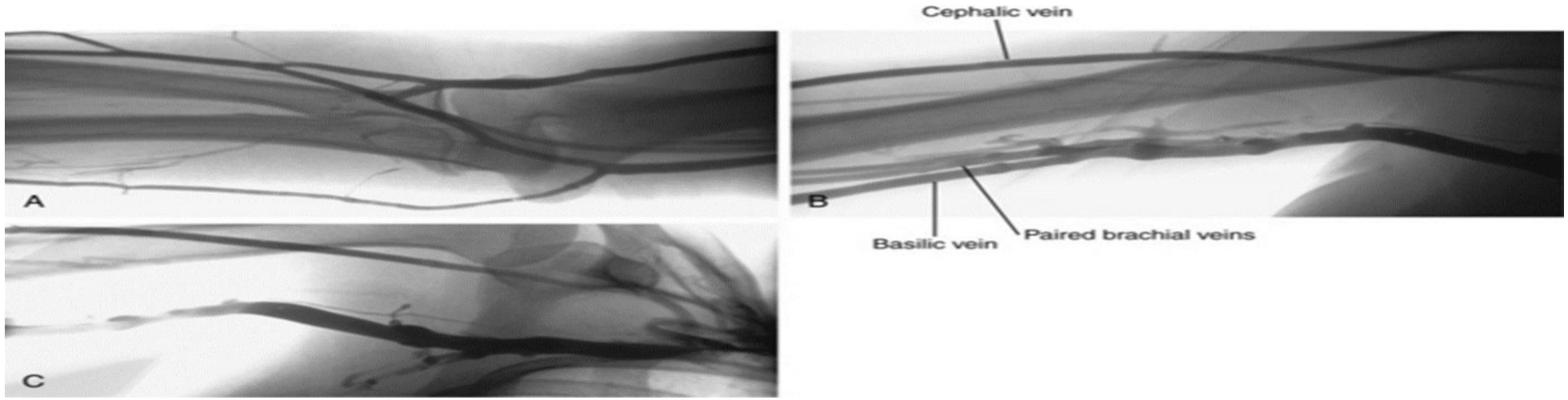

Venous anatomy of the right arm at the elbow **(A),** upper arm **(B),** and shoulder **(C).**

MRV of the upper limb

- Non-contrast-enhanced magnetic resonance venography (MRV) of the upper limb

  acquired by fresh blood imaging (FBI) was compared with time-of-flight (TOF)-MRV.

  • تمت مقارنة التصوير البيني المغناطيسي المغناطيسي غير المحسن غير المتناقضة () من الأطراف العليا المكتسبة بواسطة تصوير الدم الطازج () مع زمن الطيران () -.

- FBI-MRV was significantly superior for the basilic veins and small venous branches

  and equivalent for the brachial and cephalic veins to TOF-MRV,

  • كان متفوقا كبيرا على الأوردة القديمة والفروع الوريدية الصغيرة وما يعادل الأوردة العشرية والسيرية

- FBI-MRV would be useful in venous mapping and detection of thrombus.

  • سيكون مفيدا في رسم الخرائط الوريدية والكشف عن الخثرة.

Upper extremity non-contrast magnetic resonance

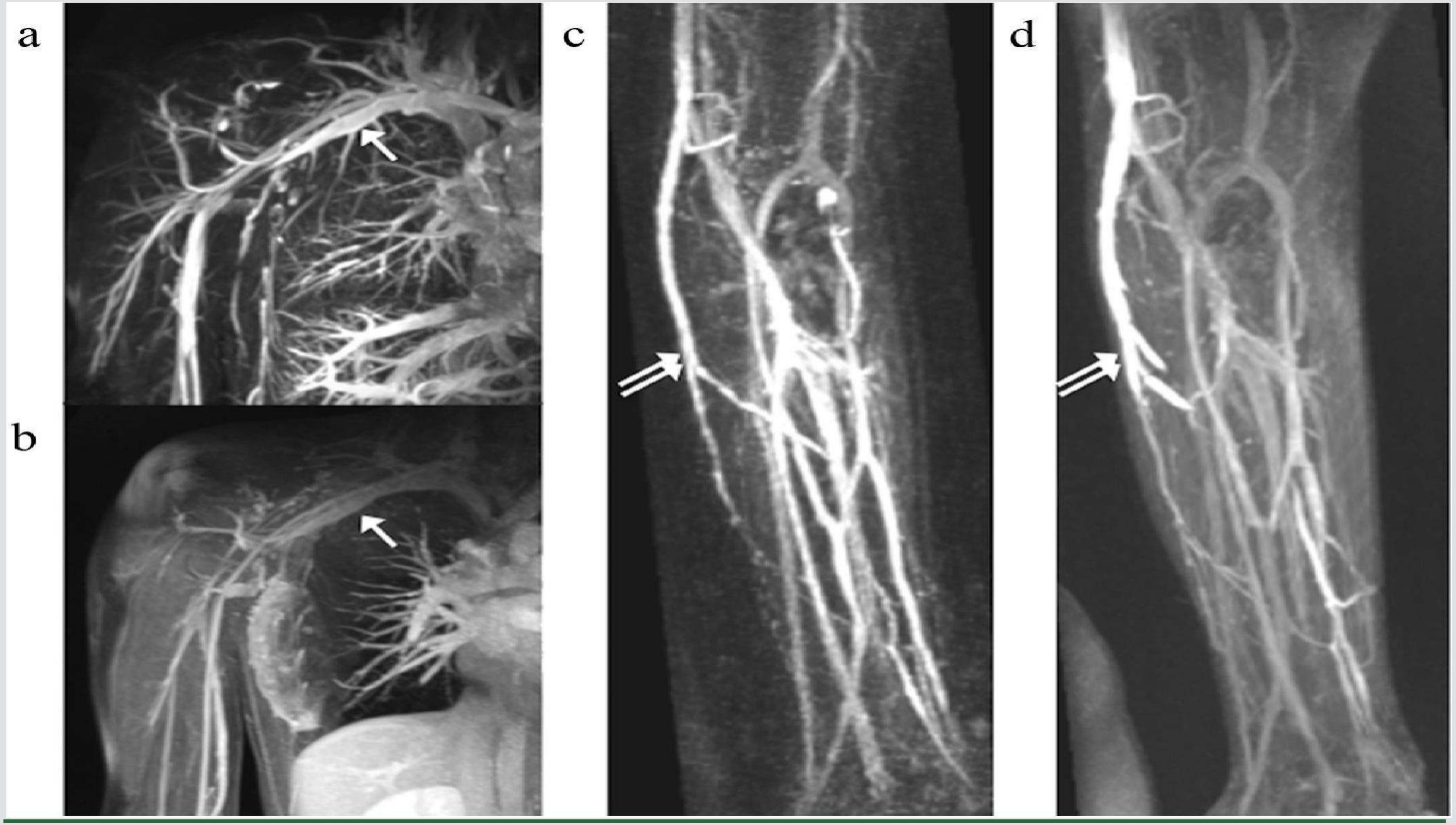

Lower limb MRV

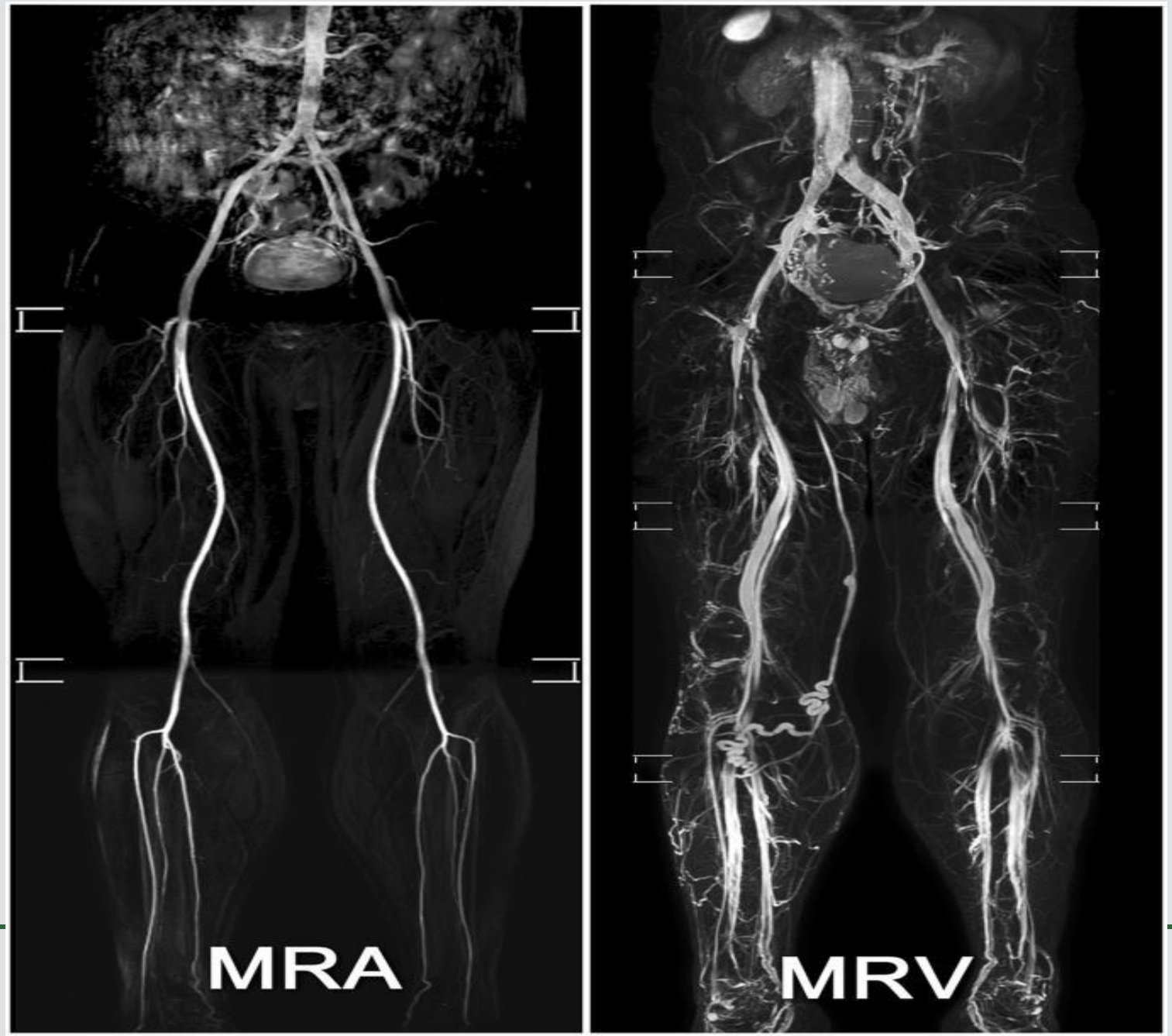

-اللهُم صلِ وسلم على نبينا محمد .

By:Mohammed Jabbar Hussein
