

MR angiography

Hayder Jasim Taher

PhD Medical Imaging

What is Angiography?

- **Angiography** or arteriography is a medical imaging technique used to visualizethe inside, or lumen, of blood vessels and organs of the body, with particular interest in the arteries, veins and the heart chambers. تصوير الأوعية الدموية أو الشرياني هي تقنية التصوير الطبي المستخدمة لتصور الداخل أو التجويف والأوعية الدموية والأجهزة الدموية في الجسم، مع اهتمام خاص بالشرايين والأوردة وغرف القلب.
- Angiography is performed using:
  - x-rays with catheters.
  - computed tomography (CT).
  - magnetic resonance imaging (MRI).

MR angiography

It is a type of magnetic resonance imaging(MRI) scan that uses a magnetic field and pulses ofradio wave energy to provide pictures of blood vessels inside the body.it هو نوع من مسح التصوير بالرنين المغناطيسي (التصوير بالرنين المغناطيسي) الذي يستخدم مجال مغناطيسي وبقول للطاقة الموجة الراديوية لتوفير صور للأوعية الدموية داخل الجسم.

Advantages of MR angiography:

compared with catheter angiography, MRA is less invasive, less expensive, and faster to perform.For conventional angiography, catheter is inserted though the patient groin and threaded up into the artery in the brain.MRA does not require this catheter. بالمقارنة مع تصوير الأوعية القسطرة، تكون أقل نشاطا وأقل تكلفة وأسرع لأداء. بالنسبة للوجود الأوعية التقليدية، يتم إدراج القسطرة على الرغم من أن المريض الفخذ وربطه في الشريان في الدماغ. لا يتطلب ذلك القسطرة.

As a result, it eliminates related complications such as possible damge to an artery.نتيجة لذلك، فإنه يزيل المضاعفات ذات الصلة مثل الضلع في الشريان.

Disadvantages of MR angiography:

it does not depict small vessels or extremely slow blood flow as well as conventional angiography dose.

لا يصور الأوعية الصغيرة أو تدفق الدم البطيء للغاية وكذلك جرعة الأوعية التقليدية.

MRA used to

- Examine blood vessels in :
- Brain
- Neck
- Heart
- Chest
- abdomen (such as the kidneys and liver)
- Pelvis , legs and feet
- Arms and hands



Arteries of the brain (cranial view) - MRA



1. Anterior cerebral artery
2. Anterior communicating artery
3. Basilar artery
4. branches (in insula) of middle cerebral artery
5. Cavernous portion of internal carotid artery
6. Cervical portion of internal carotid artery
7. Genu of middle cerebral artery
8. Intracranial (supraclinoid) internal carotid artery
9. Middle cerebral artery
10. Ophthalmic artery
11. Petrous portion of internal carotid artery
12. Posterior cerebral artery
13. Posterior cerebral artery in ambient cistern
14. posterior cerebral artery in interpeduncular cistern
15. Posterior communicating artery
16. Posterior inf cerebellar artery.
17. Quadrigeminal portion of posterior cerebral artery
18. Superior cerebellar artery
19. Vertebral artery

Arteries of the brain (lateral view) - MRA



1. Anterior cerebral artery
2. Anterior communicating artery
3. Basilar artery
4. branches (in insula) of middle cerebral artery
5. Cavernous portion of internal carotid artery
6. Cervical portion of internal carotid artery
7. Genu of middle cerebral artery
8. Intracranial (supraclinoid) internal carotid artery
9. Middle cerebral artery
10. Ophthalmic artery
11. Petrous portion of internal carotid artery
12. Posterior cerebral artery
13. Posterior cerebral artery in ambient cistern
14. posterior cerebral artery in interpeduncular cistern
15. Posterior communicating artery
16. Posterior inf cerebellar artery.
17. Quadrigeminal portion of posterior cerebral artery
18. Superior cerebellar artery
19. Vertebral artery

Variants of circle of Willis

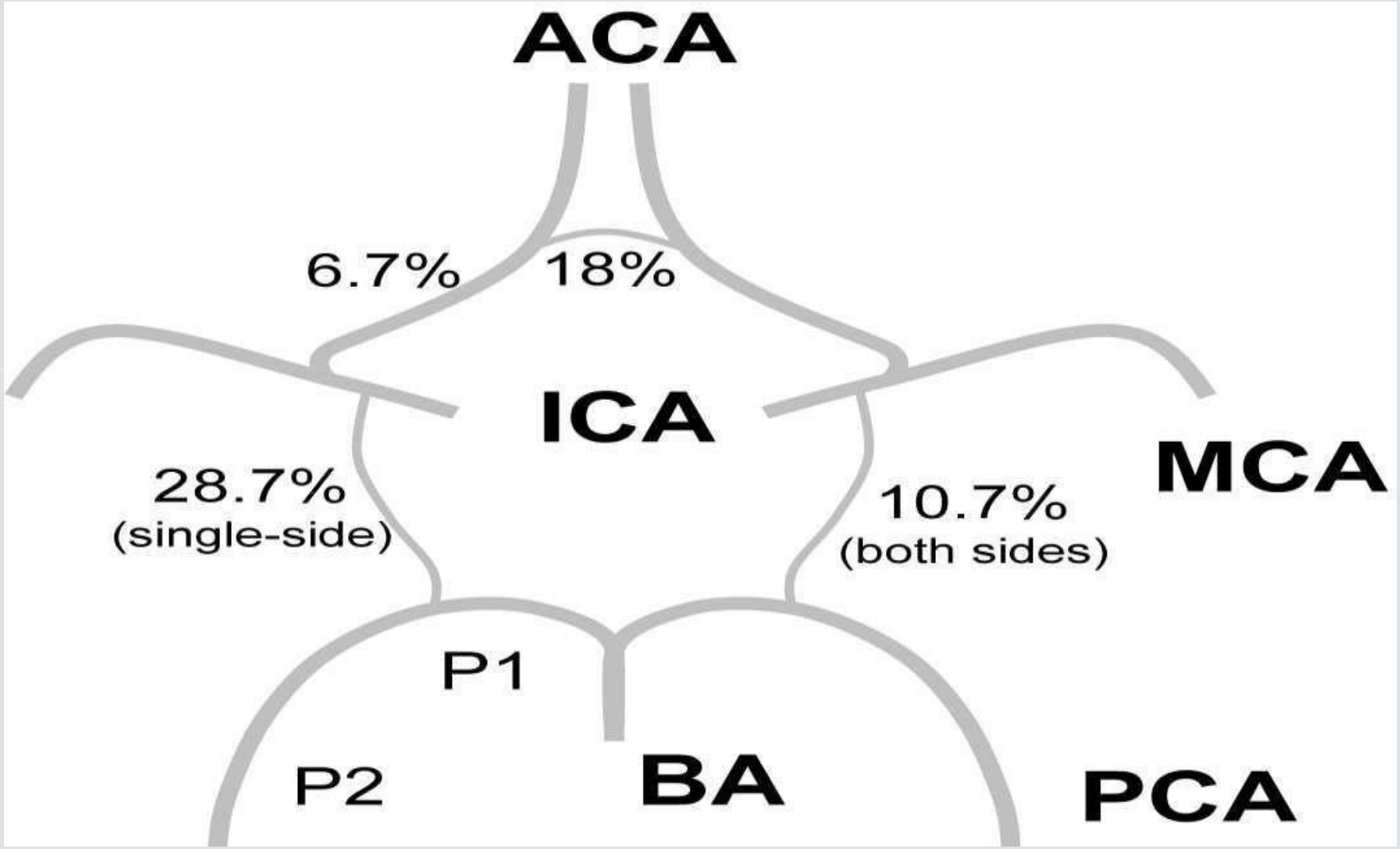

Patient prepare

- Pt. wear a gown during the exam and has no metal fasteners..حزب العمال. ارتداء ثوب أثناء الامتحان وليس لديه السحابات المعدنية •
- The radiologist or technologist ask patient if he\she have asthma or allergies tocertain drug طبيب الأشعة أو التقني يسأل • المريض إذا كان لديه \ هي الحساسية أو الحساسية في بعض الأدوية.
- Use gadolinium for MRI exams. It does not contain iodine, and it is less likelyto cause an allergic reaction than CT and X-ray iodine based contrast. استخدم لامتحانات التصوير بالرنين المغناطيسي. لا يحتوي على اليود، وهو أقل عرضة للتسبب في رد فعل • تحسسي أكثر من النقيض القائم.
- All jewelry and other accessories should beremove before the MRI scan. جميع المجوهرات وغيرها من الملحقات يجب أن قبل فحص التصوير • بالرنين المغناطيسي.
- Metal and electronic items are not allowed in the exam room..العناصر المعدنية والإلكترونية غير مسموح بها في غرفة الامتحان •

The limitations of MR Angiography

- MRA is not able to see and capture images of calcium deposits within theblood vessels. • غير قادر على رؤية واستقصاء صور ودائع الكالسيوم داخل الأوعية الدموية.
- MRA evaluation of small vessels, in particular, may be difficult.• قد يكون تقييم الأوعية الصغيرة، على وجه الخصوص، صعبا.
- Patients who cannot lay still or on their backs may have poor quality MRAimages. • قد يكون لدى المرضى الذين لا يستطيعون الاستلقاء أو على ظهورهم صورا رديئة عالي الجودة.
- A person who is very large may not fit into certain types of MRI machines.

  There are weight limits on the scanners. • قد لا يصلح الشخص الكبير جدا إلى أنواع معينة من آلات التصوير بالرنين المغناطيسي. هناك حدود الوزن على الماسحات الضوئية.

Indication of MRA

- To evaluate conditions of the carotid arteries such as:• لتقييم شروط الشرايين السباتية مثل:

❑ Stenotic / occlusive disease in symptomatic patients ((can mean showing symptoms)) (e.g., transient ischemic attack TIA or cerebrovascular accidentCVA) س المرض الستون / المسدود في المرضى الأعراض ((يمكن أن يعني عرض الأعراض)) (على سبيل المثال، هجوم نقص التنشيط العابر أو حادث الأوعية الدموية الدماغية)

❑ Stenotic / occlusive disease in asymptomatic patients who are candidates forcarotid endarterectomy surgery س المرض الستون / المسدود في المرضى غير المقدمين الذين هم مرشحون لجراحة استئصال الأسينتر

TWO TYPES OF MR ANGIOGRAPHY

1. **CE (contrast-enhanced) MRA .**

2. **Non-Contrast Enhanced MRA:**

- TOF (time-of-flight) MRA
- PC (phase contrast) MRA MR ANGIOGRAPHY

Contrast Enhanced MRA(CEMRA)

This sequences used for CEMRA is usually a modified T1 weighted spoiled gradient refocused GREsequences. عادة ما تكون هذه التسلسلات المستخدمة في التعديلات التي تمت إعادة تثبيت التدرج التدريجي الموزون.

- Approximate T1 times of blood, muscle and enhanced blood are 1200ms, 600ms and 100ms respectively. الأوقات التقريبية من الدم والعضلات والدم المحسن هي 1200 و 600 و 100 ثانية على التوالي.
- A dose of approximately 0.2m mol/kg of gadolinium is required to make T1 of blood shorter than that of fat and muscle, so that it will appear brighter than fat. مطلوب جرعة من حوالي 0.2 مليون مول / كجم من دماء الدم أقصر من الدهون والعضلات، بحيث ستظهر أكثر إشراقا من الدهون
- The most important aspect in CEMRA is timing of peak arterial enhancement such that it will fill centerof the K- space that is responsible for contrast in the image..الجانب الأكثر أهمية في توقيت تعزيز الذروة الشريانية بحيث سيملأ مركز الفضاء المسؤول عن التباين في الصورة
- The time to fill the center of the K-space is usually the initial 2-3 seconds of the typical 15-20 secondsrun. It is important to match these 2-3 seconds with peak arterial enhancement to get good angiogram. الوقت لملء مركز التثبيت هو عادة ما تكون الثانية 2-3 ثوان من تشغيل 15-20 ثانية النموذجية. من المهم مطابقة هذه 2-3 ثوان مع تعزيز ذروة الشرايين للحصول على الخير.
- Keyhole imaging can be applied to CEMRA to improve the temporal resolution..يمكن تطبيق التصوير الفينلي لتحسين الدقة الزمنية
- Examples- TRICKS (GE)-time resolved MRA technique TWIST(SIEMENS)

Non contrast enhanced MR angiography

It is performed in several ways including:

1. Time of flight angiography(TOF- MRA)
2. Phase contrast angiography(PC- MRA)

Generally, these techniques are time- consuming as compared with contrast enhanced MR angiography.

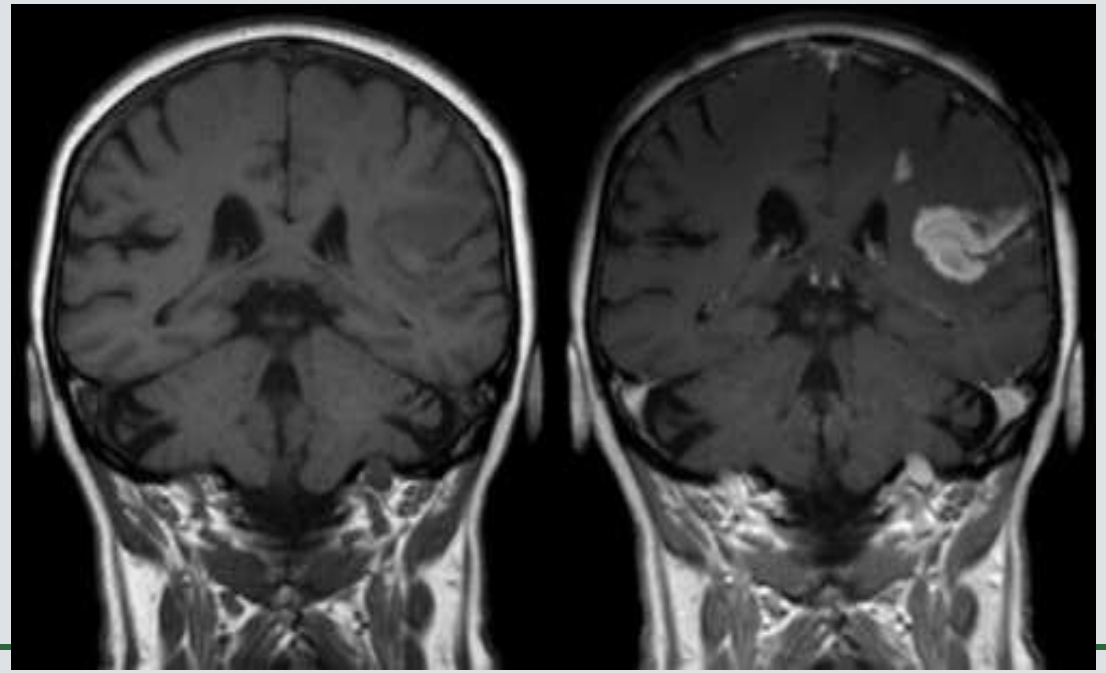

Non- contrast image Contrast image

Time of flight angiography(TOF)

- It is an MRI technique to visualize flow within vessels, without the need administer contrast. It is based on the phenomenon of flow- related enhancementof spins entering into imaging slice. • إنها تقنية التصوير بالرنين المغناطيسي لتصور التدفق داخل السفن، دون الحاجة إلى التباين. يعتمد على ظاهرة تعزيز التدفقات المتعلقة بالتدفق الذي يدخل في شريحة التصوير.

- As a result of being unsaturated, these spins give more signal that surroundingstationary spins. • نتيجة لكونها غير مشبعة، تعطي هذه الدورات إشارة أخرى إلى أن الدور الثابت المحيط.

- **TOF can be of three types :**

1. 2D time of flight
2. 3D time of flight
3. MOTSA(Multiple overlapping thin slab (acquistion)

CT-angiography vs MR-angiography:

Characteristics	CT-angiography	MR-angiography
Spatial resolution	Good	Fair
Size of vessel	upto 0.6mm	1.0-1.5mm
Tortuous vessel	better visualized	-
Time	seconds	minutes
Risk of radiation exposure	yes	no
Use of contrast	always	+/-
Detection of calcification	excellent	-
ferromagnetic substance	indicated	not indicated

By: Muhammad Jabbar Hussein