Bone types

- There are four different types of bone in thehuman body:
- Long bone – has a long, thin shape. Examplesinclude the bones of the arms and legs , humorous, femur, radius, ulna, tibia ,fibula
- هناك أربعة أنواع مختلفة من العظام في جسم الإنسان:
- العظام الطويلة – لها شكل طويل ورقيق. ومن الأمثلة على ذلك عظام الذراعين والساقين، الفكاهة، عظم الفخذ، نصف القطر، الزند، الساق، الشظية


olecranon process
coronoid process
radial notch
head of radius
radius
ulna
styloid process
lateral condyle
medial condyle
head of fibula
fibula
tibia (shinbone)
medial malleolus
lateral malleolus
© Encyclopædia Britannica, Inc.

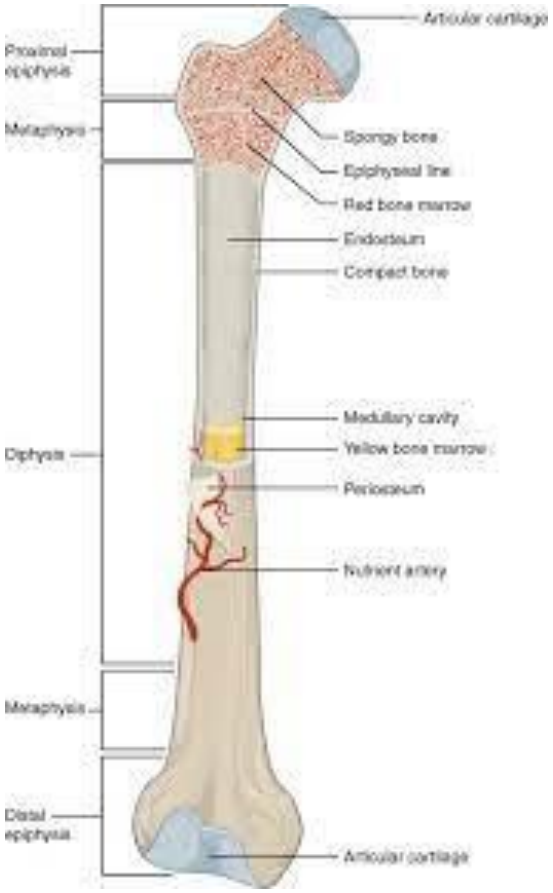
Articular cartilage
Proximal epiphysis
Metaphysis
Spongy bone
Epiphyseal line
Red bone marrow
Endosteum
Compact bone
Medullary cavity
Diphysis
Yellow bone marrow
Periosteum
Nutrient artery
Metaphysis
Distal epiphysis
Articular cartilage

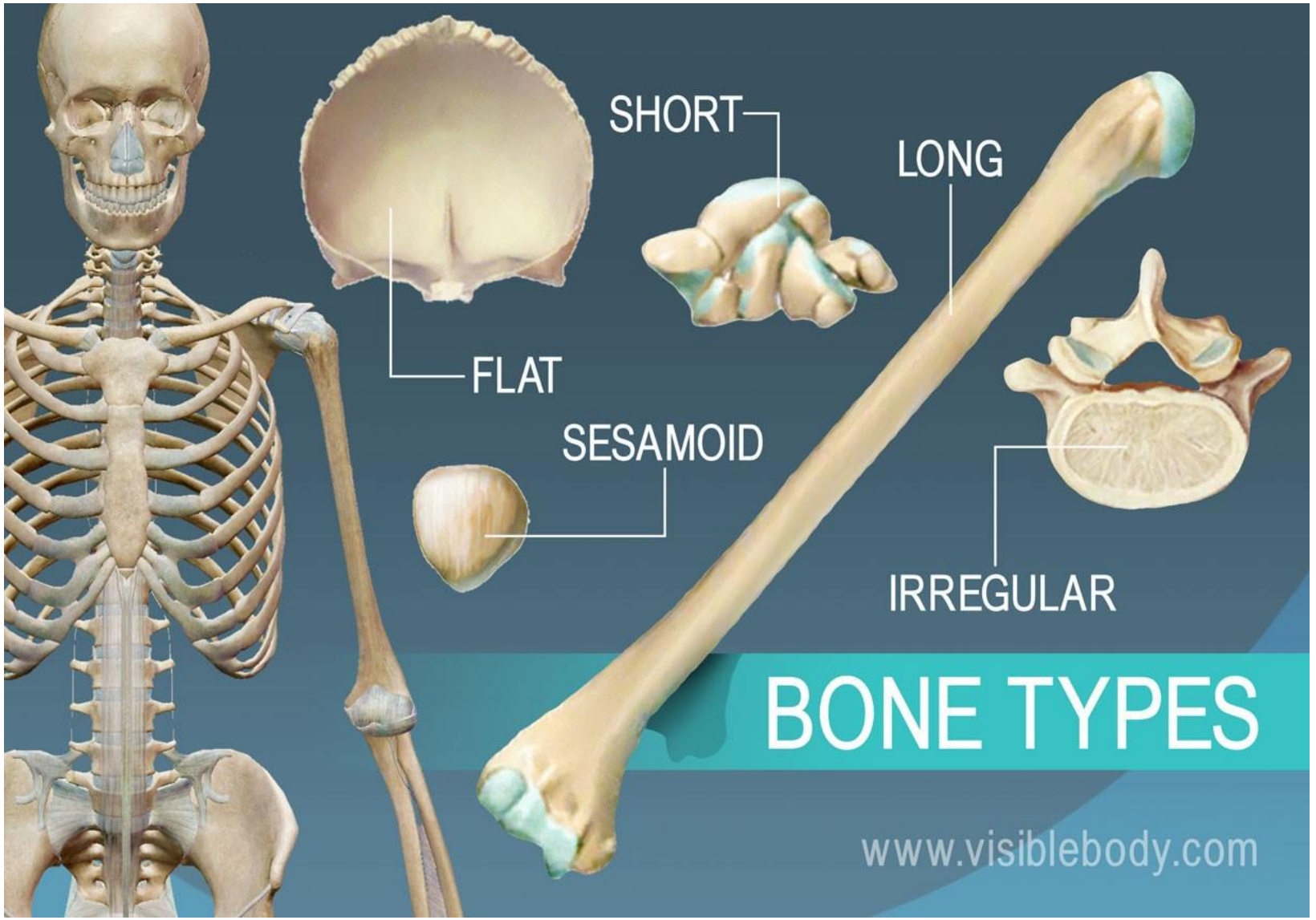
SHORT
LONG
FLAT
SESAMOID
IRREGULAR
BONE TYPES
www.visiblebody.com

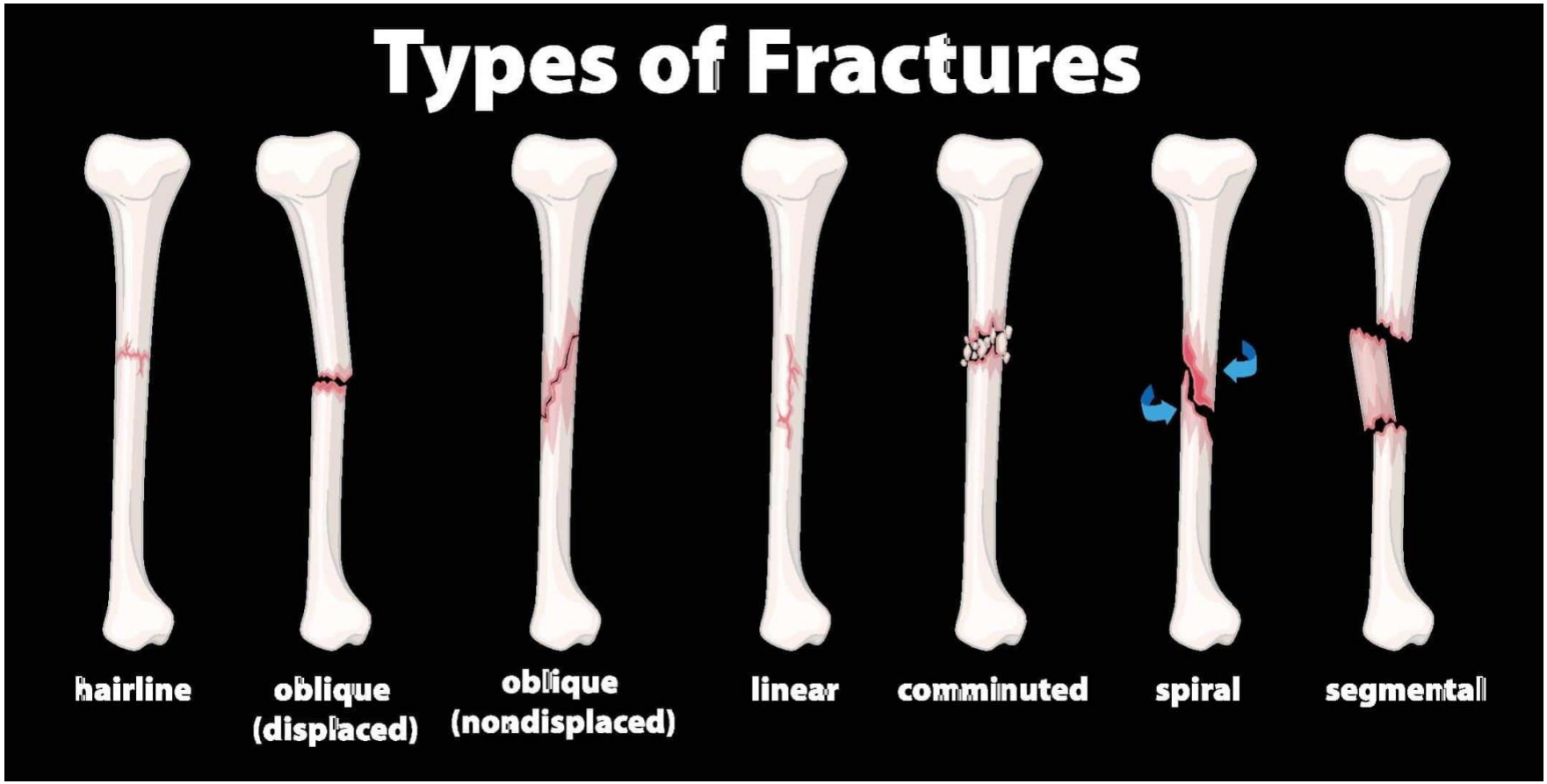
Types of Fractures
hairline
oblique (displaced)
oblique (nondisplaced)
linear
comminuted
spiral
segmental

Short bone – has a squat, cubed shape.

Examples include the bones that make up thewrists and the ankles..**عظم قصير – له شكل مكعب القرفصاء**

وتشمل الأمثلة العظام التي تشكل الرسغين والكاحلين.

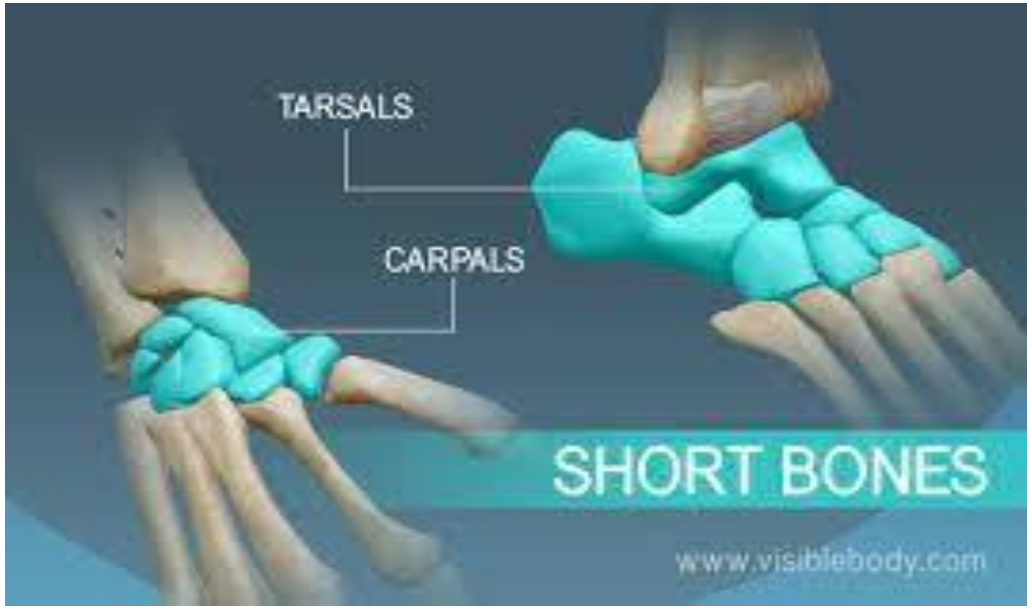

Flat bone – has a flattened, broad surface.

Examples include scapula bone and skull bones. **العظم المسطح – له سطح مسطح وواسع.**

وتشمل الأمثلة عظم لوح الكتف وعظام الجمجمة.

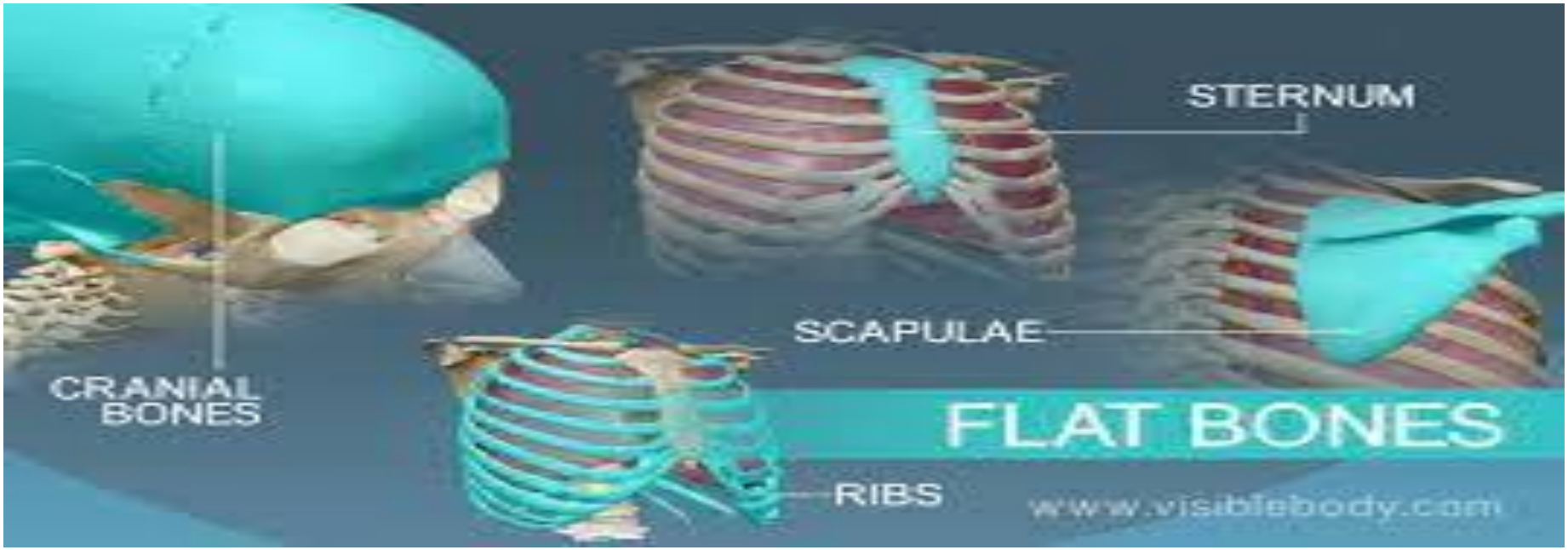

Irregular bone. Examples include the bones of

the spine (**vertebrae and sacrum**)**عظم غير منتظم. ومن الأمثلة على ذلك عظام العمود الفقري (الفقرات والعجز)**

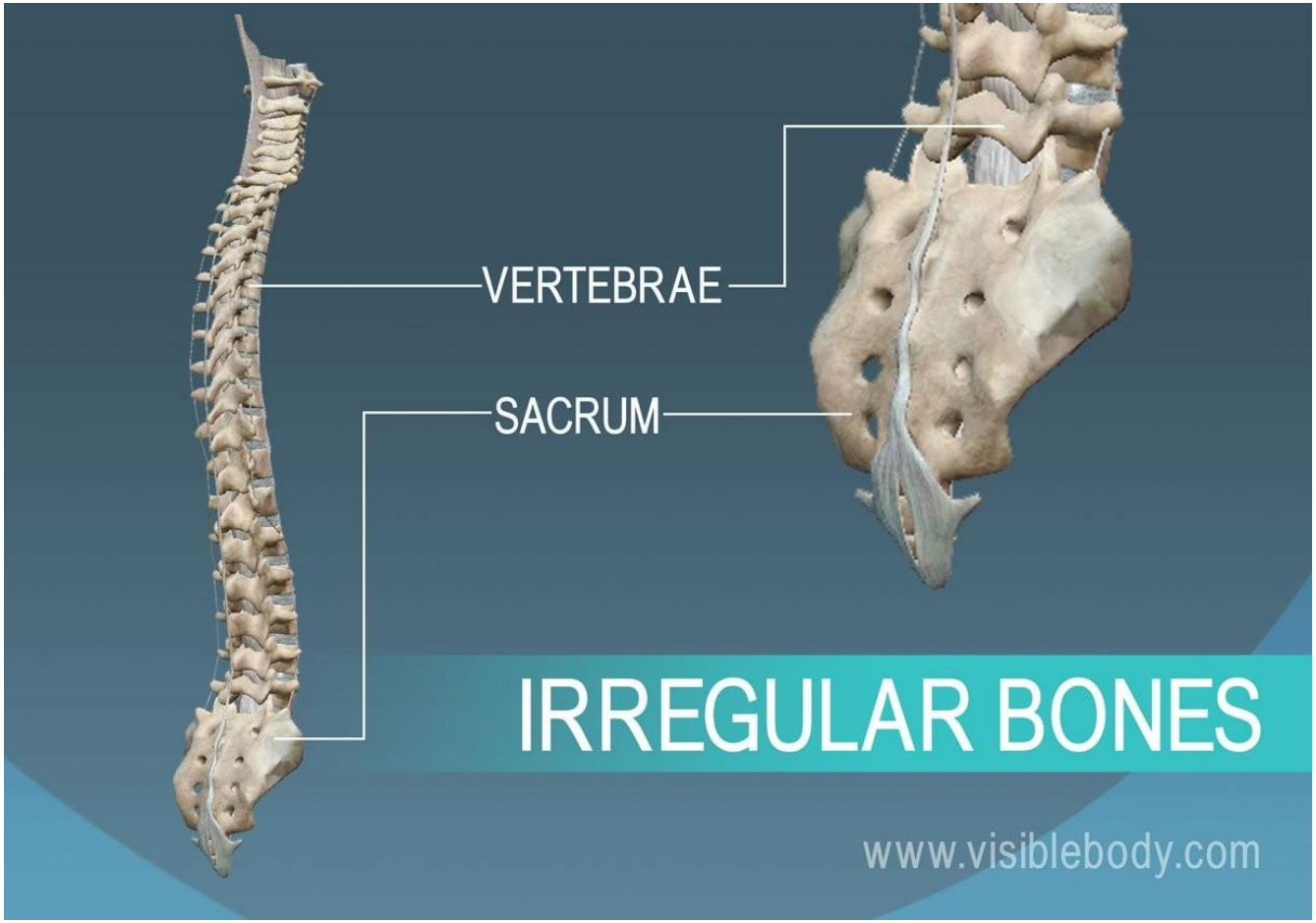

What is a fracture?

A fracture is a partial or complete break in the bone. Can be classified :

Open fracture (or compound fracture): The bone breakthrough the skin and can be seen . الكسر هو كسر جزئي أو كامل في العظام. يمكن تصنيفها إلى: كسر مفتوح (أو كسر مركب): يخترق العظم الجلد ويمكن رؤيته.



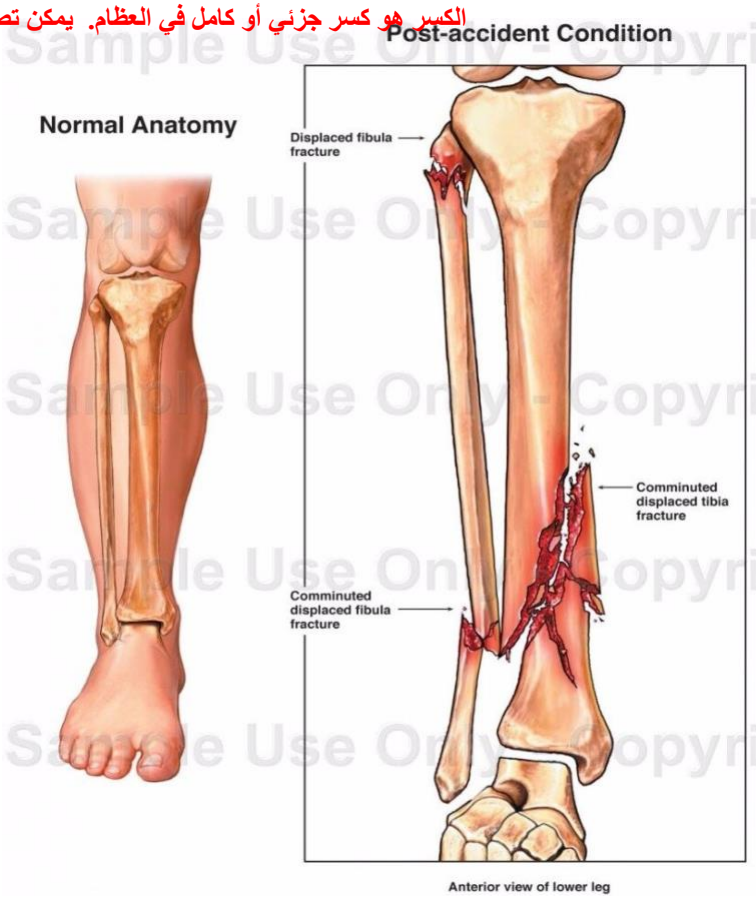

Sample Use Only - Copyri

Closed fracture (**simple fracture**). The bone is broken, but the skin is intact.

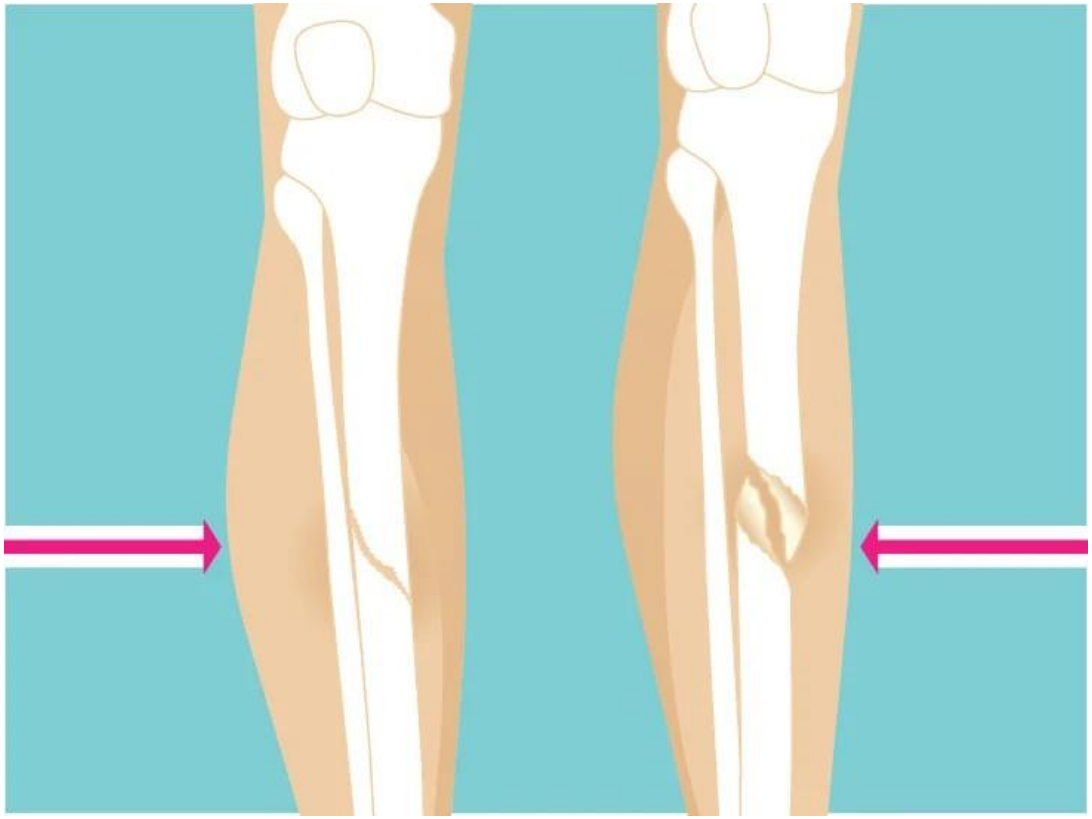

Greenstick. This is an incomplete fracture.



Transverse: The break is in astraight line across the bone.

.

عصا خضراء. هذا هو الكسر غير الكامل. OBJ

المستعرض: أن يكون الكسر في خط مستقيم عبر العظم. OBJ



Spiral. The break spirals around the bone.

دوامة. يلتف الكسر حول العظم.

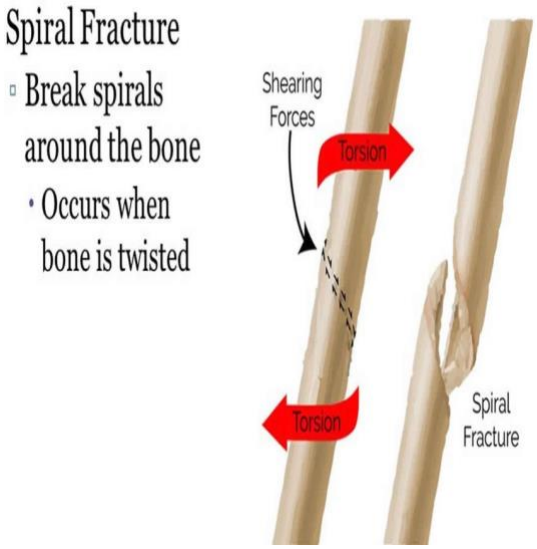

Oblique. The break is diagonal across the bone

مائل. الكسر قطري عبر العظم



Compression: The bone is crushed.



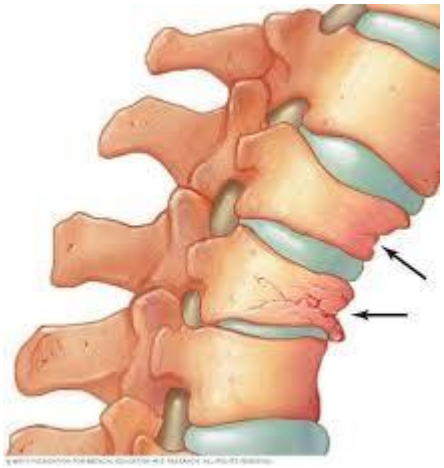

Comminuted fracture: The bone has broken into **three or more pieces** and fragments are present at the fracture site.



Segmental fracture: The same bone is fractured in two places, so there is a "floating" piece of bone



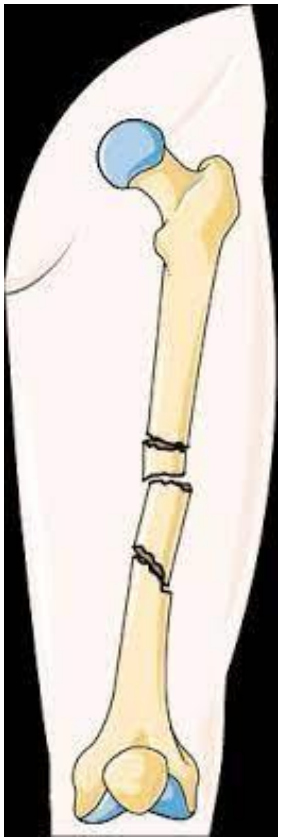

Stress Fracture Stress fractures (hairline fractures). This type of fracture looks like a **crack**and can be difficult to diagnose with a regular X- rays. Stress fractures are often caused by **repetitive** motions such as running., walking longdistance

كسور الإجهاد كسور الإجهاد (شعري الكسور). يشبه هذا النوع من الكسور صدعًا وقد يكون من الصعب تشخيصه بالأشعة السينية العادية. غالبًا ما تحدث كسور الإجهاد بسبب الحركات المتكررة مثل الجري أو المشي لمسافات طويل



Avulsion Fracture

a fragment is pulled off the bone by a tendon or ligament



How is a fracture diagnosed?

1- Clinical

2- X-ray.

3-Magnetic resonance imaging (MRI).

4-Computed tomography scan (CT scan).

Bone healing

The 5 phases of bone healing are as follows:

1-Haematoma: a "haematoma" is formed at the fracture site. **2-Inflammation**: haematoma granulates & osteoclasts removenecrotic bone.

3-Proliferation of periosteal and endosteal cells at the cortex.

4-Callus formation & transformation from a soft callus (osteoid)to a hard callus.

5-Remodelling of woven bone to lamellar bone

شفاء العظام

المراحل الخمس لشفاء العظام هي كما يلي:

1- ورم دموي: يتشكل "ورم دموي" في مكان الكسر. 2- الالتهاب: حبيبات الورم الدموي والخلايا العظمية تزيل العظام الميتة.

3-تكاثر الخلايا السمحاقية والخلايا الباطنة في القشرة الدماغية.

4-تكوين الكالس وتحوله من الكالس الرخو (العظمي) إلى الكالس الصلب.

5-إعادة تشكيل العظم المنسوج إلى عظم صفائحي

اللهم صلي على محمد وال محمد

By:Mohammed Jabbar Hussein

