The Urinary System Pathology

Structures of the Urinary System:

1-Kidneys

2-Ureters

3-Urinary Bladder

4-The Urethra

هياكل الجهاز البولي:
1- الكلى. 2- الحالب
3- المثانة البولية
4- الإحليل

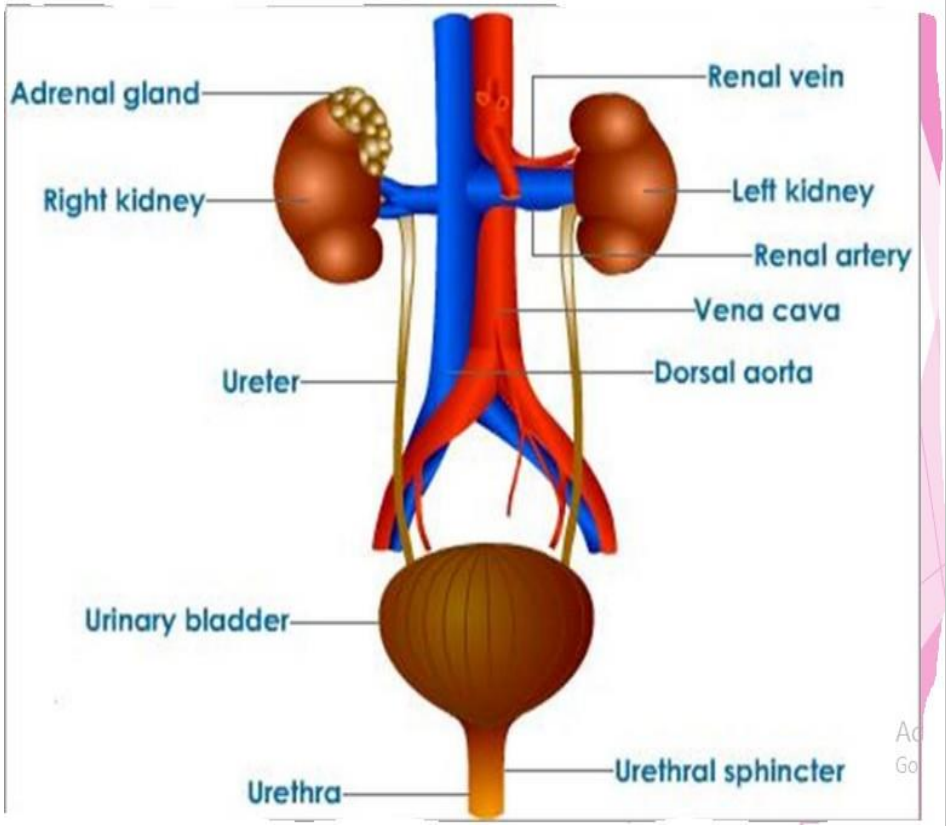

CONGENITAL ANOMALIES OF THE KIDNEY

Renal agenesis

Bilateral agenesis is incompatible with life.Ultrasound shows other abnormalities

In **unilateral** agenesis, the **remaining** kidney undergoes compensatory hypertrophy. Patientsoften have adequate renal function and are asymptomatic

الخلل الكلوي الخلل الثنائي غير متوافق مع الحياة. تظهر الموجات فوق الصوتية تشوهات أخرى
في حالة عدم التخلق الأحادي الجانب، تخضع الكلية المتبقية لتضخم تعويضي. غالبًا ما يكون لدى المرضى وظائف كلوية كافية ولا تظهر عليهم أعراض

Renal Agenesis

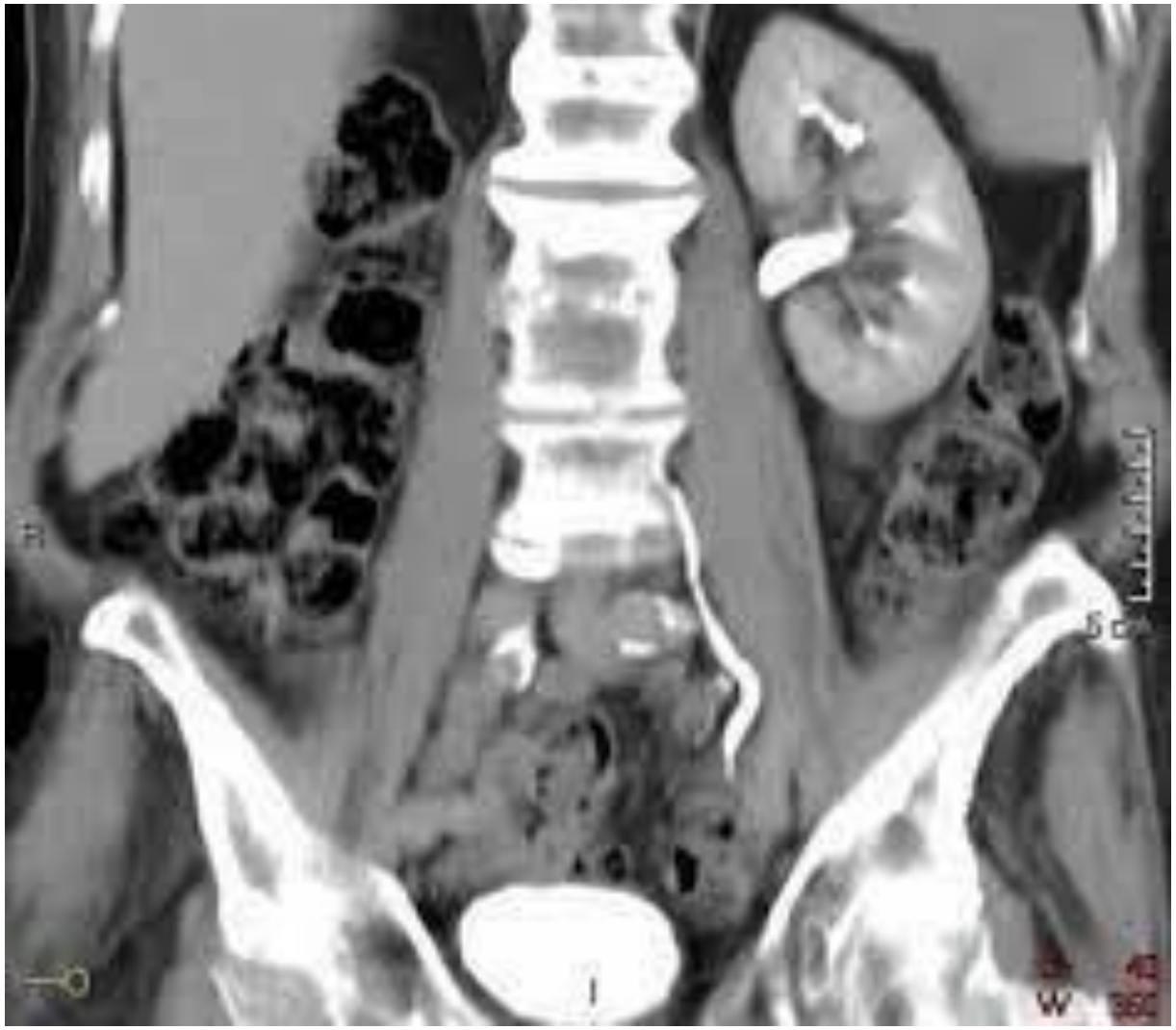

Hypoplasia

is failure of a kidney (usually unilateral) to develop tonormal weight; the hypoplastic kidney has a decreased number of calyces and lobes.

Horseshoe kidney is a common congenital anomaly that is found in 1 in 600 abdominal x-rays. The kidneysshow fusion, usually at the lower pole; affected individuals have normal renal function but may be predisposed to renal calculi.

The ectopic kidney. The most common abnormallocation is a pelvic kidney. usually has normal function. Tortuosity of ureters may predispose to pyelonephritis.

نقص التنسج

هو فشل الكلى (عادةً من جانب واحد) في النمو إلى الوزن الطبيعي؛ تحتوي الكلية ناقصة التنسج على عدد أقل من الكؤوس والفصوص. كلية حدوة الحصان هي شذوذ خلقي شائع يتم العثور عليه في 1 من كل 600 صورة أشعة سينية للبطن. تظهر الكلى اندماجًا، عادةً عند القطب السفلي؛ يتمتع الأفراد المصابون بوظيفة كلوية طبيعية ولكن قد يكونون عرضة للإصابة بحصوات الكلى. الكلى خارج الرحم. الموقع غير الطبيعي الأكثر شيوعًا هو كلية الحوض. عادة ما يكون له وظيفة طبيعية. قد يؤدي تعرج الحالب إلى الإصابة بالتهاب الحويضة والكلية.

Renal Hypo plasia



Figure 1. Panel A – Transverse section of CT angiogram demonstrating right kidney and renal artery hypoplasia. Panel B - Sagittal section of CT angiogram demonstrating right kidney hypoplasia.

Horseshoe kidney

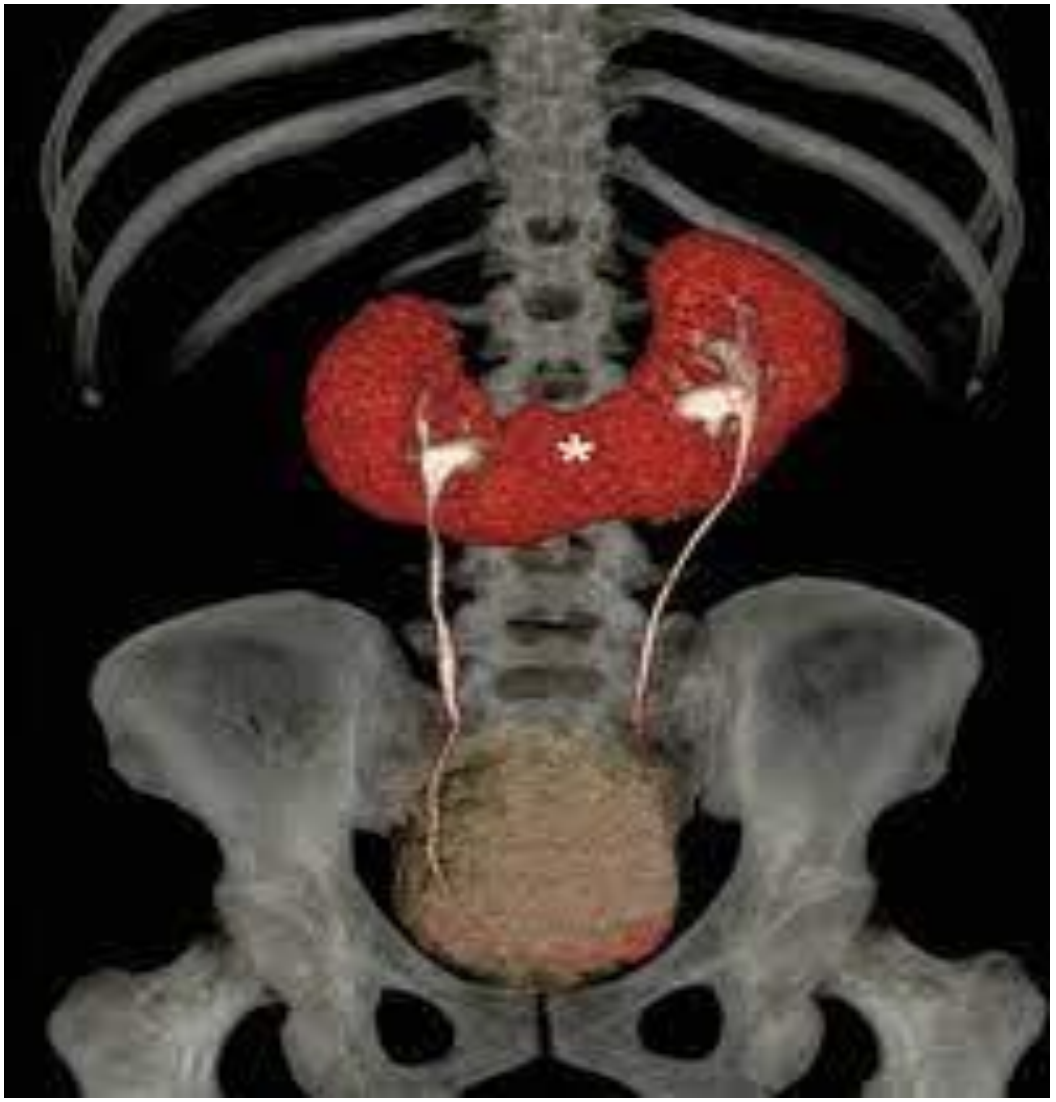

Horseshoe kidney

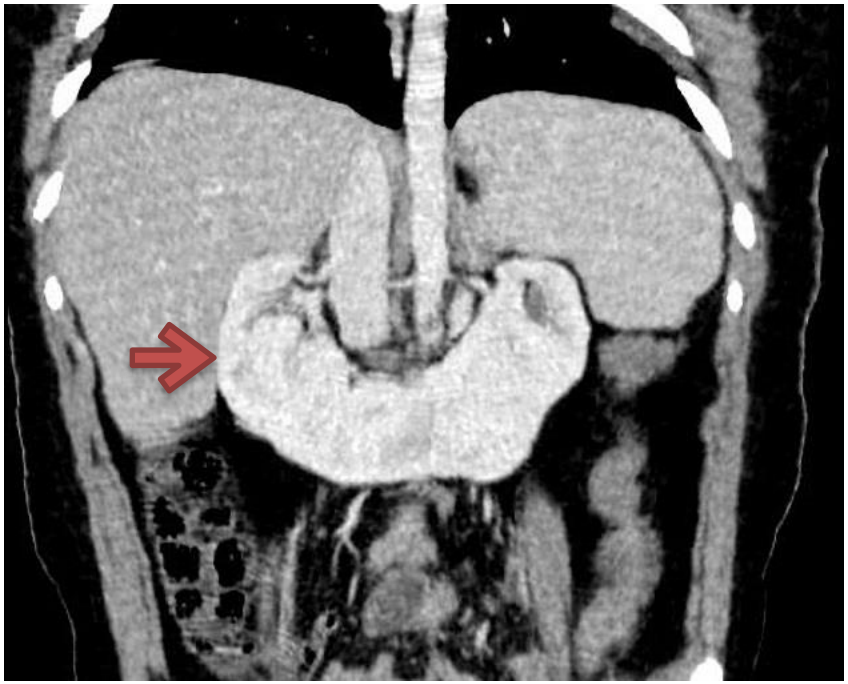

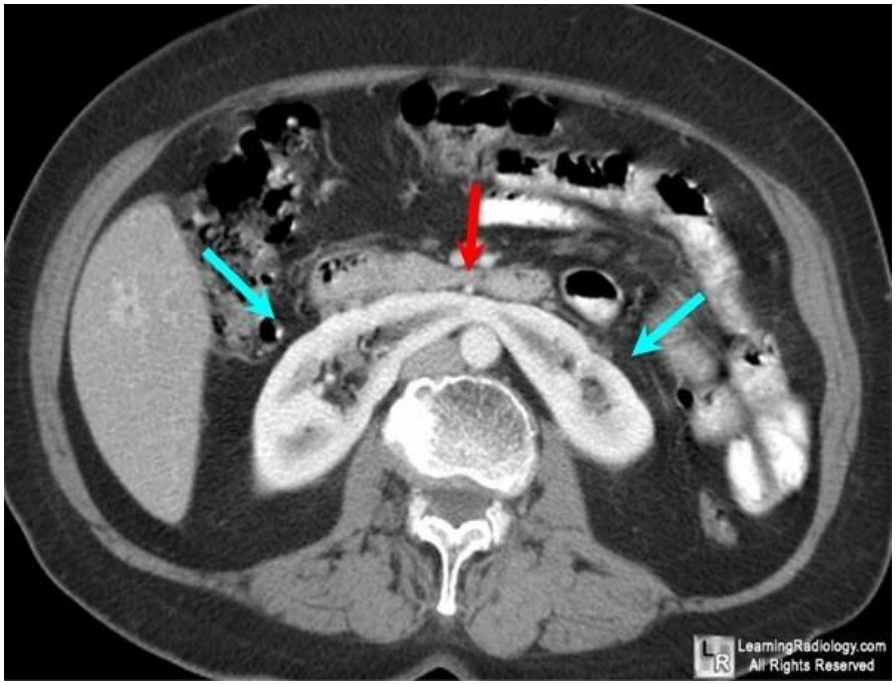

Ectopic kidney

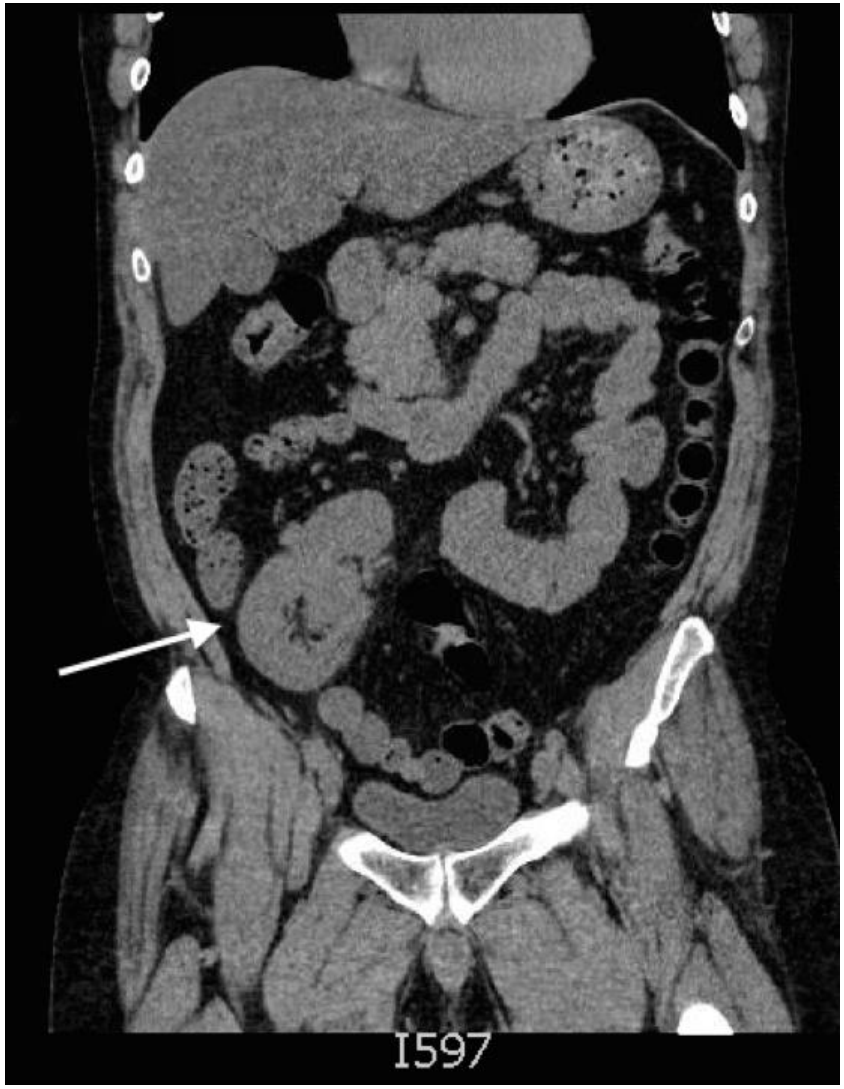

CYSTIC DISEASE Autosomal recessive polycystic kidney with progressive and often fatal renal failure. Infants has other cystic disease in other organ.

المرض الكيسي: الكلى متعددة الكيسات المتنحية مع فشل كلوي تدريجي ومميت في كثير من الأحيان. يعاني الرضع من مرض كيسي آخر في عضو آخر.

Autosomal dominant polycystic kidney disease is

affects 1 in 1,000.

Clinically, patients are **asymptomatic** with normal renal function until middle age, and thenpresent with renal insufficiency, renal stones, hematuria, and hypertension or with abdominalmasses and flank pain.

Diagnosis is established with U/S and CT scan.

يؤثر مرض الكلى المتعدد الكيسات المسيطر على 1 من كل 1000. سريريًا، يكون المرضى بدون أعراض مع وظيفة كلوية طبيعية حتى منتصف العمر، ثم يصابون بقصور كلوي وحصوات كلوية وبيلة دموية وارتفاع ضغط الدم أو مع كتل في البطن وألم في الخاصرة. يتم التشخيص عن طريق والأشعة المقطعية.


A-72-10
Activate
Go to Settin

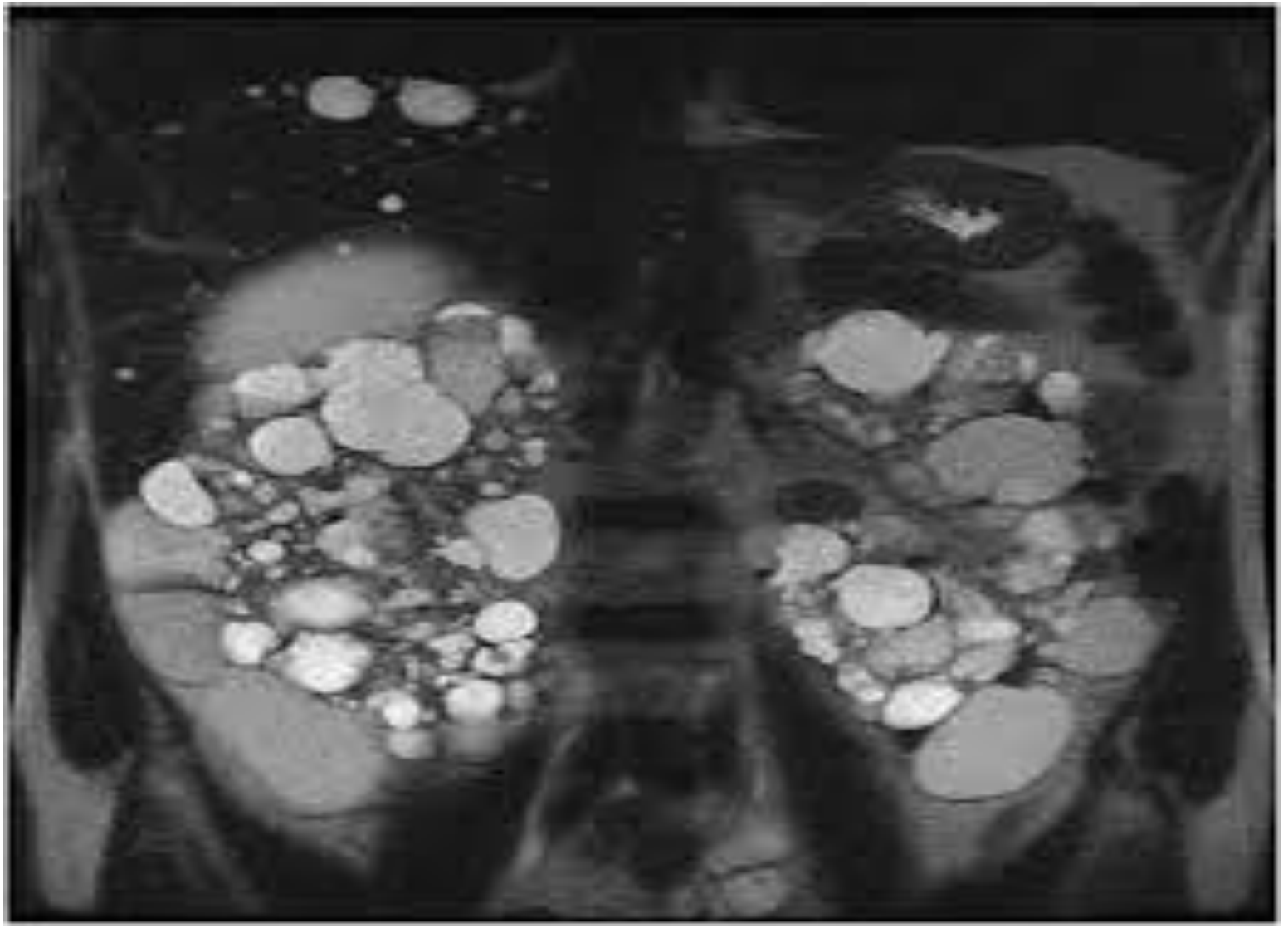

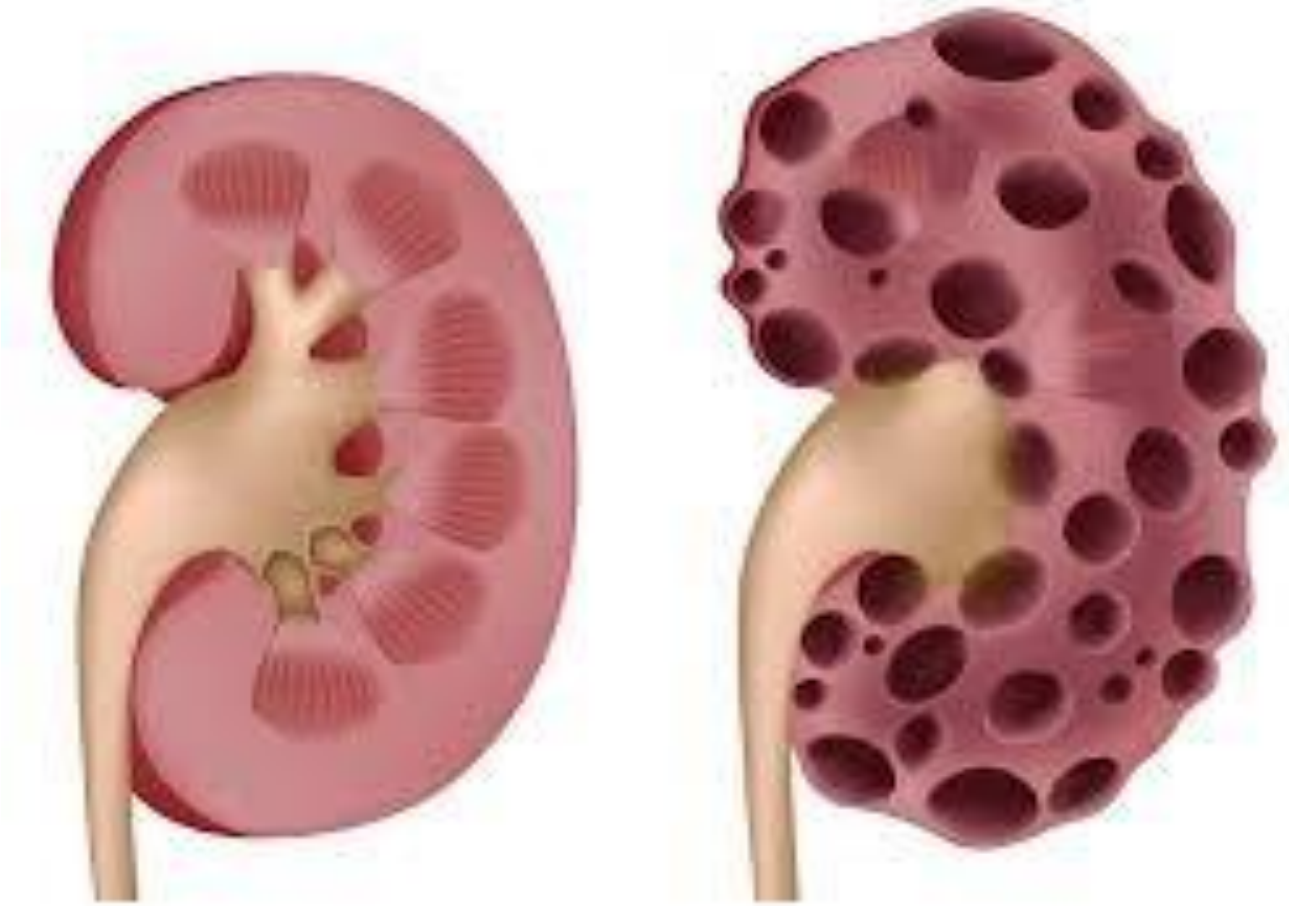

Renal dysplasia is the most common renal cystic disease in **children**, in whom it causes an enlarged renal mass with cartilage and immaturecollecting ducts. It may progress clinically to renal failure**خلل التنسج الكلوي هو الكيس الكلوي الأكثر شيوعا** مرض عند الأطفال، حيث يسبب تضخم الكتلة الكلوية مع الغضاريف والقنوات الجامعة غير الناضجة. وقد يتطور سريريا إلى الفشل الكلوي.

Renal dysplasia

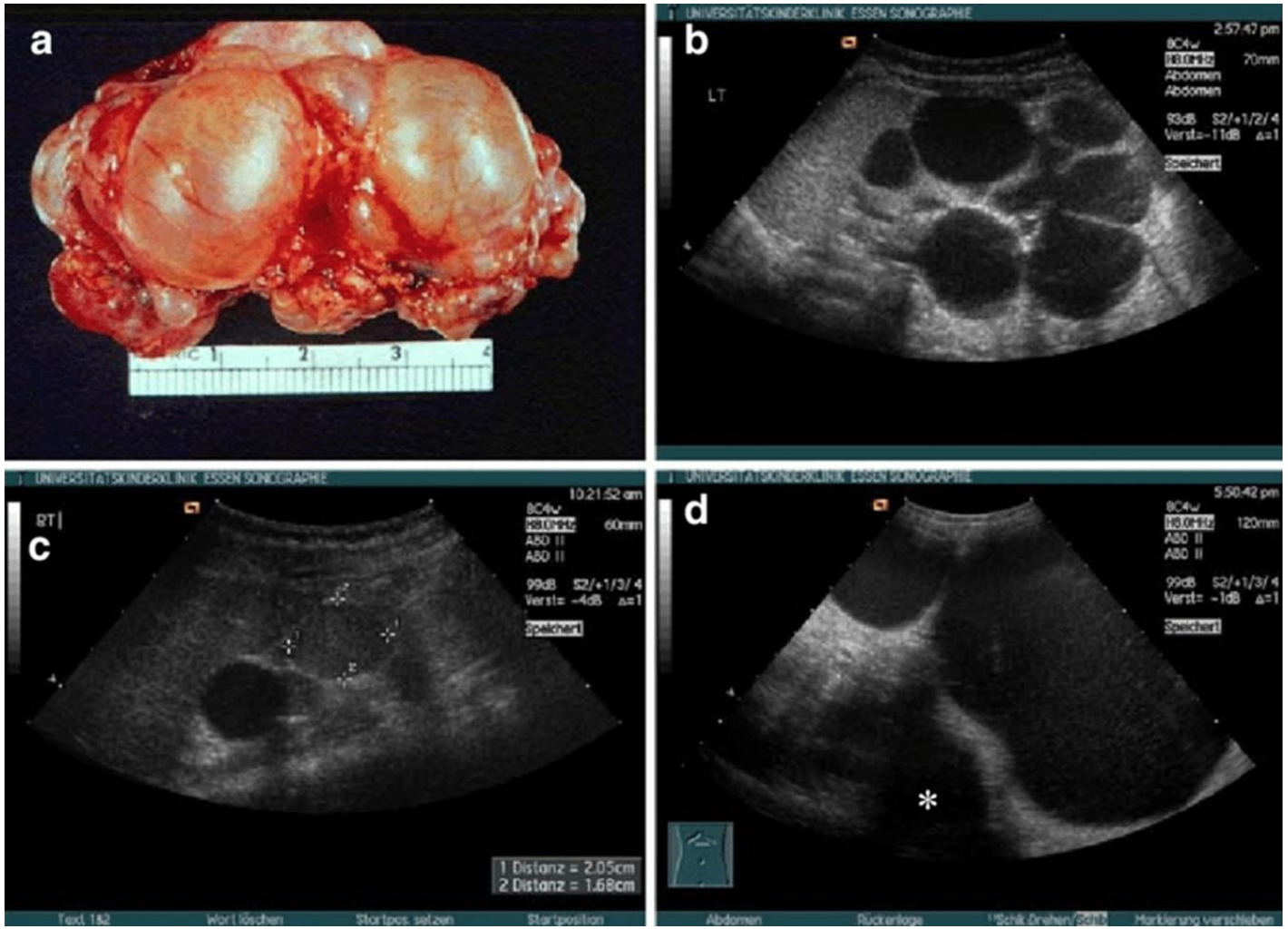

Acquired polycystic disease is seen in renal dialysis patients and is associated with a small risk of developing renal adenomas and renal cell carcinoma.

يظهر مرض تعدد الكيسات المكتسب في مرضى غسيل الكلى ويرتبط بخطر بسيط للإصابة بأورام الكلى وسرطان الخلايا الكلوية





GLOMERULAR DISEASES Immune mechanismsplay a role in the pathogenesis of most glomerular diseases

Glomerular diseases may be divided into thoseoriginating in the kidney primary(NEPHRITIC SYNDROME) Acute poststreptococcal glomerulonephritis

and those caused by systemic disease (secondary).

الأمراض الكبيبية تلعب آليات المناعة دورًا في التسبب في معظم أمراض الكبيبات
يمكن تقسيم الأمراض الكبيبية إلى أمراض تنشأ في الكلى الأولية (المتلازمة الكلوية) والتهاب كبيبات الكلى الحاد التالي للمكورات العقدية.
وتلك الناجمة عن أمراض جهازية (ثانوية).

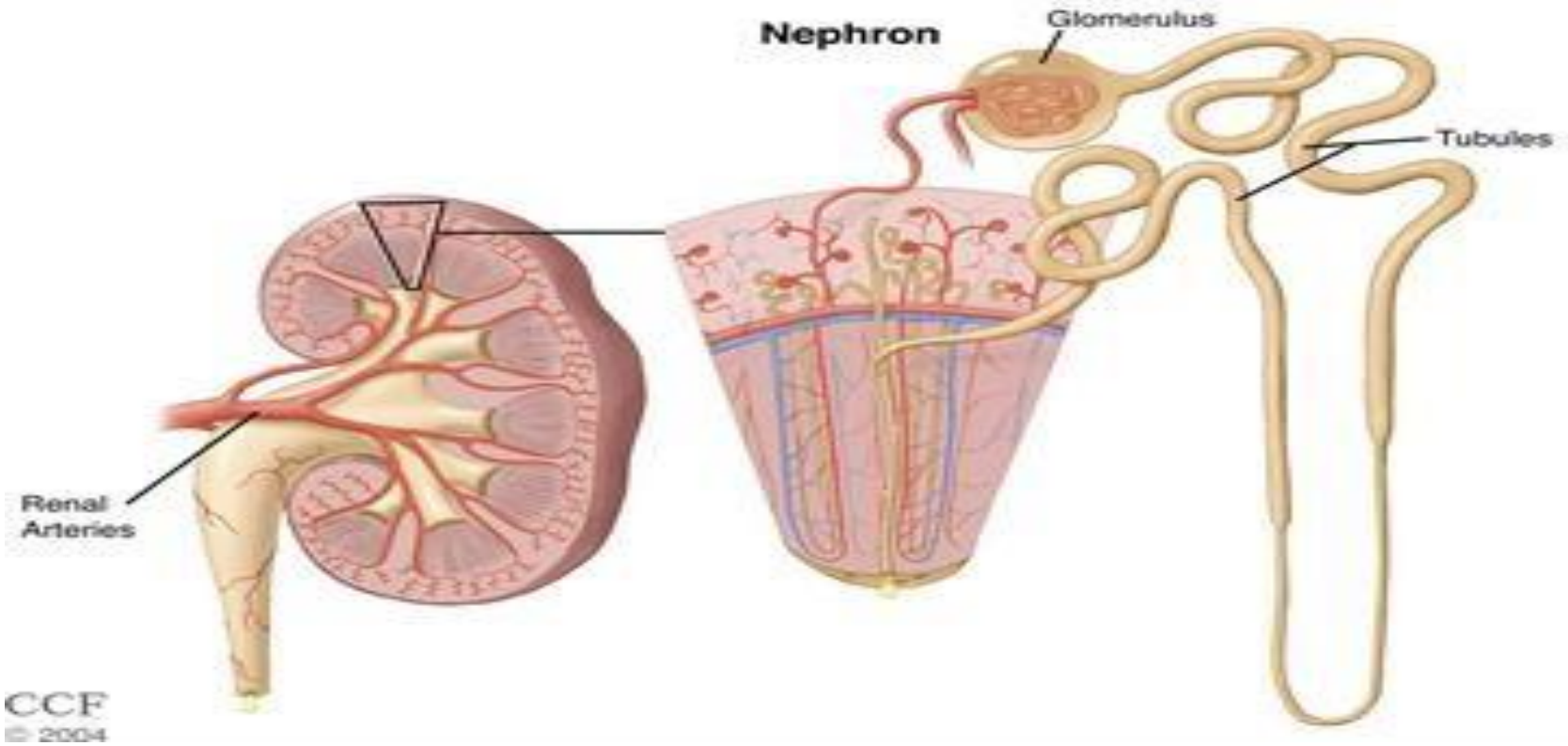
Nephron
Glomerulus
Tubules
Renal Arteries
CCF
© 2004