VASCULAR DISORDERS OF THE KIDNEY

Renal artery **stenosis** causes decreased blood flow to the involved kidney, with resulting **secondary hypertension**

اضطرابات الأوعية الدموية في الكلى
يؤدي تضيق الشريان الكلوي إلى انخفاض تدفق الدم إلى الكلية المعنية، مما يؤدي إلى ارتفاع ضغط الدم الثانوي

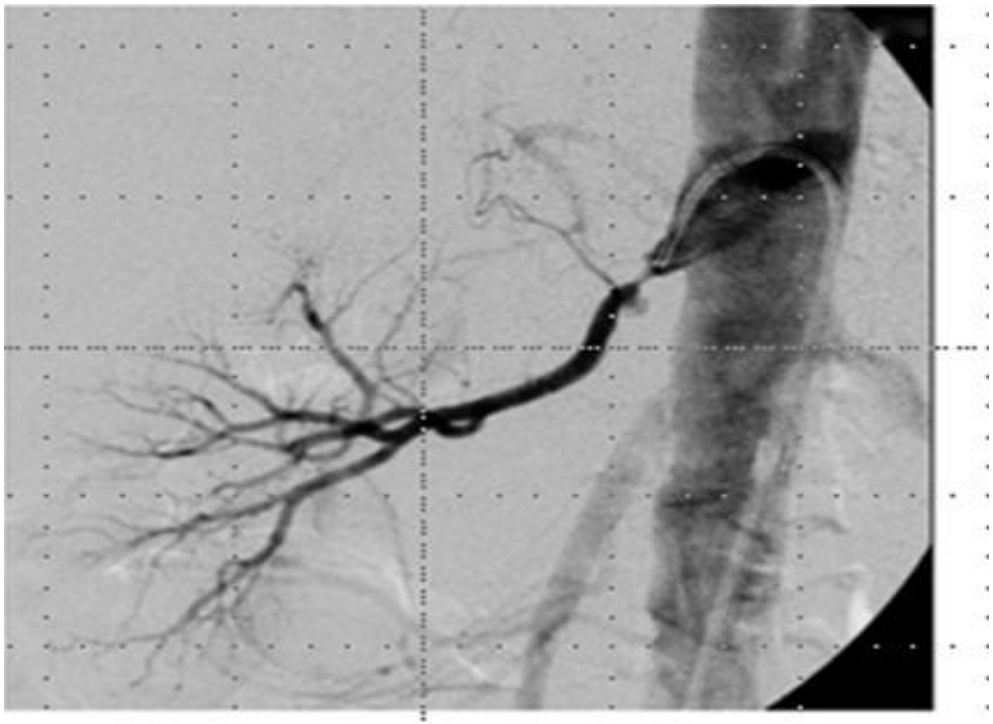

© Lily Chu, National Naval Medical Center Bethesda. Used with permission.

UROLITHIASIS :

Renal calculi up to 6% of the population 1- **Calcium oxalate stones** (75%).

2- Magnesium ammonium phosphate these stones **often** form large **staghorn** calculi.

3- **Uric acid stones** are seen in gout, leukemia, and in patients with acidic urine.

4- **Cystine stones** are uncommon.

حصوات الكلى تصل إلى 6% من السكان 1- حصوات أوكسالات الكالسيوم (75%).
2- فوسفات الأمونيوم المغنيسيوم هذه الحصوات غالبًا ما تشكل حصيات كبيرة من قرون الأيل.
3- تظهر حصوات حمض اليوريك في حالات النقرس وسرطان الدم وفي المرضى الذين يعانون من حمضية البول.
4- حصوات السيستين غير شائعة.



Staghorn stone



Renal calculi calcium oxalate

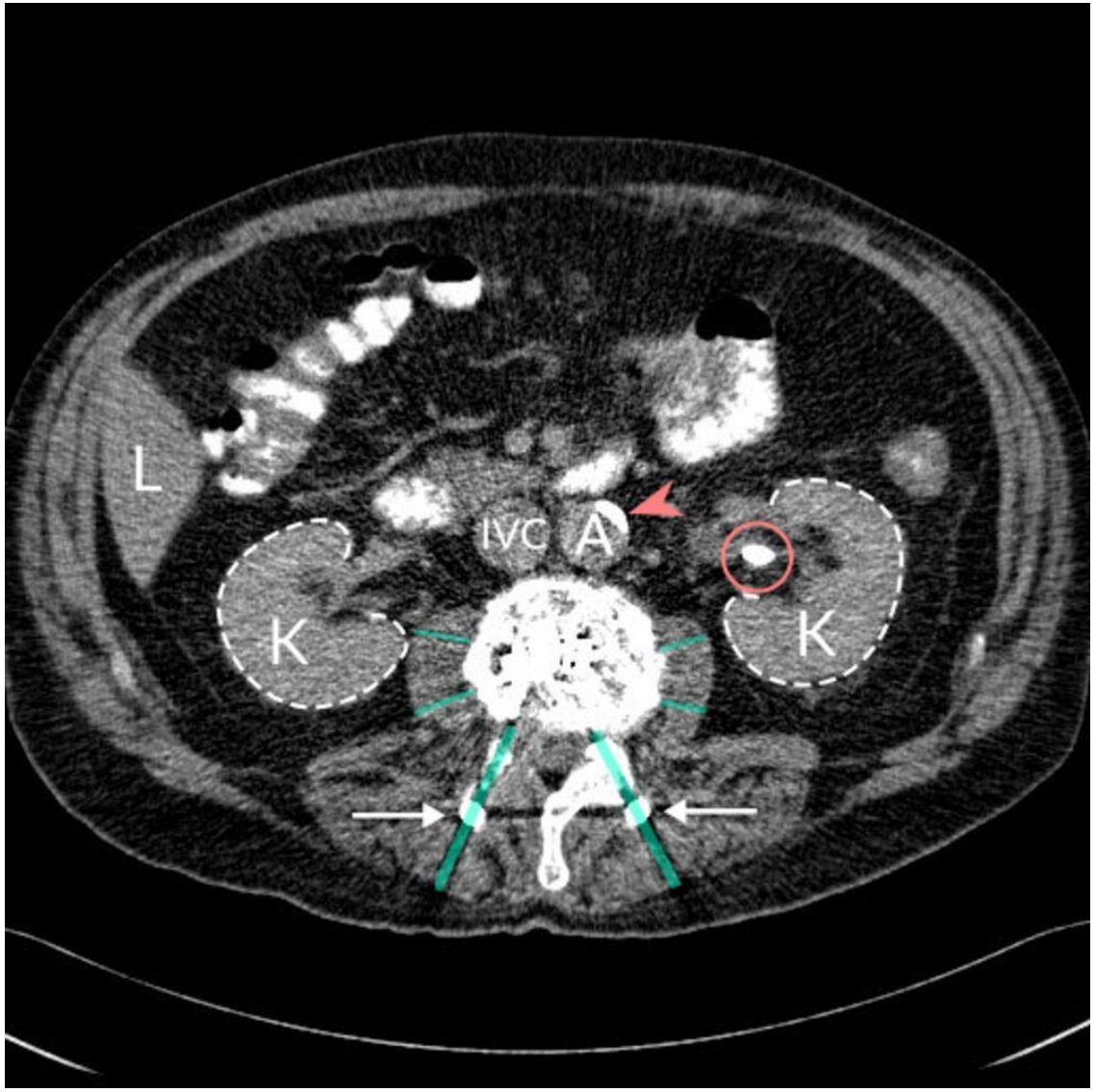

Uric acid stone

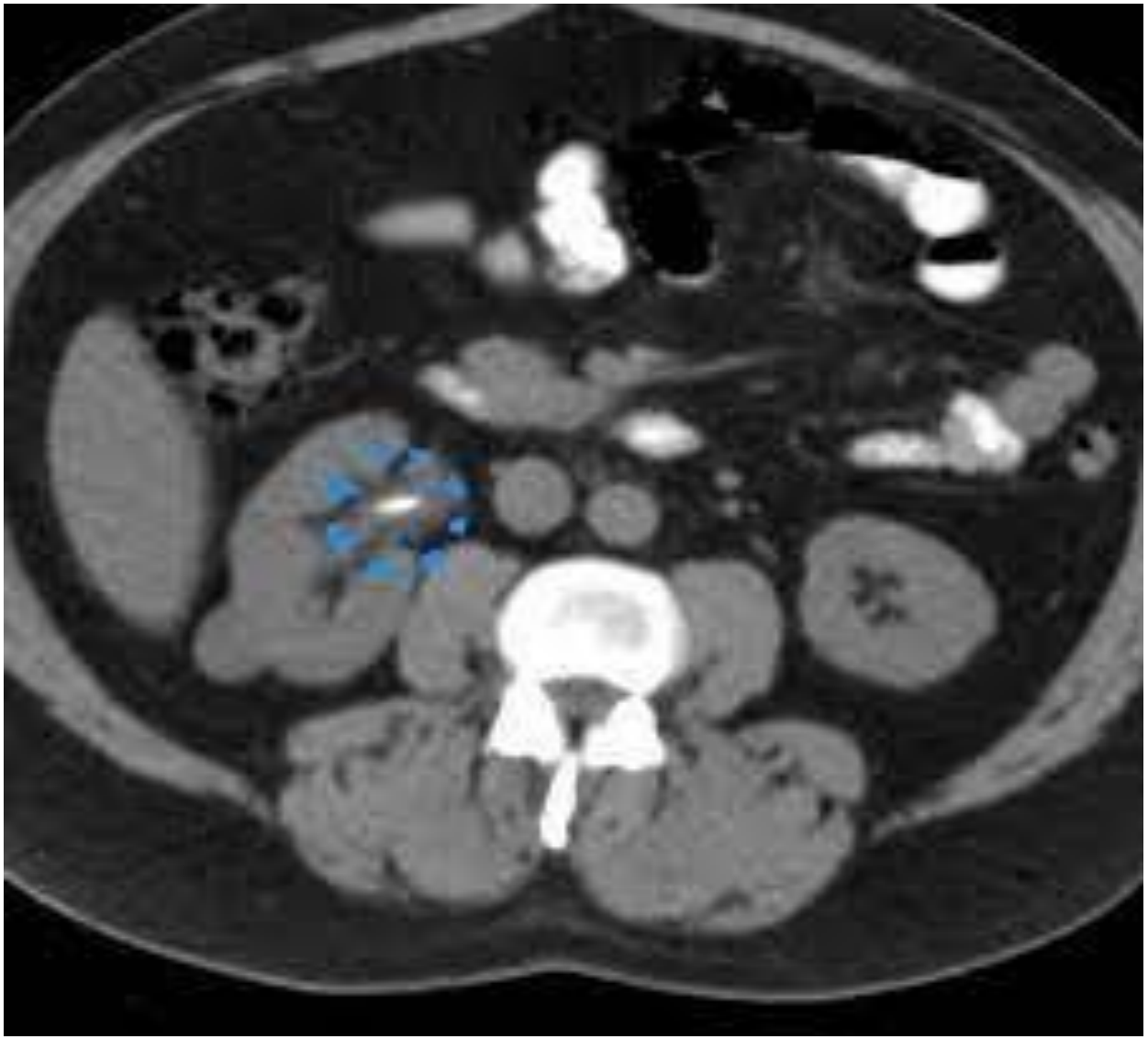

Pathology. unilateral stones some times bilareral formed in the **calyx**, **pelvis**, and **urinary bladder**. Clinical features.

Calcium stones are **radiopaque** and can be seen on x- ray.

Clinical :

Renal colic may occur if small stones pass into the ureters.

Stones may cause **hematuria**, **urinary obstruction**, and predispose to **infection**

علم الأمراض. تتشكل الحصوات الأحادية الجانب أحيانًا في الكأس والحوض والمثانة البولية. المظاهر السريرية.
حصوات الكالسيوم تظليل للأشعة ويمكن رؤيتها بالأشعة السينية.
مرضي :
قد يحدث المغص الكلوي إذا دخلت الحصوات الصغيرة إلى الحالب.
قد تسبب الحصوات بيلة دموية، وانسداد المسالك البولية، وتؤدي إلى الإصابة بالعدوى

URETERAL DISORDERS

Congenital anomalies

Double ureters



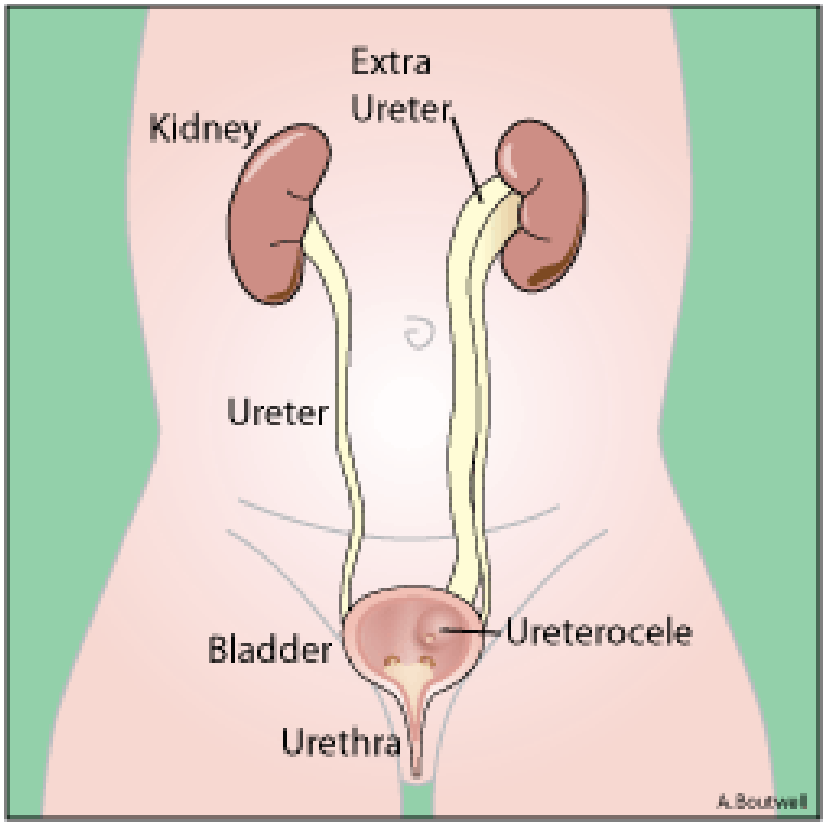

Congenital megaureter.



Ureteropelvic junction (UPJ) obstruction



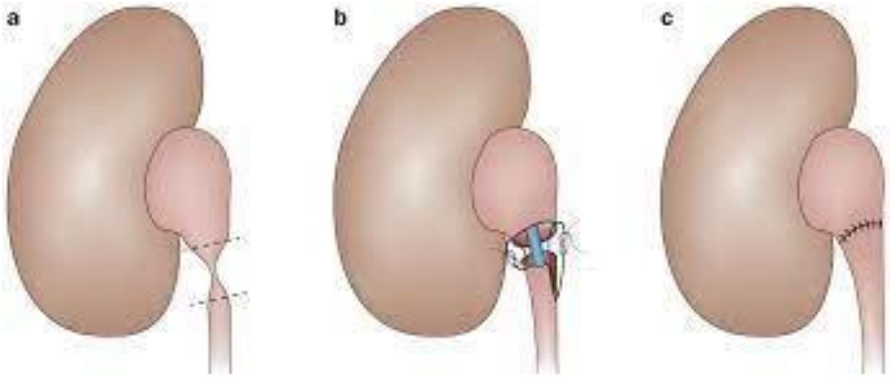

Renal stones commonly lodge in the ureters



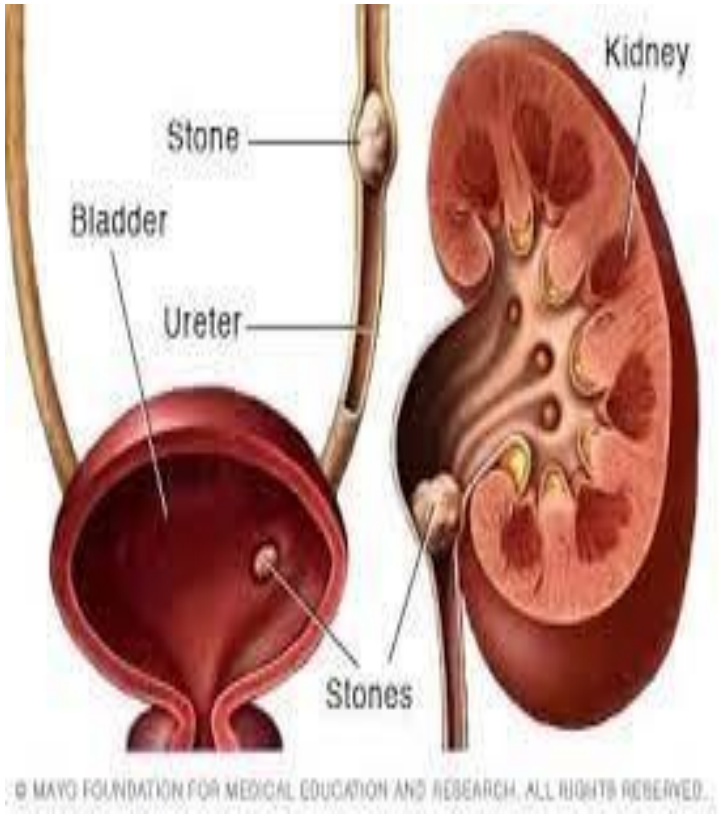

© MAYO FOUNDATION FOR MEDICAL EDUCATION AND RESEARCH. ALL RIGHTS RESERVED.

URINARY BLADDER PATHOLOGY

Congenital anomalies of the bladder.

Exstrophy of the bladder.



Cystitis.

Bacterial cystitis



radiation cystitis

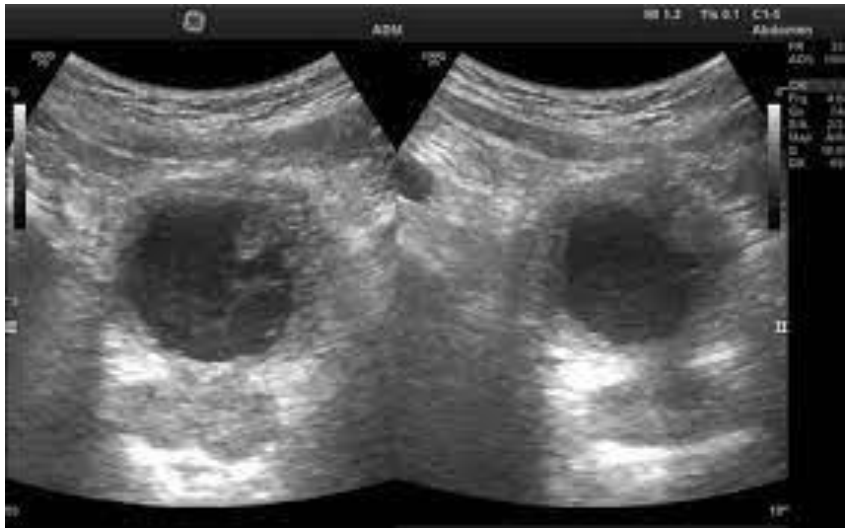

Urinary bladder tumors

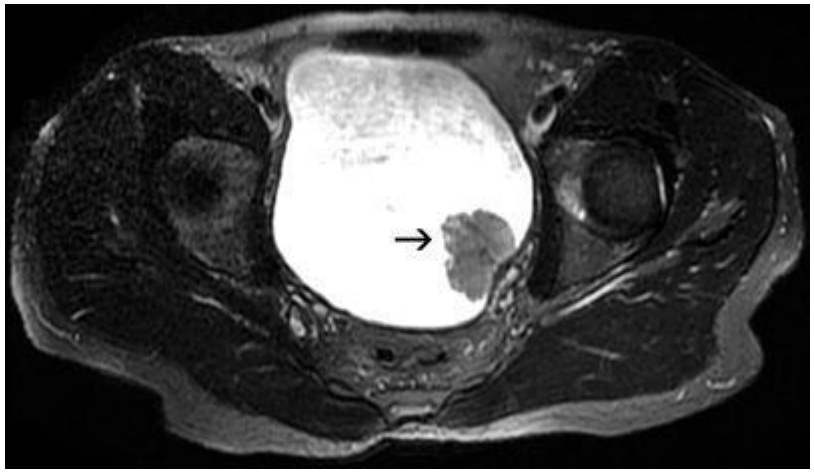

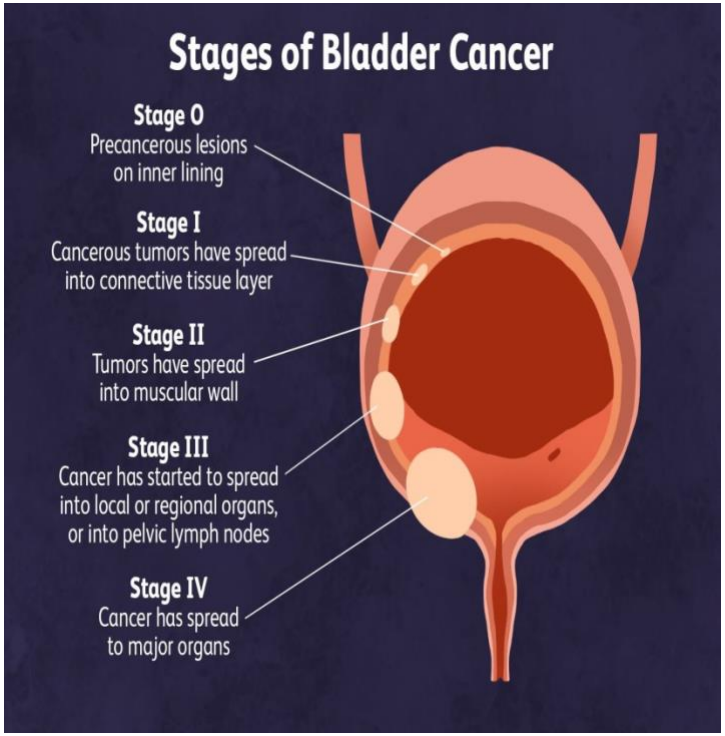

Risk factors :

1- Cigarette smoking

2-occupational exposure to azo dye production 3- Chronic bladder infection with Schistosoma haematobium (bilharizeal infection)

1-	تدخين السجائر
2-	2- التعرض المهني لإنتاج صبغة الآزو 3- إصابة المثانة المزمنة بالبلهارسيا الدموية (عدوى البلهارسيا)